

**ỦY BAN NHÂN DÂN TỈNH BẠC LIÊU
TRƯỜNG CAO ĐẲNG Y TẾ**

**GIÁO TRÌNH
GIẢI PHẪU – SINH LÝ
(DÀNH CHO CĐD, CĐD LT, CĐD VLVH)
LƯU HÀNH NỘI BỘ**

BẠC LIÊU, NĂM HỌC 2022

ĐẠI CƯƠNG VỀ CƠ THỂ - SINH LÝ HỌC NGƯỜI

* **MỤC TIÊU:** Sau khi học xong, sinh viên có khả năng:

1. Kiến thức

- 1.1. Nêu được định nghĩa giải phẫu học, sinh lý học.
- 1.2. Nêu được đối tượng và phạm vi nghiên cứu giải phẫu – sinh lý học.
- 1.3. Nắm được các nguyên tắc đặt tên trong giải phẫu – sinh lý học.

2. Thái độ

- 2.1. Có thái độ tích cực nghiên cứu tài liệu và học tập tại lớp.
- 2.2. Nhận biết được tầm quan trọng của môn học đối với thực hành nghề sau này.

* **NỘI DUNG:**

I. ĐẠI CƯƠNG

1. Cơ thể học là khoa học nghiên cứu về hình thái và cấu trúc của sinh vật, mối liên quan của các bộ phận trong cơ thể với nhau cũng như tương quan của toàn cơ thể với môi trường. Cơ thể học còn gọi là Giải phẫu học, nhưng dễ lẫn lộn với khoa học về mổ xẻ (Phẫu thuật).

2. Sinh lý học là khoa học nghiên cứu về cách thức hoạt động và chức năng của các cơ quan, hệ thống trong cơ thể sinh vật.

3. Môn Cơ thể - Sinh lý học là môn học tích hợp nghiên cứu mối liên quan giữa cấu tạo và chức năng của các cơ quan hệ thống trong cơ thể.

4. Đối tượng nghiên cứu của Cơ Thể - Sinh lý học người là cấu tạo và chức năng cơ thể của con người trong mối quan hệ với môi trường.

II. CÁC CHUYÊN NGÀNH CỦA CƠ THỂ HỌC VÀ SINH LÝ HỌC

* Cơ thể - sinh lý học (CT- SLH) có nhiều chuyên ngành dựa trên cách phân chia:

- Theo chủng loài: CT- SLH thực vật, CT- SLH động vật, CT- SLH người.
- Theo mức độ tổ chức: CT- SLH hệ thống, CT- SLH cơ quan, CT- SLH tế bào, CT- SLH phân tử.
- Theo mục đích ứng dụng: CT- SLH Thể dục thể thao, CT- SLH nhân trắc, CT- SLH mỹ thuật, CT- SLH sinh thái.

* Trong y học, Cơ thể - sinh lý học được nghiên cứu dưới nhiều khía cạnh phục vụ cho các môn y học cơ sở và lâm sàng như:

- CT- SLH hình thái: mô tả, X-quang, siêu âm.
- CT- SLH đại thể, vi thể, phân tử,...
- CT- SLH phát triển: phôi thai, nhân chủng.
- CT- SLH bệnh lý.

III. PHƯƠNG PHÁP HỌC CƠ THỂ - SINH LÝ HỌC

1. Các phương pháp nghiên cứu Cơ thể học.

- **Mổ xẻ:** là phương pháp nghiên cứu sớm nhất, từ đó có tên môn học là giải phẫu học. Ban đầu là mổ xẻ súc vật và suy luận ra cấu tạo của cơ thể con người (Galien), rồi tiến đến mổ xác người và vẽ lại hình ảnh (Vesalius), về sau vừa mổ xẻ vừa áp dụng các biện pháp bảo tồn các mẫu vật (ướp xác). Việc điều trị bệnh bằng phẫu thuật cũng giúp tìm hiểu về cơ thể con người đang sống. Nhược điểm là việc mổ xẻ có tính chất không phục hồi, không phải bao giờ cũng thực hiện được, hình ảnh tái tạo không phản ánh được hoàn toàn cấu tạo và tình trạng của cơ thể như lúc còn sống.

- Các phương pháp **tạo hình** (imaging) hiện đại: X quang, siêu âm, cộng hưởng từ-nhân, kính hiển vi điện tử quét, polymer hóa (plastination), điện sinh học... bổ sung ngày càng hoàn hảo hơn về hình thái, cấu trúc cũng như hoạt động của cơ thể người.

- Các phương tiện trực quan khác: tiêu bản, mẫu vật, mô hình, phim ảnh, hình vẽ,... là các phương tiện bước đầu giúp tìm hiểu về cơ thể học.

- **Danh pháp cơ thể học:** được áp dụng thống nhất theo danh pháp cơ thể học quốc tế (Nomina Anatomica - Paris N.A 1955, New York N.A 1960...) theo các nguyên tắc:

+ Danh từ CTH gốc là từ Latin, có thể sử dụng nguyên dạng hay được phiên dịch sang ngôn ngữ của từng nước.

+ Mỗi bộ phận chỉ có 1 tên gọi duy nhất. Loại bỏ tất cả tên riêng để chỉ các bộ phận trong cơ thể, trừ gân gót hay gân Asin (tendo Achillis).

2. Các phương pháp nghiên cứu Sinh lý học.

- **Quan sát:** bằng các giác quan và sự trợ giúp của các dụng cụ, có thể xem xét các hoạt động của các cấu tạo trong cơ thể sống.

- **Thăm dò chức năng:** thể hiện bằng các chỉ số đo lường các hiện tượng vật lý, cơ học, hóa học, sinh học,... xảy ra trong cơ thể sống.

- **Thực nghiệm:** thực hiện các thí nghiệm trên các mô hình sống (tế bào, cơ quan, bộ máy, sinh vật, . . .) và theo dõi sự đáp ứng.

- **Phương pháp hóa – miễn dịch và hóa – mô học:** Dùng các kỹ thuật như: các thử nghiệm miễn dịch phóng xạ (RIA), miễn dịch men (ELISA), miễn dịch huỳnh quang,...

3. Phương pháp học Cơ thể - Sinh lý học: để học môn này có kết quả tốt, cần:

- **Nắm vững lý thuyết:**

+ Các từ ngữ mô tả các cấu trúc cần phải tìm hiểu rõ ý nghĩa, ghi chép đầy đủ, đúng. Đặc biệt cần có nhiều tiêu bản, mô hình, hình vẽ, tranh ảnh,... để cụ thể hoá bài học (**Cơ thể học**).

+ Mỗi cấu trúc cơ thể phải được tìm hiểu dưới nhiều khía cạnh khác nhau, đặc biệt là các hoạt động chức năng (**Sinh lý học**).

- **Tích cực liên hệ lý thuyết với thực hành, thực nghiệm** trên xác, mô hình, tiêu bản, cơ thể sống.

- **Ứng dụng cụ thể kiến thức cơ thể - sinh lý học** vào các hoạt động y học hoặc các hoạt động có liên quan khác.

SINH LÝ MÁU

* **MỤC TIÊU:** Sau khi học xong, sinh viên có khả năng:

1. Kiến thức

1.1. Trình bày được khối lượng máu trong cơ thể, thành phần và chức năng sinh lý của máu.

1.2. Trình bày được thành phần, các nguyên liệu cần thiết cho quá trình sinh hồng cầu và chức năng của hồng cầu.

1.3. Trình bày được hệ thống nhóm máu ABO.

1.4. Nêu số lượng, đặc tính, chức năng của tiểu cầu.

1.5. Trình bày được quá trình cầm máu và cơ chế tác dụng của các chất chống đông sử dụng trong lâm sàng.

2. Thái độ

2.1. Có thái độ tích cực nghiên cứu tài liệu và học tập tại lớp.

2.2. Nhận biết được tầm quan trọng của môn học đối với thực hành nghề sau này.

* **NỘI DUNG**

1. ĐẠI CƯƠNG

Môi trường bên ngoài cơ thể (*ngoại môi*) gồm: các điều kiện và hoàn cảnh tự nhiên như không khí, thời tiết, khí hậu, ngày đêm... Đối với con người thì ngoài các yếu tố nói trên, ngoại môi còn bao gồm cả các yếu tố về xã hội. Yếu tố xã hội do con người tạo ra nhưng nó lại ảnh hưởng trực tiếp trở lại con người. Các yếu tố của ngoại môi luôn biến đổi theo không gian và thời gian. Những thay đổi này là tác nhân kích thích lên cơ thể con người.

Môi trường bên trong cơ thể (*nội môi*): là môi trường sống của mọi tế bào, là chất dịch hoặc gián tiếp, hoặc trực tiếp nuôi tế bào. Nội môi có đặc tính là hằng định, hoặc thay đổi trong 1 phạm vi rất hẹp. Sự thay đổi của các yếu tố nội môi là nguyên nhân hay hậu quả của nhiều cơ chế bệnh lý khác nhau. Vì vậy việc xét nghiệm, kiểm tra tính hằng định của nội môi là rất cần thiết để giúp cho chẩn đoán, theo dõi điều trị và tiên lượng bệnh trong lâm sàng.

Nội môi của cơ thể bao gồm: máu, dịch gian bào, dịch bạch huyết, dịch não tủy, dịch nhầy cầu, tinh dịch, dịch trong cơ quan tiền đình và các thanh dịch. Trong các loại nội môi trên đây thì máu là thành phần quan trọng nhất. Máu chứa đủ các vật chất cần thiết của cơ thể và cũng là nguồn gốc của nhiều dịch thể khác. Vì vậy nghĩ đến nội môi là người ta thường nghĩ đến máu. Tuy vậy, khái niệm nội môi cũng chỉ là khái niệm tương đối, ví dụ: máu là nội môi của cơ thể nhưng lại là ngoại môi của tế bào.

1.1. Khối lượng máu trong cơ thể

Máu là chất lỏng lưu thông trong hệ tuần hoàn, pH của máu khoảng 7,39. Trong 1 kg thể trọng có 75 - 80 ml máu. Một người trưởng thành, bình thường máu chiếm 7 - 9 % trọng lượng cơ thể. Một người nặng 50 kg có khoảng 4 lít máu.

Khối lượng máu tăng lên sau khi ăn, uống, khi mang thai, khi truyền dịch... Khối lượng máu giảm khi cơ thể ra nhiều mồ hôi, nôn mửa, ỉa chảy, chấn thương có chảy máu bên trong hoặc bên ngoài cơ thể...

Nếu khối lượng máu tăng lên trong cơ thể, dịch từ máu sẽ vào khoảng gian bào của da và các mô, sau đó nước được bài xuất dần theo nước tiểu. Còn nếu khối lượng máu giảm trong cơ thể, dịch từ khoảng gian bào vào máu làm cho khối lượng máu tăng lên. Trong nhiều trường hợp mất máu cấp diễn (mất máu ở các tạng lớn, các xương lớn, mất máu đường động mạch...) khối lượng máu bị giảm đột ngột, cơ thể không có khả năng tự bù trừ, nếu không cấp cứu kịp thời sẽ tử vong.

1.2. Thành phần của máu

Máu có 2 thành phần: huyết tương và huyết cầu.

* **Huyết tương:** chiếm 55 - 57 % thể tích máu. Huyết tương gồm các thành phần chính sau:

- Nước: chiếm 90% huyết tương, là dung môi hoà tan các chất.
- Các chất điện giải (Na^+ , K^+ , Ca^{++} , Cl^- , HCO_3^- ...): tham gia tạo nên áp suất thẩm thấu của máu.
- Các hợp chất hữu cơ gồm protein, lipid, glucid.
 - + Protein huyết tương: có vai trò tạo áp lực keo giữ nước ở trong thành mạch, dinh dưỡng trong cơ thể và tham gia quá trình đông máu.
 - + Glucid: là các đường đơn mà chủ yếu là glucose. Đây là nguồn cung cấp năng lượng cho các hoạt động của tế bào đặc biệt là tế bào não.
 - + Lipid huyết tương: là nguồn cung cấp và dự trữ năng lượng cho tế bào.
- Các thành phần khác: các hormon, các vitamin, các chất trung gian hóa học, các sản phẩm chuyển hóa...

Huyết tương chứa toàn bộ các chất cần thiết cho cơ thể và toàn bộ các chất cần được thải ra ngoài.

Huyết tương khi bị lấy mất fibrinogen thì được gọi là huyết thanh.

* **Huyết cầu:** (thể hữu hình) chiếm 43 - 45% thể tích máu.

Huyết cầu gồm 3 loại là: hồng cầu, bạch cầu và tiểu cầu.

1.3. Chức năng sinh lý của máu

Máu có các chức năng cơ bản sau:

- **Chức năng dinh dưỡng:** máu mang trong mình toàn bộ các chất dinh dưỡng để nuôi cơ thể. Các chất dinh dưỡng được đưa từ ngoài vào qua đường tiêu hoá.
- **Chức năng bảo vệ cơ thể:** máu có khả năng bảo vệ cơ thể khỏi sự nhiễm trùng nhờ cơ chế thực bào, ảm bào và cơ chế miễn dịch dịch thể, miễn dịch tế bào. Máu tham gia vào cơ chế tự cầm máu, tránh mất máu cho cơ thể khi bị tổn thương mạch máu có chảy máu.
- **Chức năng hô hấp:** máu mang oxy từ phổi tới tế bào và mô, đồng thời máu mang cacbonic từ tế bào và mô về phổi.
- **Chức năng đào thải:** máu vận chuyển các sản phẩm cặn bã do chuyển hóa các chất, các chất độc, chất lạ tới các cơ quan đào thải (thận, phổi, bộ máy tiêu hoá, da) để đào thải ra ngoài.
- **Chức năng điều hòa thân nhiệt:** máu mang nhiệt từ trung tâm ra ngoại vi để thải ra môi trường hoặc giữ nhiệt cho cơ thể nhờ cơ chế co mạch da.
- **Chức năng điều hoà các chức phận cơ thể:** bằng sự điều hoà tính hằng định nội môi, máu tham gia vào điều hoà toàn bộ các chức phận cơ thể bằng cơ chế thần kinh và thần kinh- thể dịch.

1.4. Đặc tính của máu

Máu có tính hằng định. Tính hằng định của máu được đánh giá qua các chỉ số sinh lý, sinh hóa của máu. Các chỉ số này trong điều kiện sinh lý bình thường là rất ít thay đổi hoặc chỉ thay đổi trong phạm vi hẹp. Vì vậy cũng được coi như là hằng số. Kiểm tra các chỉ số sinh lý, sinh hóa của máu là rất quan trọng và cần thiết để đánh giá những rối loạn chức năng của cơ thể.

2. HỒNG CẦU

2.1. Hình dạng và cấu trúc

Hồng cầu trưởng thành lưu thông trong máu là tế bào không có nhân, bào tương có rất ít bào quan. Ở điều kiện tự nhiên, hồng cầu có hình đĩa lõm 2 mặt. Nhờ có 2 mặt lõm nên diện tích bề mặt hồng cầu lớn, vì vậy hồng cầu có tính đàn hồi tốt, hồng cầu dễ dàng thay đổi hình dạng khi đi qua các mao mạch mà màng không bị vỡ.

2.2. Thành phần

Thành phần chủ yếu của hồng cầu là huyết sắc tố (hemoglobin, còn được lý hiệu là Hb): đây là thành phần quan trọng trong sự vận chuyển khí của máu.

Trong hồng cầu cũng có kháng nguyên nhóm máu.

2.3. Số lượng

Ở người Việt nam trưởng thành bình thường số lượng hồng cầu ở máu ngoại vi là:

- Nam: $5,1 \pm 0,3$ triệu/mm³ máu. (5,1 \pm 0,3 Tera/lít)
- Nữ: $4,6 \pm 0,25$ triệu/mm³ máu. (4,6 \pm 0,25 Tera/lít).

Số lượng hồng cầu có thể thay đổi:

* Thay đổi sinh lý:

- Số lượng hồng cầu tăng trong trường hợp: sau bữa ăn, sau lao động thể lực, sống trên núi cao (do thích nghi với điều kiện thiếu oxy khi phân áp khí trên cao giảm).
- Số lượng hồng cầu giảm khi ngủ, khi uống nhiều nước, cuối kỳ kinh, sau đẻ, đói lâu ngày, ở nơi có phân áp oxy cao.

* Thay đổi bệnh lý:

- Hồng cầu giảm trong các trường hợp: ví dụ các bệnh thiếu máu, chảy máu...
- Hồng cầu tăng: hồng cầu tăng thực sự trong bệnh đa hồng cầu. Các trường hợp mất nước nhiều do nôn, ỉa chảy, mất huyết tương do bỏng... thì số lượng hồng cầu tăng tương đối.

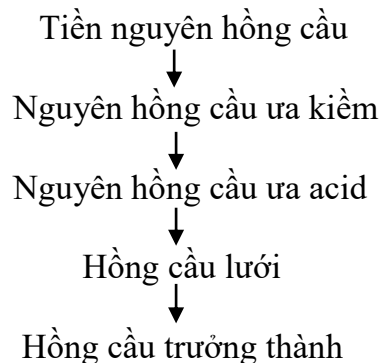
2.4. Quá trình sinh hồng cầu

2.4.1. Nơi sản sinh hồng cầu

Thời kỳ bào thai: khi thai còn nhỏ thì gan, lách, hạch của bào thai tham gia sản sinh hồng cầu. Từ tháng thứ 5 của thai trở đi và sau khi sinh: tuỷ xương là nơi duy nhất sinh ra hồng cầu.

Sau 20 tuổi thì chỉ có các tuỷ xương dài bị mỡ hoá, chỉ có tuỷ xương của các xương xẹp, xương dẹt như xương ức, xương sống, xương sườn, xương chậu có khả năng sinh hồng cầu. Vì vậy tuổi già dễ bị thiếu máu hơn.

Tế bào tuỷ xương là tế bào gốc vạn năng có khả năng duy trì nguồn cung cấp tế bào gốc và phát triển tế bào gốc biệt hóa để tạo ra các dạng tế bào máu khác nhau. Tế bào gốc biệt hóa sinh ra hồng cầu. Sau đó, các tế bào dạng hồng cầu trải qua các giai đoạn phát triển sau đây:



Hồng cầu trưởng thành không có nhân, xuyên mạch rời bỏ tuỷ xương để vào hệ tuần hoàn chung.

Hồng cầu lưới cũng có thể có mặt trong máu ngoại vi nhưng với tỷ lệ rất thấp chỉ chiếm 1% tổng số lượng máu ngoại vi, sau khoảng 1-2 ngày thì hồng cầu lưới trở thành hồng cầu trưởng thành.

Trong quá trình sống, hồng cầu già cỗi, hồng cầu kém bền vững dễ vỡ. Đời sống của hồng cầu trong máu khoảng 120 ngày. Một phần hồng cầu tự huỷ trong máu, còn đại bộ phận hồng cầu bị huỷ trong tổ chức võng nội mô của gan, lách, tuỷ xương.

2.4.2. Các nguyên liệu cần thiết cho quá trình sinh hồng cầu

- Protein.

- Vitamin B₁₂ và acid folic: 1 nguyên liệu tổng hợp ADN của tế bào. Yếu tố nội tại dạ dày giúp cho quá trình hấp vitamin B₁₂. Khi thiếu vitamin B₁₂ và acid folic sẽ làm giảm ADN, tế bào sẽ không phân chia và không trưởng thành được. Lúc này các nguyên hồng cầu trong tuỷ xương có kích thước lớn hơn bình thường, được gọi là nguyên bào khổng lồ. Tế bào to ra là vì lượng ADN không đủ nhưng lượng ARN lại tăng dần lên hơn bình thường, tế bào tăng tổng hợp hemoglobin hơn và các bào quan cũng nhiều hơn. Các hồng cầu trưởng thành sẽ có hình

bầu dục không đều, màng mỏng hơn và đời sống sẽ ngắn hơn (chỉ bằng 1/3 - 1/2 thời gian sống của hồng cầu bình thường).

- **Sắt (Fe^{++})**: tham gia vào quá trình tạo hem của hồng cầu.

Khi thiếu các nguyên liệu trên sẽ gây thiếu máu.

2.4.3. Sự điều hoà quá trình sinh hồng cầu

Bất kỳ nguyên nhân nào gây thiếu oxy tổ chức đều gây kích thích cơ thể sản xuất erythropoietin.

Erythropoietin là 1 chất chủ yếu do thận tiết ra (90%), 1 phần nhỏ do gan sản xuất. Nó có tác dụng kích thích quá trình sản sinh và trưởng thành của hồng cầu.

2.5. Tốc độ lắng hồng cầu

Máu được chống đông đặt trong ống nghiệm, hồng cầu lắng xuống dưới, huyết tương nổi lên trên. Điều đó xảy ra là do tỷ trọng của hồng cầu cao hơn tỷ trọng của huyết tương. Khi có quá trình viêm diễn ra trong cơ thể, hàm lượng các protein máu thay đổi, cân bằng điện tích protein huyết tương thay đổi, điện tích màng hồng cầu cũng bị biến đổi theo, hồng cầu dễ dính lại với nhau hơn và làm cho nó lắng nhanh hơn.

Như vậy tốc độ lắng máu càng cao thì quá trình viêm trong cơ thể đang diễn ra càng mạnh. Chỉ số tốc độ lắng hồng cầu là chiều cao cột huyết tương trong 1 giờ, 2 giờ và 24 giờ.

2.6. Chức năng của hồng cầu

Hemoglobin (còn gọi là huyết sắc tố hay huyết cầu tố, ký hiệu là Hb) là thành phần chính của hồng cầu và đảm nhiệm các chức năng của hồng cầu. Hemoglobin làm cho hồng cầu có màu đỏ.

2.6.1. Thành phần cấu tạo Hb: Hb có cấu tạo gồm 2 phần là hem và globin.

- Hem: giống nhau ở các loài. Giữa hem là 1 nguyên tố sắt lượng ở dạng Fe^{++} . Mỗi phân tử Hb có 4 hem.

- Globin: là 1 loại protid, cấu trúc của nó thay đổi theo loài. Globin gồm 4 chuỗi polypeptid giống nhau từng đôi một.

Ví dụ: trong phân tử huyết cầu tố của người trưởng thành (HbA), phân globin gồm 2 chuỗi α và 2 chuỗi β .

Còn trong huyết cầu tố của bào thai (HbF) thì phân globin lại gồm 2 chuỗi α và 2 chuỗi γ .

Nồng độ huyết cầu tố trong máu của người Việt Nam bình thường là:

Nam: $15,6 \pm 0,8$ g/100 ml máu.

Nữ: $13,4 \pm 0,8$ g/100 ml máu.

Theo Tổ chức y tế thế giới: người bị thiếu máu là người có nồng độ Hb giảm như sau:

Ở nam: < 13 g Hb/ 100 ml máu.

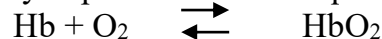
Ở nữ: < 12 g Hb/ 100 ml máu.

Ở trẻ sơ sinh: < 14 g Hb/ 100 ml máu.

2.6.2. Chức năng của hồng cầu: cũng là chức năng của hemoglobin.


* **Chức năng vận chuyển khí**: là chức năng quan trọng nhất của Hb.

- Vận chuyển oxy từ phổi đến các mô: quá trình đó diễn ra theo phản ứng thuận nghịch:




Hb kết hợp với oxy tạo thành oxyhemoglobin (HbO_2). Khả năng kết hợp lỏng lẻo và thuận nghịch tạo điều kiện cho việc Hb nhận oxy ở phổi rồi vận chuyển đến mô giải phóng oxy cho tế bào (sự kết hợp xảy ra ở phổi để Hb nhận oxy ở phổi, sự phân ly xảy ra mô để giải phóng oxy cho tế bào):

- Vận chuyển CO_2 từ mô về phổi: theo phản ứng:



Đây cũng là phản ứng thuận nghịch: sự kết hợp xảy ra ở mô, sự phân ly xảy ra ở phổi.

Chú ý: Hb chịu lực với khí CO cao gấp 200 lần so với chịu lực với O_2 . Khi ta thở không khí có nhiều khí CO (cacbonmonoxid), Hb sẽ kết hợp với CO để tạo thành cacboxyhemoglobin theo phản ứng:



Mặt khác đây là phản ứng mà chiều thuận mạnh hơn chiều nghịch nhiều lần nên một khi Hb đã kết hợp với CO thì không vận chuyển oxy nữa. Vì vậy khi bị ngộ độc khí CO phải đưa nạn nhân ra khỏi vùng đó và cho thở oxy cao áp.

* **Chức năng điều hoà cân bằng acid- base của cơ thể:** thông qua hệ đệm.

* **Chức năng tạo độ nhớt của máu:** hồng cầu là thành phần chủ yếu tạo độ nhớt của máu. Nhờ có độ nhớt mà tốc độ tuần hoàn (nhất là tuần hoàn mao mạch) được hằng định. Tốc độ tuần hoàn hằng định là điều kiện thuận lợi cho sự trao đổi chất giữa tế bào và máu. Khi độ nhớt của máu thay đổi sẽ gây thay đổi tốc độ tuần hoàn và làm rối loạn trao đổi chất ở tế bào.

2.7. Nhóm máu và truyền máu

Sự hiểu biết về kháng nguyên nhóm máu là vô cùng cần thiết trong công tác truyền máu. Truyền máu đã được áp dụng từ lâu trong cấp cứu và điều trị. Khi truyền máu gặp nhiều tai biến rất nguy hiểm.

Ngày nay chúng ta đã hiểu rằng nguyên nhân gây tai biến trong truyền máu là do sự có mặt của kháng thể tự nhiên trong cơ thể. Người ta đã tìm được rất nhiều loại kháng nguyên. Các kháng nguyên xếp thành hệ thống các nhóm máu ABO, Rh, Lewis, MNS, Kidd .v.v.. nhưng trong số đó có 2 hệ thống nhóm máu có vai trò đặc biệt quan trọng trong truyền máu là hệ thống nhóm máu ABO và Rh.

2.7.1. Hệ thống các nhóm máu ABO

Năm 1901, Landsteiner đã phát hiện ra hiện tượng: huyết thanh của người này làm ngưng kết hồng cầu người kia và ngược lại. Sau đó, người ta đã tìm được kháng nguyên A và kháng nguyên B, kháng thể α (chống A) và kháng thể β (chống B).

Kháng nguyên A và B có mặt trên mọi hồng cầu, kháng thể α và β có mặt trong huyết tương. Kháng thể α sẽ làm ngưng kết hồng cầu mang kháng nguyên A, kháng thể β sẽ làm ngưng kết hồng cầu mang kháng nguyên B.

Do cơ thể có trạng thái dung nạp với kháng nguyên bản thân nên trong huyết tương không bao giờ có kháng thể chống lại kháng nguyên có trên bề mặt hồng cầu của chính cơ thể đó. Từ đó hệ thống nhóm máu ABO được chia thành 4 nhóm: nhóm máu A, nhóm máu B, nhóm máu AB và nhóm máu O. Ký hiệu nhóm máu biểu thị sự có mặt của kháng nguyên trên bề mặt hồng cầu.

Cơ thể nhóm máu A: có kháng nguyên A trên bề mặt hồng cầu và có kháng thể β (chống B) trong huyết tương.

Cơ thể nhóm máu B: có kháng nguyên B trên bề mặt hồng cầu và có kháng thể α (chống A) trong huyết tương.

Cơ thể nhóm máu AB: có kháng nguyên A và B trên bề mặt hồng cầu và không có kháng thể α và β trong huyết tương.

Cơ thể nhóm máu O: không có kháng nguyên A và B trên bề mặt hồng cầu, trong huyết tương có cả kháng thể α và β .

Người ta cũng biết rằng các kháng thể α và β là những kháng thể xuất hiện tự nhiên trong huyết thanh. Sự phân bố các kháng nguyên, kháng thể thuộc hệ thống nhóm máu ABO như sau:

Genotypes	Nhóm máu	Kháng nguyên	Kháng thể	Tỷ lệ %	
				Người da trắng	Người Việt Nam
OO	O	Không có	α và β	47	43
OA hoặc AA	A	A	β	41	21,5
OB hoặc BB	B	B	α	9	29,5

AB	AB	A và B	Không có	3	6
----	-----------	--------	----------	---	---

Nhóm máu A được chia thành 2 phân nhóm là A_1 v A_2 . Vì vậy số lượng nhóm máu được trở thành 6 nhóm: A_1 , A_2 , B, A_1B , A_2B và O.

Một số người có kháng nguyên A_1 , có kháng thể chống A_2 . Một số người có kháng nguyên A_2 , có kháng thể chống A_1 . Các kháng thể này yếu nên ít gây nguy hiểm, nhưng trên thực tế có thể gây tai biến nghiêm trọng khi truyền nhóm máu A_2 nhầm tưởng là nhóm máu O và nhóm máu A_2B nhầm tưởng là nhóm máu B cho bệnh nhân nhóm máu B.

2.7.2. Hệ thống nhóm máu Rh

Kháng nguyên hệ Rh phân bố thừa thớt trên bề mặt hồng cầu, có 3 loại kháng nguyên chính: kháng nguyên D, kháng nguyên C, kháng nguyên E. Tuy nhiên trong đó chỉ có kháng nguyên D là có tính kháng nguyên mạnh và có tính sinh miễn dịch cao. Vì vậy khi có kháng nguyên D thì được gọi là Rh^+ . Người không có kháng nguyên D thì được gọi là người Rh^- . Những nhóm máu khác thuộc hệ Rh đều có tính kháng nguyên rất yếu nên ít được chú ý.

Tỷ lệ Rh^+ ở người da trắng là 85%, người Phi da đen là 100%, ở người Việt Nam là 99,92%. Nói 1 cách khác: tỷ lệ Rh^- của người Việt Nam là 0,08% gần như không đáng kể.

Kháng nguyên của hệ thống nhóm máu Rh là di truyền, các kháng thể chống Rh chỉ xuất hiện ở cơ thể Rh^- khi được miễn dịch bằng hồng cầu có kháng nguyên D (Rh^+).

Nếu 1 người Rh^- chưa hề được truyền máu Rh^+ bao giờ thì việc truyền máu Rh^+ cho họ sẽ không bao giờ xảy ra phản ứng tức thì nào. Tuy nhiên, sau khi được truyền máu Rh^+ từ 2 - 4 tuần sau, lượng kháng thể chống Rh đã tương đối cao đủ để gây ngưng kết hồng cầu Rh^+ của người cho vẫn tồn tại trong máu người nhận. Phản ứng này chậm và rất nhẹ. Sau 2 - 4 tháng truyền máu Rh^+ , nồng độ kháng thể chống Rh trong máu người Rh^- mới đạt tối đa. Nếu truyền máu Rh^+ cho những người này ở lần thứ 2 có thể gây ra tai biến truyền máu nặng không kém gì tai biến như hệ ABO. Sau vài lần truyền máu Rh^+ cho người Rh^- , người Rh^- trở nên rất mẫn cảm với kháng nguyên Rh, tai biến khi truyền máu là cực kỳ nguy hiểm. Đó chính là lý do vì sao ta phải rất cần lưu ý tới người đã truyền máu nhiều lần, cần phải xác định nhóm máu Rh cho họ, sợ rằng họ là người Rh^- .

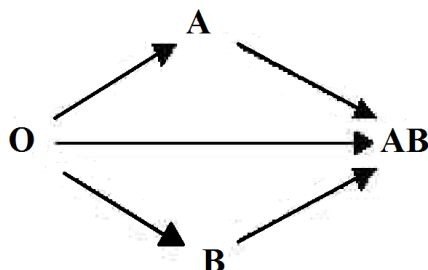
Một trường hợp khác nữa cần chú ý trong lâm sàng sản khoa là: người mẹ Rh^- , bố Rh^+ . Đứa trẻ được di truyền Rh^+ từ bố. Hồng cầu Rh^+ của thai và sản phẩm phân huỷ hồng cầu Rh^+ của thai sang máu mẹ. Người mẹ sẽ có quá trình tạo kháng thể chống Rh, các kháng thể này qua nhau thai làm ngưng kết hồng cầu thai. Nếu người mẹ có thai lần đầu thì cơ thể người mẹ chưa sản xuất đủ kháng thể để gây nguy hiểm cho thai nhi. Những lần có thai về sau nếu thai là Rh^+ thì kháng thể ở người mẹ sẽ qua rau thai sang con gây ngưng kết hồng cầu con. Tuy mức độ ngưng kết mà có thể gây sảy thai, thai chết lưu hoặc trẻ đẻ ra bị vàng da nặng do tán huyết. Tỷ lệ tai biến ở những lần có thai sau cao hơn lần có thai trước. Trên lâm sàng cần lưu ý những trường hợp phụ nữ có tiền sử sảy thai, đẻ non, đẻ con bị vàng da tán huyết nặng. Những người này nếu cần truyền máu thì phải xét nghiệm nhóm máu Rh. Người ta sợ rằng những người mẹ này có máu Rh^- và trong máu đã có kháng thể chống Rh. Nếu truyền máu Rh^+ cho họ thì sẽ có tai biến nguy hiểm.

2.7.3. Truyền máu

Trong thực hành truyền máu, ngoài qui định về xét nghiệm phát hiện các vi rút lây theo đường máu, về kỹ thuật bảo quản..., chúng ta cần phải thực hiện đúng quy tắc truyền máu.

- Qui tắc truyền máu cơ bản: không để kháng nguyên và kháng thể tương ứng gặp nhau trong máu người nhận. Đối với hệ thống nhóm máu ABO thì để thoả mãn qui tắc trên phải truyền máu cùng nhóm.

- Quy tắc truyền máu tối thiểu: trong trường hợp cần truyền máu mà lại không có máu cùng nhóm, người ta có thể truyền máu theo quy tắc tối thiểu như sau: không để xảy ra ngưng kết hồng cầu của người cho trong máu người nhận. (Tức là không để kháng nguyên trên màng hồng cầu người cho bị ngưng kết bởi kháng thể trong huyết tương người nhận). Nếu để xảy ra tai biến này thì chỉ cần truyền nhầm 2 ml máu đã có thể gây chết người do tắc mạch, rối loạn trao đổi khí của máu, tan máu, suy thận cấp... Như vậy có thể truyền máu khác nhóm nhưng bắt buộc phải tuân theo sơ đồ sau đây:



Theo nguyên tắc tối thiểu này thì nhóm máu O không có kháng nguyên nên có thể truyền được cho tất cả các nhóm máu khác. Nhóm A và B truyền được cho nhóm AB. Còn nhóm AB thì không truyền được cho các nhóm O, A và B.

Trong trường hợp truyền máu khác nhóm như vậy thì chỉ được truyền không quá 250 ml máu (1 đơn vị máu) và phải truyền rất chậm (vì như vậy kháng thể trong máu người cho ngay lập tức bị pha loãng trong máu của người nhận, do đó nồng độ kháng thể rất thấp, tai biến khó xảy ra, sau đó kháng thể này sẽ bị các enzym phân giải). Tuy vậy ngày nay nhờ có phong trào hiến máu nhân đạo nên truyền máu theo quy tắc tối thiểu ít được sử dụng.

Đối với hệ thống nhóm máu Rh: kháng thể chống Rh chỉ được hình thành ở người Rh⁻ khi được miễn dịch bằng hồng cầu Rh⁺. Mà tỷ lệ Rh⁻ của người Việt Nam (cũng như của cả thế giới) nói chung rất thấp (0,08%), cho nên trên thực tế người ta chỉ chú ý 2 trường hợp cần xét nghiệm nhóm máu hệ Rh là: người đã được truyền máu nhiều lần và phụ nữ có tiền sử xảy thai, để non để con bị vàng da tán huyết. Nếu người Rh⁺ cần được truyền máu thì truyền máu Rh⁺ hoặc Rh⁻ đều được. Nhưng nếu người Rh⁻ cần được truyền máu thì bắt buộc phải được truyền máu Rh⁻.

3. BẠCH CẦU

3.1. Hình dạng và số lượng

Bạch cầu là tế bào có nhân, hình dạng và kích thước khác nhau tùy từng loại. Bạch cầu không phải chỉ lưu thông trong máu mà còn có mặt ở nhiều nơi khác trong cơ thể: bạch huyết, dịch não tủy, hạch bạch huyết, các tổ chức liên kết...

Số lượng bạch cầu bình thường trong máu ngoại vi ở người trưởng thành là khoảng 5000 - 8000 bạch cầu/mm³ máu (5-8 Giga/lít).

Số lượng bạch cầu tăng lên khi ăn uống, lao động thể lực, tháng cuối của thời kỳ mang thai, sau đẻ. Đặc biệt số lượng bạch cầu tăng trong bệnh lý nhiễm khuẩn, bệnh bạch cầu.

Số lượng bạch cầu giảm trong khi bị lạnh, bị đói, khi già yếu và 1 số bệnh lý như: nhiễm vi rút, nhiễm độc, suy tuỷ, nhiễm trùng quá nặng...

3.2. Phân loại bạch cầu và công thức bạch cầu phổ thông

*Người ta có thể phân loại bạch cầu thành:

- Bạch cầu hạt (bạch cầu đa nhân): loại này lại gồm 3 loại là: trung tính, ưa acid và ưa base.

- Bạch cầu không hạt (bạch cầu đơn nhân): gồm 2 loại là: mono và lympho.

*Công thức bạch cầu phổ thông: là tỷ lệ phần trăm các loại bạch cầu ở máu ngoại vi.

Ở người Việt Nam tỷ lệ này là:

- + Bạch cầu hạt trung tính (N): 60 - 70 %
- + Bạch cầu hạt ưa acid (E): 1 - 4 %
- + Bạch cầu hạt ưa base (B): 0 - 1 %

- + Bạch cầu mono (M): 3 - 5%
- + Bạch cầu lympho (L): 25 - 30%

Trong 1 số trường hợp bệnh lý: công thức bạch cầu thay đổi, ví dụ:

- Bạch cầu đa nhân trung tính (N) tăng >70% trong các trường hợp nhiễm khuẩn cấp, quá trình làm mủ...
- Bạch cầu đa nhân trung tính giảm trong trường hợp nhiễm vi rút thời kỳ toàn phát, sốt rét, suy tuỷ...
- Bạch cầu ưa acid (E) tăng trong bệnh giun sán, dị ứng.

3.3. Đời sống của bạch cầu

Bạch cầu được sinh ra từ tuỷ xương rồi đi vào máu hoặc đến dự trữ ở các mô bạch huyết. Người ta chưa biết chính xác thời gian sống của bạch cầu trong máu là bao lâu vì bạch cầu có mặt ở khắp mọi nơi trong cơ thể. Bạch cầu vào các cơ quan rồi từ các cơ quan quay trở lại máu. Thời gian bạch cầu có mặt trong máu chẳng qua là thời gian vận chuyển bạch cầu từ nơi sản xuất đến nơi sử dụng.

Bạch cầu bị tiêu diệt ở khắp mọi nơi trong cơ thể khi nó già cỗi, nhưng chủ yếu là trong lòng ống tiêu hóa, phổi và lách. Bạch cầu (đặc biệt là các đại thực bào, bạch cầu hạt trung tính) bị tiêu diệt ở các ổ viêm, các vùng của cơ thể dễ bị vi khuẩn đột nhập như: da, phổi, niêm mạc.

3.4. Đặc tính của bạch cầu

Bạch cầu có các đặc tính chung sau đây:

3.4.1. Xuyên mạch

Bạch cầu M và N có khả năng thay đổi hình dạng, xuyên qua vách giữa các tế bào để tới những nơi cần thiết.

3.4.2. Chuyển động theo kiểu amip

Bạch cầu M và N có khả năng chuyển động bằng chân giả (theo kiểu amip).

3.4.3. Hoá ứng động và nhiệt ứng động

Có 1 số chất do mô viêm sản xuất, do vi khuẩn tạo ra hoặc những chất hoá học đưa từ ngoài vào cơ thể thu hút bạch cầu tới (hoá ứng động dương tính) hoặc xua đuổi bạch cầu ra xa hơn (hoá ứng động âm tính). Tương tự, với nhiệt cũng vậy: bạch cầu cũng có nhiệt ứng động dương tính và nhiệt ứng động âm tính. Các đặc tính này chủ yếu là của bạch cầu M và N.

3.4.4. Thực bào

Bạch cầu M và N có khả năng thực bào, ẩm bào.

* Những điều kiện thuận lợi cho thực bào là:

- Bề mặt của vật rộng và xù xì.
- Không có vỏ bọc: các chất tự nhiên trong cơ thể có vỏ bọc là protein, các chất này đẩy tế bào thực bào ra xa nên khó thực bào. Các mô bị chết, các vật lạ không có vỏ bọc và thường tích điện rất mạnh nên chúng dễ bị thực bào.

- Các kháng thể (được sản xuất trong quá trình miễn dịch) đã gắn vào màng tế bào vi khuẩn làm cho vi khuẩn dễ bị thực bào.

* Sự thực bào diễn ra như sau:

Bạch cầu tiếp cận vật lạ, phóng chân giả để bao vây vật lạ tạo thành 1 cái túi kín chứa vật lạ. Túi này xâm nhập vào trong tế bào, tách khỏi màng tế bào tạo ra 1 túi thực bào trôi tự do trong bào tương. Túi thực bào tiếp cận lysosom và các hạt khác trong bào tương và xuất hiện hiện tượng hoà màng. Các enzym tiêu hoá, các tác nhân giết vi khuẩn được trút vào túi thực bào để xử lý vật lạ. Túi thực bào trở thành túi tiêu hóa. Sau khi tiêu hóa, các sản phẩm cần thiết cho tế bào được giữ lại, còn các sản phẩm không cần thiết sẽ được đào thải ra khỏi tế bào bằng quá trình xuất bào.

Tính thực bào của bạch cầu không phải là vô hạn. Một bạch cầu hạt trung tính có thể thực bào được 5 -25 vi khuẩn thì chết (Bạch cầu hạt trung tính còn được gọi là tiêu thực bào). Đại thực bào có khả năng thực bào mạnh hơn nhiều, nó có thể thực bào tới 100 vi khuẩn.

Bạch cầu có mặt ở khắp nơi trong cơ thể nên vi khuẩn đột nhập bằng bất kỳ đường nào cũng bị tiêu diệt. Đặc biệt bạch cầu trấn giữ những nơi quan trọng của cơ thể mà vi khuẩn dễ xâm nhập vào như: da, niêm mạc, các hốc tự nhiên, phổi, đường tiêu hoá...

Tuy vậy có 1 số vi khuẩn bị bạch cầu "nuốt" nhưng không giết được vi khuẩn (như vi khuẩn lao). Các vi khuẩn này ẩn náu rồi nhân lên trong đại thực bào.

3.5. Quá trình viêm

Khi viêm, đặc tính của mô bị thay đổi như sau:

- Giãn mạch tại chỗ làm cho lưu lượng máu tăng lên.
- Tăng tính thấm mao mạch gây phù nề.
- Đông dịch kẽ và dịch bạch huyết do fibrinogen và các yếu tố đông máu thoát vào.
- Tập trung nhiều bạch cầu N và đại thực bào.
- Các tế bào của mô trương phồng lên.

Mô bị tổn thương do bất kỳ nguyên nhân nào (vi khuẩn, chấn thương, hoá chất, nhiệt...) sẽ giải phóng histamin, bradykinin, serotonin, các yếu tố gây đông máu. Một số chất trên đã hoạt hóa đại thực bào và cùng với 1 số sản phẩm khác do tế bào tổn thương và vi khuẩn tạo ra sẽ gây hoá ứng động dương tính với bạch cầu N và đại thực bào. Bạch cầu bám mạch, xuyên mạch và di chuyển tới ổ viêm.

Sự đông dịch kẽ và bạch huyết tạo ra 1 bức tường bảo vệ ngăn cách giữa vùng viêm và vùng lành. Sự tập trung bạch cầu (đại thực bào tới trước: sau vài phút, bạch cầu N tới sau: sau vài giờ) là hàng rào bảo vệ thứ 2. Đồng thời với sự tập trung của bạch cầu, tế bào viêm sản xuất các globulin, các sản phẩm phân huỷ bạch cầu vào máu, theo máu tới tác động lên tuỷ xương làm tăng sản xuất bạch cầu (sau 1-2 ngày).

Ổ viêm hình thành 1 cái hốc chứa xác vi khuẩn, bạch cầu N, đại thực bào, tổ chức hoại tử gọi là mủ. Nếu hàng rào bảo vệ kém, vi khuẩn sẽ lan rộng vào các cơ quan, có khi vào cả máu. Ở máu cũng có các đại thực bào và bạch cầu N sẵn sàng tiêu diệt chúng. Trong nhiều trường hợp cơ thể không tự bảo vệ được mình, các triệu chứng nhiễm khuẩn tăng lên dần và cần được điều trị kịp thời.

3.6. Bạch cầu đa nhân ưa acid (E)

Bạch cầu E có khả năng thực bào và hoá ứng động rất yếu nên không quan trọng trong nhiễm trùng thông thường.

Trong trường hợp nhiễm ký sinh trùng thì số lượng bạch cầu E tăng cao, chúng tới ổ nhiễm ký sinh trùng và giải phóng ra chất để giết ký sinh trùng.

Bạch cầu E cũng tập trung nhiều ở nơi có phản ứng dị ứng.

3.7. Bạch cầu ưa base (B)

Bạch cầu B tham gia các phản ứng dị ứng. Kháng thể IgE gây phản ứng dị ứng được gắn lên màng bạch cầu B. Khi kháng nguyên đặc hiệu phản ứng với kháng thể làm cho tế bào bạch cầu B bị vỡ giải phóng histamin, bradykinin... các chất đó gây dị ứng.

3.8. Bạch cầu lympho

Bạch cầu lympho được chia thành 2 loại: lympho B và lympho T.

- Bạch cầu lympho B: tham gia vào quá trình đáp ứng miễn dịch dịch thể.
- Bạch cầu lympho T: tham gia vào quá trình đáp ứng miễn dịch tế bào.

4. TIỂU CẦU

4.1. Hình dạng và kích thước

Tiểu cầu là 1 tế bào không có nhân, hình dạng thay đổi có thể hình tròn, hình bầu dục, hình sao..., đường kính 2- 4 μm .

4.2. Số lượng

Số lượng tiểu cầu trong máu ngoại vi bình thường là 150.000 - 300.000 tiểu cầu trong 1 mm³ máu (150 - 300 Giga/lít).

4.3. Đặc tính của tiểu cầu

Tiểu cầu có đặc tính là:

- Kết dính: tiểu cầu dễ dính vào nơi thành mạch tổn thương có chất collagen lộ ra.
- Kết tụ: sau khi 1 số tiểu cầu kết dính vào lớp dưới biểu mô, những tiểu cầu đang lưu động sẽ đến kết tụ vào đó kéo theo sự kết tụ của lớp tiểu cầu thứ 2, thứ 3..., hình thành nút tiểu cầu để cầm máu (đỉnh cầm máu Hayem).

Khi bị suy giảm về số lượng hoặc chất lượng tiểu cầu sẽ gây ra bệnh sinh chảy máu.

4.4. Chức năng của tiểu cầu

Tiểu cầu tham gia vào mọi giai đoạn của quá trình cầm máu sinh lý:

- Giai đoạn cầm máu ban đầu: hình thành đỉnh cầm máu Hayem lấp chỗ huyết quản bị vỡ. Tiểu cầu còn giải phóng chất co mạch (serotonin và adrenalin).
- Giai đoạn đông máu: tiểu cầu giải phóng ra yếu tố III của tiểu cầu (phospholipid) cần thiết cho sự hình thành thromboplastin, yếu tố IV (yếu tố chống heparin).
- Giai đoạn co cục máu: tiểu cầu tiết ra men retratolyzin để co cục máu.

4.5. Đời sống tiểu cầu

Tiểu cầu bị tiêu diệt ở lách. Đời sống tiểu cầu trong máu chỉ khoảng 9 - 11 ngày.

Số lượng tiểu cầu tăng khi ăn uống, lao động, và 1 số bệnh lý. Số lượng tiểu cầu giảm trong các bệnh máu như suy tủy, xuất huyết giảm tiểu cầu...

5. QUÁ TRÌNH CẦM MÁU

Cầm máu là 1 quá trình sinh lý, sinh hóa tổng hợp nhằm chấm dứt hoặc ngăn cản sự mất máu của cơ thể khi mạch máu bị tổn thương. Cầm máu được thực hiện nhờ cơ chế: co mạch, sự hình thành nút tiểu cầu, đông máu, co cục máu, tan cục máu đông và sự phát triển của mô xơ trong cục máu đông để đóng kín vết thương.

Để đánh giá khái quát chức năng cầm máu, các nhà lâm sàng thường sử dụng 2 xét nghiệm: xác định thời gian chảy máu (sơ bộ đánh giá các yếu tố của thành mạch và tiểu cầu), xác định thời gian đông máu (sơ bộ đánh giá các yếu tố gây đông máu của huyết tương).

Quá trình cầm máu diễn ra qua các giai đoạn sau:

5.1.1. Giai đoạn co mạch

Ngay sau khi thành mạch bị tổn thương, mạch máu co lại hạn chế sự chảy máu khỏi mạch.

5.1.2. Giai đoạn hình thành nút tiểu cầu

Tại nơi thành mạch bị tổn thương: các tiểu cầu đến bám vào chỗ tổn thương tạo thành nút tiểu cầu để bịt kín chỗ tổn thương (nếu là tổn thương nhỏ). Hàng ngày cơ thể chúng ta phải chịu nhiều vết rách rất nhỏ nơi mao mạch do sang chấn. Nhờ có chức năng này mà cơ thể tránh được sự chảy máu mao mạch.

5.1.3. Giai đoạn đông máu

Tiểu cầu giải phóng ra các yếu tố gây co mạch và gây đông máu, tạo ra cục máu đông bổ sung cho nút tiểu cầu để bịt kín chỗ tổn thương (nếu là các tổn thương lớn hơn). Những chất gây đông máu được giải phóng do tổ chức và mạch máu bị tổn thương, những chất do tiểu cầu giải phóng và những chất gây đông máu của huyết tương phát động 1 quá trình đông máu. Nếu vết thương không quá nặng, sau 3-6 phút cục máu đông hình thành bịt kín vết thương. Sau 20 phút đến 1 giờ, cục máu đông co lại làm cho cục máu vững chắc hơn.

Sau khi cục máu đông hình thành, vài giờ sau các tế bào sợi xâm nhập, biến cục máu đông thành mô xơ trong 1-2 tuần lễ, nếu là cục máu đông nhỏ và vết thương nhỏ. Nếu là vết thương lớn, mất máu nhiều, cơ thể không tự bảo vệ được, cần phải có sự can thiệp kịp thời.

Các yếu tố gây đông máu của huyết tương: đây là 1 loại protein của huyết tương, có 12 yếu tố đông máu được ký hiệu theo chữ số La mã:

Yếu tố I: fibrinogen

Yếu tố II: prothrombin

Yếu tố III: thromboplastin của mô
 Yếu tố V: proaccelerin
 Yếu tố VIII: globulin A chống ưa chảy máu
 Yếu tố X: yếu tố Stuart
 Yếu tố XII: Hageman

Yếu tố IV: ion Ca^{++}
 Yếu tố VII: proconvertin
 Yếu tố IX: globulin B chống ưa chảy máu
 Yếu tố XI: globulin C chống ưa chảy máu
 Yếu tố XIII: yếu tố ổn định fibrin

Hầu hết các yếu tố đông máu đều ở dạng không hoạt động. Các yếu tố đông máu phản ứng theo kiểu dây chuyền: sản phẩm của phản ứng trước là chất xúc tác cho phản ứng sau. Kết quả cuối cùng là sự hình thành mạng lưới fibrin và máu đông lại.

* Quá trình đông máu diễn ra như sau:

- Giai đoạn thành lập phức hợp men prothrombinase :

Đây là giai đoạn phức tạp nhất, kéo dài nhất của quá trình đông máu. Prothrombinase được thành lập theo 2 cơ chế:

+ Cơ chế ngoại sinh: xuất hiện khi có chấn thương thành mạch hoặc tổ chức lân cận. Tổ chức bị tổn thương sẽ giải phóng ra yếu tố III của tổ chức và phospholipid của tổ chức. Yếu tố tổ chức sẽ kết hợp với yếu tố VII xúc tác cho hàng loạt các phản ứng tạo thành phức hợp prothrombinase ngoại sinh.

+ Cơ chế nội sinh: xuất hiện khi bản thân máu bị tổn thương hoặc máu tiếp xúc với các bề mặt lạ như thủy tinh làm thay đổi 2 yếu tố đông máu là yếu tố XII và yếu tố III của tiểu cầu. Các yếu tố này xúc tác cho 1 loạt các phản ứng tạo thành phức hợp prothrombinase nội sinh.

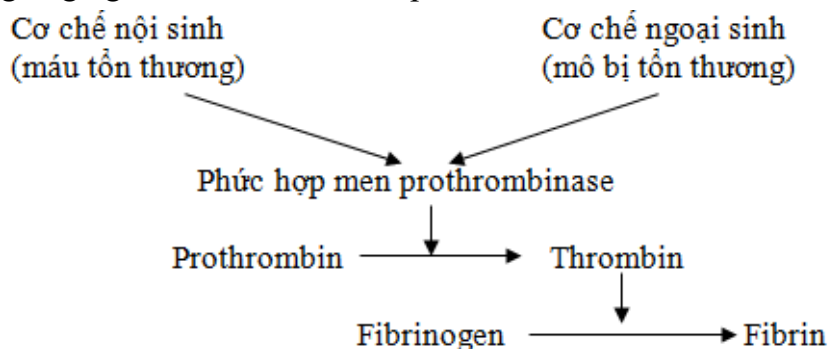
- Giai đoạn thành lập thrombin:

Prothrombinase được hình thành sẽ xúc tác cho phản ứng chuyển prothrombin thành thrombin. Phản ứng này xảy ra trong vài giây.

- Giai đoạn thành lập fibrin (sự hình thành cục máu đông):

Dưới tác dụng của thrombin, các phân tử fibrinogen bình thường hòa tan trong máu sẽ biến thành fibrin đơn phân. Các fibrin đơn phân tự trùng hợp để tạo thành sợi fibrin bọc lấy các huyết cầu tạo thành cục máu đông.

Sự khác nhau cơ bản giữa con đường nội sinh và con đường ngoại sinh là: đông máu theo con đường ngoại sinh xảy ra rất mạnh và rất nhanh. Vài giây sau khi mạch máu bị tổn thương đã có sự thành lập thrombin, đồng thời có sự hình thành rất sớm các sợi fibrin quan sát được bằng kính hiển vi điện tử. Ngược lại, con đường nội sinh xảy ra rất chậm: thời gian đông máu trong ống nghiệm kéo dài từ 5- 7 phút.



Trong cơ thể có chất gây đông máu đồng thời cũng có các chất chống đông máu. Bình thường các chất chống đông chiếm ưu thế và máu ở thể lỏng, không bị đông.

* Các chất chống đông sử dụng trong lâm sàng:

- Coumarin: ngăn cản quá trình đông máu. Coumarin chỉ có tác dụng trong cơ thể, không có tác dụng trong ống nghiệm. Coumarin cạnh tranh với vitamin K là 1 chất cần cho tổng hợp các yếu tố II, VII, IX, X.

- Heparin: ngăn cản sự phát triển của huyết khối, ngăn cản sự thành lập phức hợp men prothrombinase, sự chuyển fibrinogen thành fibrin.

- Những chất làm giảm nồng độ Ca^{++} trong máu: Oxalat kali, Xitrat natri: Ca^{++} trong máu kết hợp tạo thành Oxalat canxi, Xitrat canxi. Canxi không ở dạng ion hóa do đó ngăn cản máu đông.

5.1.4. Hiện tượng co cục máu

Sau khi máu đông khoảng 3-4 giờ, cục máu đông co lại và giải phóng ra toàn bộ dịch của nó gọi là huyết thanh. Tiểu cầu có vai trò quan trọng trong hiện tượng co cục máu. Vì thế khi tiểu cầu giảm về số lượng hoặc chất lượng sẽ làm cho thời gian co cục máu kéo dài.

5.1.5. Giai đoạn tan cục máu đông: hiện tượng tiêu fibrin

Trong huyết tương có plasminogen. Plasminogen khi được hoạt hoá bởi các mô tổn thương sẽ chuyển thành plasmin. Plasmin tiêu huỷ các sợi fibrin và cả fibrinogen làm tan cục máu.

Hiện tượng tan cục máu đông này có tác dụng dọn sạch các cục máu được hình thành trong lòng mạch, khai thông chỗ mạch máu bị tắc nghẽn, ngăn ngừa sự tắc mạch, tạo điều kiện cho vết thương thành mạch liền sẹo.

GIẢI PHẪU SINH LÝ HỆ TUẦN HOÀN

***MỤC TIÊU:** Sau khi học xong, sinh viên có khả năng:

1. Kiến thức

- 1.1. Mô tả được vị trí, hình thể, liên quan đến cấu tạo tim.
- 1.2. Trình bày được hình chiếu của tim và các ổ van tim lên thành ngực.
- 1.3. Mô tả được nguyên ủy, phân nhánh và phạm vi cấp máu của: động mạch chủ, động mạch cảnh, động mạch dưới đòn, động mạch chậu, tĩnh mạch chủ.
- 1.4. Trình bày được khái niệm hệ bạch huyết và các loại mạch dẫn lưu bạch huyết.
- 1.5. Trình bày được các giai đoạn của chu chuyển tim.
- 1.6. Trình bày các yếu tố điều hòa hoạt động tim.

2. Thái độ

- 2.1. Có thái độ tích cực nghiên cứu tài liệu và học tập tại lớp.
- 2.2. Nhận biết được tầm quan trọng của môn học đối với thực hành nghề sau này.

* NỘI DUNG

Hệ tuần hoàn gồm có:

- Tim: là cơ quan chủ yếu của hệ tuần hoàn, hoạt động như một bơm hút và đẩy để vận chuyển máu lưu thông.
- Mạch máu: gồm các động mạch đưa máu từ tim đi khắp cơ thể và các tĩnh mạch đưa máu từ mọi nơi về tim. Thông nối giữa động mạch và tĩnh mạch là một mạng lưới mao mạch rất phong phú.

A. TIM

Tim là một bắp rỗng, nằm trong lồng ngực, ở giữa 2 lá phổi và phần trước trung thất. Tim có màu đỏ hồng, mật độ chắc, kích thước bằng khoảng chính nắm tay của mỗi người, nặng khoảng 260g.

1. HÌNH THỂ NGOÀI

Tim có hình tháp tứ diện, có trục hướng xuống dưới, ra trước và về phía trái.

- Đỉnh tim (mỏm tim): thuộc tâm thất trái, hướng xuống dưới, ra trước, tương ứng với khoảng liên sườn IV hoặc V trên đường giữa xương đòn trái.

- Các mặt: mặt ức sườn ở phía trước, mặt phổi ở phía trái và mặt hoành ở phía dưới.

- Đáy tim: hướng lên trên và ra sau, tương ứng với 2 tâm nhĩ và là nơi xuất phát của các mạch máu lớn của tim.

+ Tâm nhĩ phải: có tĩnh mạch chủ trên và tĩnh mạch chủ dưới đổ vào.

+ Tâm nhĩ trái: có 4 tĩnh mạch phổi đổ vào.

+ Tiểu nhĩ: là phần tâm nhĩ nhô ra mặt trước tim, gồm tiểu nhĩ trái và tiểu nhĩ phải.

- Các rãnh: nhìn chung, tim được chia thành 3 phần bởi 2 rãnh sau đây:

+ Rãnh vòng: ngăn cách các tâm nhĩ ở phía sau trên với các tâm thất ở phía trước dưới.

+ Rãnh dọc: ngăn cách tâm thất phải với tâm thất trái.

2. HÌNH THỂ TRONG

Tim được chia thành 2 phần không thông với nhau là tim phải và tim trái bởi một vách ngăn dọc. Mỗi phần gồm có tâm nhĩ ở trên và tâm thất ở dưới, thông với nhau bởi lỗ nhĩ thất. Vách ngăn cách tim phải và tim trái gồm các vách liên nhĩ ngăn cách tâm nhĩ phải và tâm nhĩ trái và vách liên thất ngăn cách tâm thất phải với tâm thất trái.

2.1. Tâm thất: là một xoang hình tháp, có thành dày và nổi cao lên bên trong thành các cột cơ. Thành tâm thất trái dày hơn thành tâm thất phải. Mỗi tâm thất có 2 lỗ thông:

- Lỗ nhĩ thất: thông giữa tâm thất và tâm nhĩ, được đậy bởi 1 van hình phễu gọi là van nhĩ thất. Các lá van được gắn vào các cột cơ bởi các dây chằng van. Van nhĩ thất phải còn gọi là van 3 lá, van nhĩ thất trái còn gọi là van 2 lá.

- Lỗ động mạch: thông giữa tâm thất với động mạch và được đậy bởi các van tổ chim.

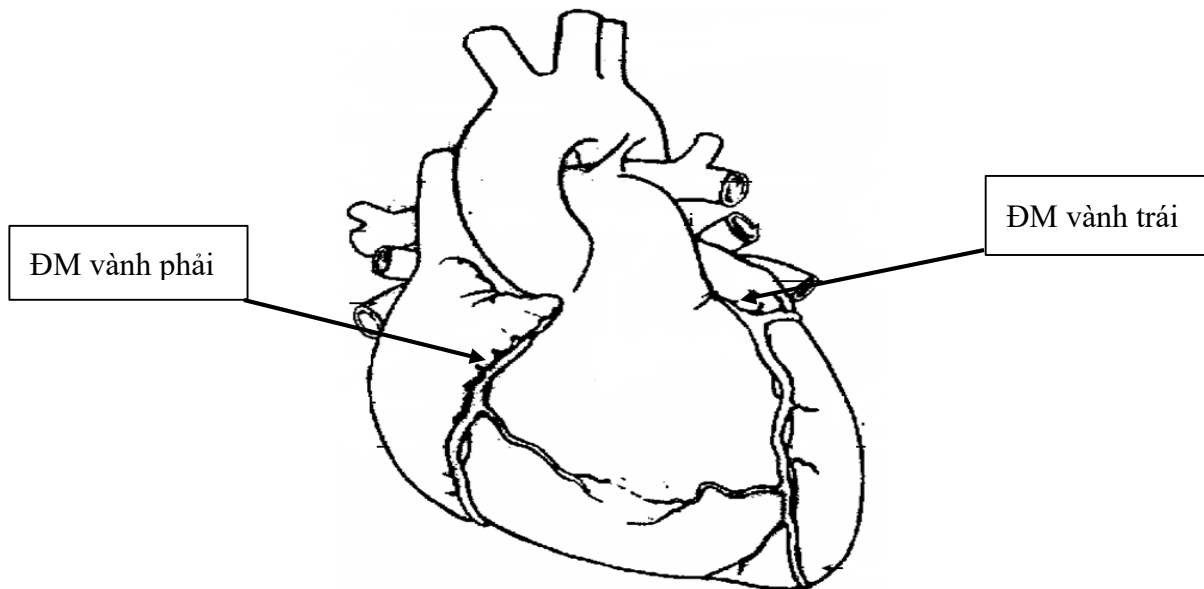
+ Tâm thất phải thông với lỗ động mạch phổi và được đẩy bởi van động mạch phổi.

+ Tâm thất trái thông với lỗ động mạch chủ và được đẩy bởi van động mạch chủ.

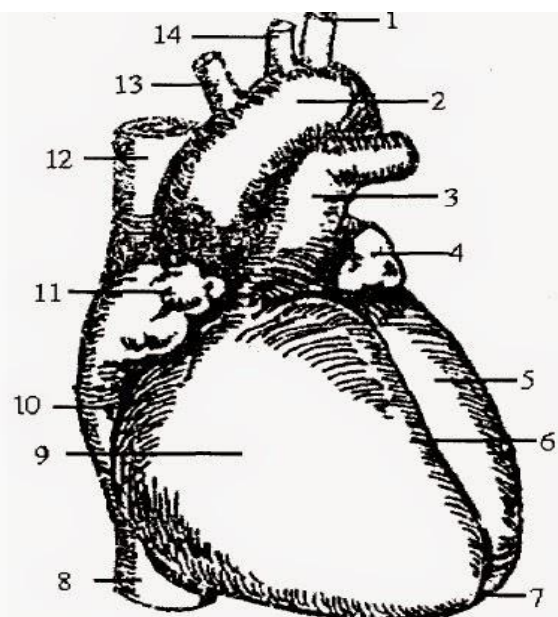
2.2. Tâm nhĩ: nằm phía sau và nhỏ hơn tâm thất, có thành viên mỏng và nhẵn.

- Tâm nhĩ phải thông với các lỗ tĩnh mạch chủ trên, lỗ tĩnh mạch chủ dưới, lỗ nhĩ thất phải và tiểu nhĩ phải.

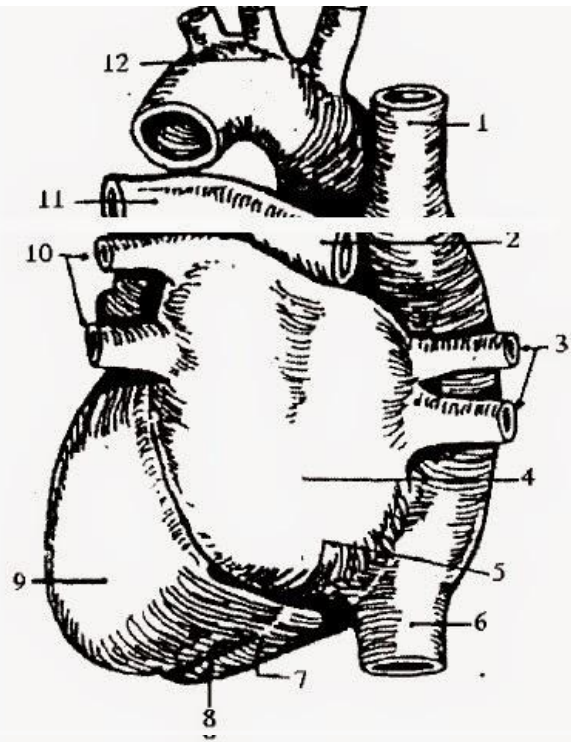
- Tâm nhĩ trái thông với 4 lỗ tĩnh mạch phổi, lỗ nhĩ thất trái và tiểu nhĩ trái. Các lỗ tĩnh mạch đổ vào tâm nhĩ đều không có van trừ lỗ tĩnh mạch chủ dưới có 1 van không hoàn toàn.



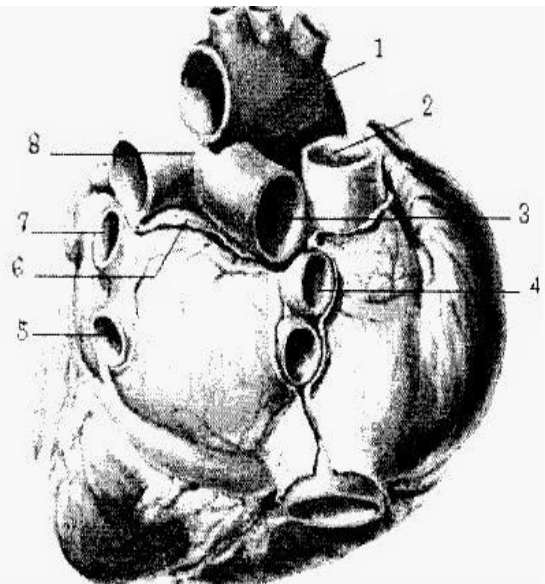
1. Động mạch dưới tròn trái
2. Cung động mạch chủ
3. Thân động mạch phổi
4. Tiểu nhĩ trái
5. Tâm thất trái
6. Rãnh liên thất trước
7. Đỉnh tim
8. Tĩnh mạch chủ dưới
9. Tâm thất phải
10. Rãnh vành
11. Tiểu nhĩ phải
12. Tĩnh mạch chủ trên
13. Thân động mạch cánh tay đầu
14. Động mạch cánh chung trái



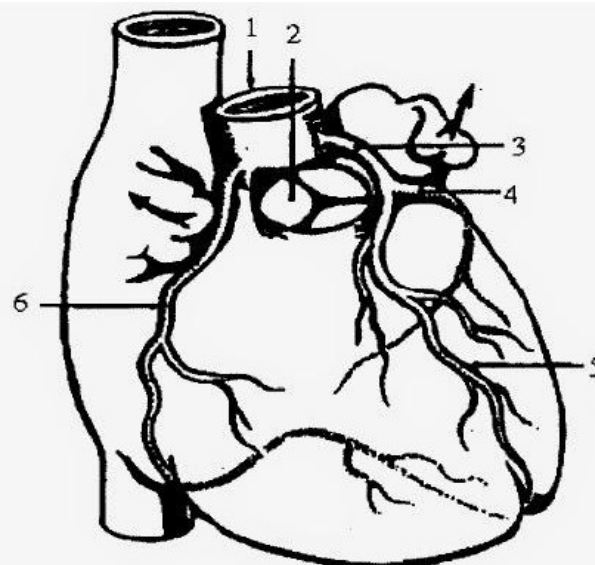
1. Tĩnh mạch chủ trên
2. Động mạch phổi trái
3. Tĩnh mạch phổi
4. Tâm nhĩ trái
5. Xoang tĩnh mạch vành
6. Tĩnh mạch chủ dưới
7. Tâm thất phải
8. Rãnh gian thất sau
9. Tâm thất trái
10. Tĩnh mạch phổi trái
11. Động mạch phổi phải
12. Cung động mạch chủ

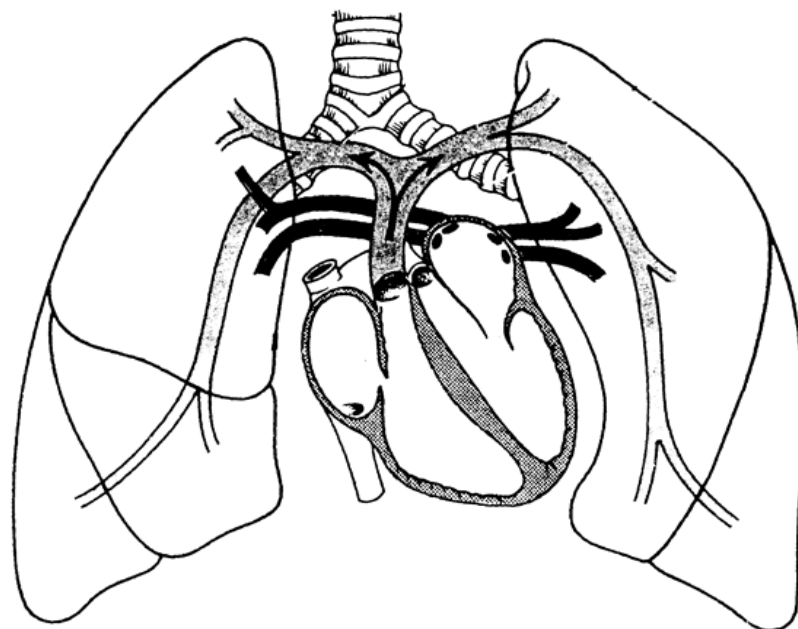
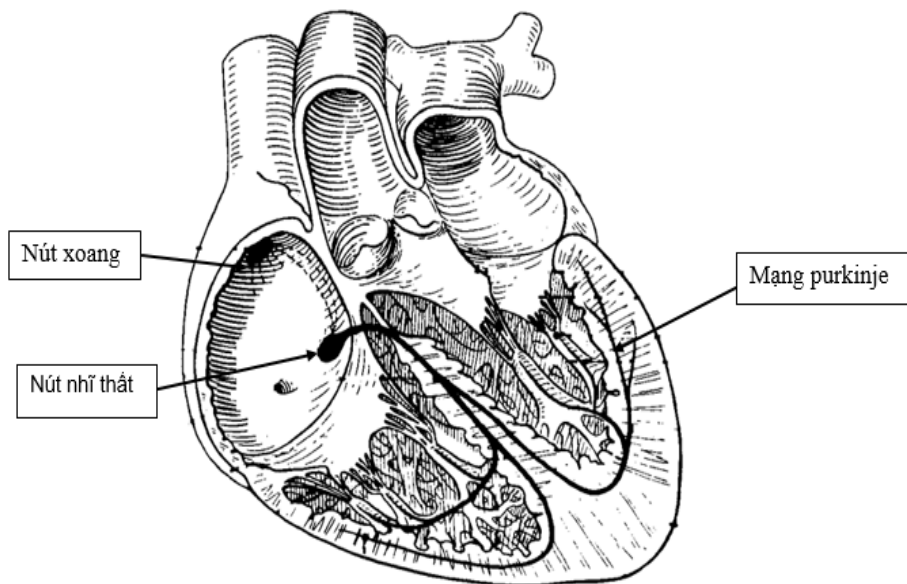
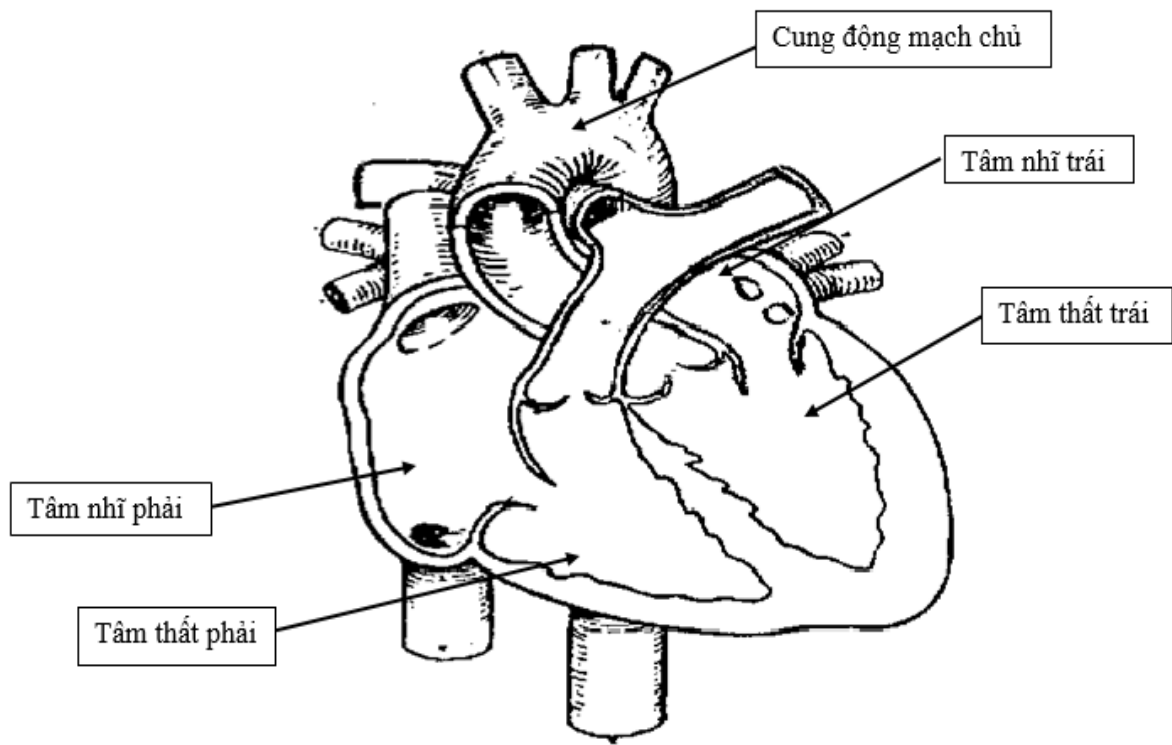


1. Động mạch chủ
2. Tĩnh mạch chủ trên
3. Tĩnh mạch phổi phải trên
4. Tĩnh mạch phổi phải dưới
5. Tĩnh mạch phổi trái dưới
6. Túi cùng Haller (xoang chéo)
7. Tĩnh mạch phổi trái trên
8. Động mạch phổi



1. Động mạch chủ lên
2. Van động mạch phổi
3. Động mạch vành trái
4. Động mạch mũ
5. Nhánh gian thất trước
6. Động mạch vành phải





3. CẤU TẠO TIM

Tim có 3 lớp:

3.1. Màng ngoài tim: là lớp ngoài cùng bao bọc tim, gồm có:

- Lá thành: ở ngoài và dày.
- Là tạng: mỏng và dính sát vào cơ tim.
- Xoang màng tim: là một xoang ảo nằm giữa lá thành và lá tạng, có chứa một ít dịch để làm giảm sự cọ sát khi tim co bóp.

3.2. Cơ tim: là lớp dày nhất, gồm 2 loại sợi:

- Sợi co rút: đầu các sợi cơ gắn vào khung vành thứ quanh các lỗ van, còn sợi cơ đi theo hình vòng hoặc hình xoắn để khi co rút có thể làm giảm thể tích các buồng tim.
- Sợi dẫn truyền: tạo nên hệ thống thần kinh nội tại của tim, gồm có:
 - + Nút xoang nhĩ (Keith-Flack): nằm gần vị trí tĩnh mạch chủ trên nối với tâm nhĩ phải.
 - + Nút nhĩ thất (Tawara-Aschoff): nằm gần lỗ nhĩ thất phải.
 - + Bó nhĩ thất (His): đi từ nút nhĩ thất đến vách liên thất thì chia thành hai nhánh: nhánh phải đến tâm thất phải, nhánh trái đến tâm thất trái.

+ Mạng lưới Purkinje: gồm các nhánh nhỏ phân chia từ nhánh phải và nhánh trái của bó nhĩ thất rồi tỏa đi khắp các tâm thất.

3.3. Màng trong tim: mỏng, nhẵn, lót mặt trong các buồng tim, che phủ các van tim và nối tiếp với nội mạc các mạch máu.

4. MẠCH MÁU VÀ THẦN KINH

4.1. Động mạch nuôi tim

Các động mạch nuôi tim bắt nguồn từ sát gốc động mạch chủ, gồm có:

Động mạch vành phải: đi phía phải rãnh vòng, rồi rẽ sang rãnh dọc ở mặt hoành.

- Động mạch vành trái: đi phía trái rãnh vòng và chia thành 2 nhánh:
 - + Nhánh liên thất trước đi trong rãnh dọc ở mặt trước tim.
 - + Nhánh vòng tiếp tục đi trong rãnh vòng ở mặt hoành.

4.2. Tĩnh mạch của tim

- Tĩnh mạch vành lớn: bắt đầu từ trong rãnh dọc ở mặt trước tim, rẽ sang phía trái rãnh vòng, đến mặt dưới tim thì phình to thành xoang tĩnh mạch vành rồi đổ vào tĩnh mạch chủ dưới.

- Các tĩnh mạch khác của tim đều nhỏ, nhiều, có thể chảy vào tâm nhĩ, tâm thất phải hay vào xoang tĩnh mạch vành.

4.3. Thần kinh chi phối tim

Là mạng thần kinh tim phổi, gồm có:

- Các thần kinh giao cảm tim: xuất phát từ các hạch giao cảm cổ.
- Các thần kinh đối giao cảm tim: xuất phát từ dây thần kinh phế vị (TK số X).

5. LIÊN HỆ

- Mặt trước: nằm chen giữa tim và xương thành ngực (xương ức và các xương sườn), có phổi và màng phổi, động mạch ngực trong, ở trẻ em có thêm tuyến ức.

- Hai mặt bên: có thần kinh hoành, mặt trung thất của phổi và màng phổi.

- Mặt dưới: nằm trên gân trung tâm cơ hoành.

- Đáy tim: tiếp giáp với thực quản.

6. HÌNH CHIẾU CỦA TIM TRÊN THÀNH NGỰC

6.1. Hình chiếu của tim trên thành ngực:

- Hình chiếu của tim trên thành ngực là một tứ giác với 4 góc:

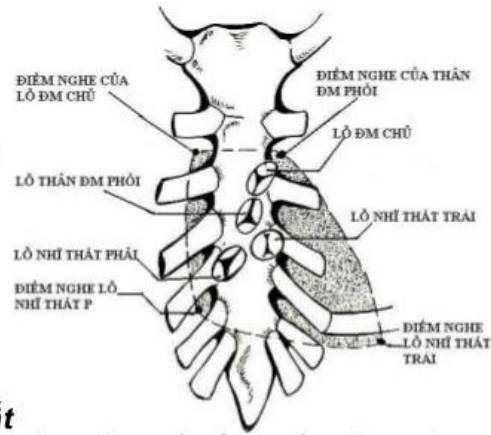
- + Góc trên phải: ở khoảng liên sườn 2, cách bờ phải xương ức 2cm.
- + Góc trên trái: ở khoảng liên sườn 2, cách bờ trái xương ức 2cm.
- + Góc dưới phải: ở khoảng liên sườn 6, sát bờ phải xương ức.
- + Góc dưới trái: ở khoảng liên sườn 5, cách bờ trái xương ức 8cm.

6.2. Vị trí và nơi nghe các ổ van tim

- Van động mạch phổi: vị trí và nơi nghe ở bờ trên khớp sụn sườn 3 bên trái.
- Van động mạch chủ: vị trí ở khớp sụn ức 3 bên trái. Nơi nghe ở khoảng liên sườn 4 hoặc 5 trên đường giữa xương đòn trái.
- Van 3 lá: vị trí ở khoảng liên sườn 5 sát bờ phải xương ức. Nơi nghe ở mũi ức.

Hình chiếu tim lên thành ngực

- Điểm cạnh ức phải, gian sườn 2 (**điểm nghe lỗ ĐM chủ**)
- Điểm cạnh ức trái, gian sườn 2 (điểm nghe của **lỗ thân ĐM phổi**).
- Điểm cạnh ức phải của khoang gian sườn 5 (điểm nghe của **lỗ nhĩ thất phải**).
- Điểm núm vú trái của khoang gian sườn 5 (điểm nghe của **lỗ nhĩ thất trái**).



HÌNH 3: HÌNH CHIẾU CỦA TIM LÊN THÀNH NGỰC

7. SINH LÝ TUẦN HOÀN TIM

7.1. Đặc tính sinh lý của cơ tim.

Do có cấu tạo đặc biệt nên cơ tim có những đặc tính sinh lý cơ bản sau đây:

7.1.1. Tính hưng phấn

Cơ tim có khả năng tạo ra điện thế hoạt động dưới ảnh hưởng của xung động phát ra từ hệ tự động hoặc khi bị kích thích bằng điện, bằng cơ hoặc bằng hóa chất. Điện thế hoạt động làm co cơ tim và thể hiện qua điện thế của tim (gọi tắt là điện tim).

Tính hưng phấn của cơ tim tuân theo định luật “tất cả hoặc không”:

- Khi kích thích dưới ngưỡng: cơ tim không co.
- Khi kích thích tới ngưỡng: cơ tim co tối đa. (cơ tim co tối đa khi có kích thích tới ngưỡng và giữ nguyên mức co tối đa này ngay cả khi cường độ kích thích tăng lên cao hơn ngưỡng).

7.1.2. Tính trơ có chu kỳ

Tính trơ có chu kỳ là khả năng không đáp ứng với kích thích ở từng giai đoạn của cơ tim.

- Nếu kích thích vào giai đoạn cơ tim đang co (thì tâm thu) thì cơ tim không co thêm nữa. Giai đoạn này cơ tim không đáp ứng với kích thích gọi là giai đoạn trơ.

- Nếu kích thích vào giai đoạn cơ tim đang giãn (thì tâm trương) thì tim sẽ đáp ứng bằng 1 nhát co bóp phụ gọi là ngoại tâm thu.

7.1.3. Tính tự động.

Tim có khả năng co bóp nhịp nhàng và tự động nhờ xung động phát ra từ hệ tự động của tim.

- Nút xoang tách riêng phát xung động 120-150 lần/phút.
- Nút Tawara tách riêng phát xung động 50 lần/ phút.
- Bó His tách riêng phát xung động 30- 40 lần/ phút.

Bình thường trong cơ thể tất cả các nút đều hoạt động thì nút xoang dẫn nhịp 70- 80 lần/phút. Khi nút xoang bị nghẽn thì các nút phía dưới sẽ chỉ huy và nhịp tim sẽ chậm lại.

7.1.4. Tính dẫn truyền

Tính dẫn truyền thể hiện qua sự dẫn truyền trong hệ tự động của tim. Từ nút xoang, xung động được dẫn truyền tới cơ nhĩ theo kiểu nan hoa với tốc độ 1m/giây. Tâm nhĩ trái co sau tâm nhĩ phải khoảng 0,02- 0,03 giây.

Hưng phần từ tâm nhĩ truyền tới nút nhĩ thất mất khoảng 0,012 giây với tốc độ 0,1- 0,2 m/giây.

Tốc độ dẫn truyền ở thân bó His là 2 m/giây, ở các nhánh bó His là 3 - 4 m/giây, ở các sợi mạng Purkinfe là 5 m/giây.

7.2. Chu chuyển tim

Tim hoạt động giống như 1 cái bơm, vừa đẩy máu đi vừa hút máu về. Hoạt động chức năng này thể hiện bằng chu chuyển tim. Tim co bóp nhịp nhàng có chu kỳ. Chu chuyển tim là tổng hợp những hoạt động của tim trong 1 chu kỳ, khởi đầu từ 1 chuyển động nhất định cho đến khi chuyển động đó xuất hiện trở lại.

7.2.1. Các giai đoạn của một chu chuyển tim

Trong 1 chu chuyển tim, máu được phóng từ tâm thất ra các động mạch khi tim co (thì tâm thu) và được hút từ các tĩnh mạch về tim khi tim giãn (thì tâm trương). Sự hoạt động của tim trong 1 chu chuyển tim gắn liền với sự đóng mở của các van tim và sự biến đổi áp lực trong các buồng tim.

Trong điều kiện bình thường tim đập khoảng 75 nhịp trong 1 phút, thời gian của 1 chu chuyển tim là 0,8 giây và gồm 2 thì cơ bản là: thì tâm thu và thì tâm trương.

*** Thì tâm thu**

Thì tâm thu kéo dài 0,43 giây, bao gồm:

- Tâm nhĩ thu: cơ tâm nhĩ co, áp lực trong tâm nhĩ tăng, cao hơn áp lực trong tâm thất khoảng 2-3 mmHg có tác dụng mở rộng thêm van nhĩ thất (van này đã hé mở từ cuối thì tâm trương). Kết quả là đẩy nốt 1/4 lượng máu còn lại từ tâm nhĩ xuống tâm thất.

Sau thì tâm nhĩ thu có 1 giai đoạn ngắn: tâm nhĩ thôi co nhưng tâm thất chưa co.

- Tâm thất thu: kéo dài 0,33 giây, được chia thành 2 giai đoạn nhỏ:

+ Giai đoạn tăng áp: cơ tâm thất co làm áp lực tâm thất tăng cao hơn áp lực trong tâm nhĩ, máu dội ngược về đóng van nhĩ thất gây ra tiếng tim thứ nhất. Nhưng lúc này áp lực trong tâm thất vẫn chưa cao hơn áp lực trong động mạch nên van động mạch chưa mở, máu không thoát ra được nên làm cho áp lực ở buồng tâm thất tăng lên nhanh chóng.

+ Giai đoạn tống máu: ở cuối giai đoạn tăng áp, áp lực trong buồng tâm thất tăng cao và cao hơn áp lực động mạch, đủ sức mở các van động mạch, tống máu từ tâm thất sang động mạch (động mạch chủ và động mạch phổi).

Mỗi lần tâm thất thu đẩy vào động mạch 60 ml máu. Thể tích máu này gọi là thể tích tâm thu. Thể tích tâm thu thay đổi tùy thuộc vào khối lượng máu về tim ở thì tâm trương và lực co bóp của tim ở thì tâm thu.

* **Thì tâm trương:** Kéo dài 0,37 giây

Cơ tâm thất giãn, áp lực trong tâm thất giảm xuống thấp hơn áp lực động mạch, mặt khác do tính đàn hồi của thành động mạch có xu hướng co về trạng thái cũ làm máu ở động mạch chủ và động mạch phổi dồn ngược về đóng van tổ chim gây ra tiếng tim thứ 2.

Sau đó áp lực trong tâm thất tiếp tục giảm xuống, thấp hơn áp lực tâm nhĩ. Mặt khác ngay khi tâm nhĩ thôi co, máu từ các tĩnh mạch đổ về tâm nhĩ làm áp lực ở tâm nhĩ tăng dần lên, trong khi đó do sức hút của lồng ngực ở thì thở vào, áp lực trong tâm thất càng bị giảm. Kết quả là làm van nhĩ thất hé mở, máu từ tâm nhĩ xuống tâm thất. Kết thúc giai đoạn này, 3/4 lượng máu từ tâm nhĩ được đưa xuống tâm thất.

Trong thì tâm trương, tim nghỉ ngơi để hồi phục năng lượng.

7.2.2. Các biểu hiện bên ngoài của chu chuyển tim

*** Nhịp tim:**

Nhịp tim là số chu chuyển tim trong 1 phút.

Nhịp tim bình thường:

- Người lớn: 60 - 80 lần/phút.
- Trẻ 3 - 4 tuổi: 100 lần/phút.
- Trẻ sơ sinh: 140 lần/phút.

* **Tiếng tim:**

Nghe tiếng tim là phương pháp có ý nghĩa trong chẩn đoán lâm sàng. Năm 1818, Laeunec đã nghiên cứu kỹ tiếng tim và chế ra ống nghe đầu tiên dùng cho 1 tai. Ngày nay có ống nghe 2 tai.

Khi đặt ống nghe trực tiếp lên thành ngực, vùng trước tim, ta có thể nghe rõ 2 âm thanh do tim phát ra gọi là tiếng thứ nhất và tiếng thứ hai. Xen kẽ giữa 2 tiếng đó là khoảng im lặng (im lặng ngắn và im lặng dài).

- Tiếng thứ nhất (T_1): “bùm”

+ Âm độ: trầm và dài.

+ Nghe rõ nhất ở vùng mỏm tim (giao điểm giữa khoảng liên sườn V và đường giữa xương đòn trái).

+ Nguyên nhân: do đóng van nhĩ thất và do cơ thất co.

Tiếng thứ nhất xuất hiện vào đầu kỳ tâm thất thu nên còn gọi là tiếng tâm thu.

- Tiếng thứ hai (T_2): “tặc”

+ Âm độ: cao và ngắn.

+ Nghe rõ nhất ở vùng đáy tim (khoảng liên sườn II sát xương ức).

+ Nguyên nhân: do đóng van động mạch.

Tiếng thứ hai xuất hiện ở đầu thì tâm trương nên còn gọi là tiếng tâm trương.

Trong lâm sàng, người ta thường căn cứ vào tiếng tim để xác định các thì của chu chuyển tim.

* **Mỏm tim đập:** khi tâm thu, mỏm tim đưa ra phía trước, đẩy thành ngực ra.

Trong suy tim, do tim to nên mỏm tim đập ở dưới khoảng liên sườn V hoặc ngoài đường vú trái.

* **Điện tim (điện tâm đồ):**

Khi tim hoạt động, trên mỗi sợi cơ tim xuất hiện dòng điện hoạt động. Tổng hợp các dòng điện hoạt động của các sợi cơ tim thành dòng điện hoạt động của tim. Điện tim là đồ thị ghi lại những biến thiên dòng điện do tim phát ra trong quá trình hoạt động.

Cách mắc cực của máy ghi điện tim lên cơ thể gọi là đạo trình. Có 2 loại đạo trình: trực tiếp và gián tiếp.

- Đạo trình trực tiếp: điện cực được đặt trực tiếp vào cơ tim, chỉ dùng để ghi điện tim trong thực nghiệm trên động vật hoặc ở người lúc đang phẫu thuật mở lồng ngực

- Đạo trình gián tiếp: cơ thể người là 1 môi trường dẫn điện nên ta có thể đặt điện cực ở các vị trí khác (ngoài cơ tim) trên cơ thể mà vẫn có thể ghi được dòng điện hoạt động của tim.

Đạo trình gián tiếp gồm: đạo trình song cực và đạo trình đơn cực.

+ Đạo trình song cực (đạo trình chuẩn): D_1 , D_2 , D_3 .

+ Đạo trình đơn cực: gồm đạo trình đơn cực chi và đạo trình đơn cực trước tim.

Đạo trình đơn cực chi: aVR, aVL, aVF.

Đạo trình đơn cực trước tim: V_1 , V_2 , V_3 , V_4 , V_5 , V_6 .

Điện tim gồm 5 sóng: P, Q, R, S, T. Ba sóng: Q, R và S tập hợp thành phức bộ QRS.

- Sóng P: là sóng khử cực của tâm nhĩ, biên độ 0,15 - 0,2 mV, thời gian 0,1 giây.

- Phức bộ QRS: là sóng khử cực của tâm thất, thời gian 0,07 giây.

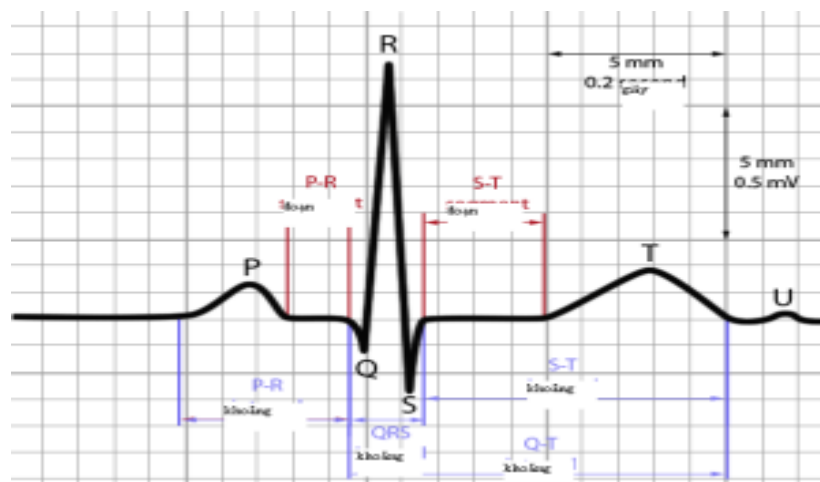
Sóng Q: biên độ \blacksquare 0,3 mV, thời gian 0,03 giây.

Sóng R: biên độ có thể lên tới 2 mV.

Sóng S: biên độ và thời gian tương tự như sóng Q.

- Sóng T: là sóng tái cực của tâm thất, biên độ < 0,5 mV, thời gian 0,2 giây.

Ngoài các sóng nói trên, 1 thông số của điện tim cần biết là khoảng PQ- đây là thời gian dẫn truyền xung động từ tâm nhĩ xuống tâm thất, kéo dài 0,15 giây.



ĐIỆN TÂM ĐỒ BÌNH THƯỜNG Ở CHUYỂN ĐẠO D_{II}

7.3. Điều hòa tuần hoàn tim

Có 2 cơ chế điều hòa tuần hoàn tim:

7.3.1. Cơ chế thần kinh

* Hệ thần kinh thực vật:

- Vai trò của hệ thần kinh giao cảm: làm tăng nhịp tim, tăng lực co bóp của cơ tim, tăng tốc độ dẫn truyền xung động trong hệ tự động. Do đó người ta gọi dây giao cảm là dây gia tốc tim.

- Vai trò của hệ thần kinh phó giao cảm: làm giảm nhịp tim, giảm lực co bóp của cơ tim, giảm tốc độ dẫn truyền xung động trong hệ tự động, thể hiện bằng khoảng PQ kéo dài trên điện tim. Do đó người ta gọi dây thần kinh X là dây giảm tốc tim.

Sự tăng tần số tim có 1 mức tối ưu làm tăng lưu lượng tim. Đỉnh tối ưu đó là khoảng 150 - 170 lần/phút. Nhưng nếu tần số tim quá cao (>170 lần/phút) thì lưu lượng tim lại giảm vì khi tim đập quá nhanh làm cho chu kỳ tim ngắn lại, thời gian tâm trương quá ngắn không đủ cho máu về tim.

* Các phản xạ điều hòa tim:

- Phản xạ tim - tim:

Khi máu về tim nhiều, thể tích buồng tim tăng, tác động vào thụ cảm thể ở đây, luồng xung động hướng tâm đi về trung khu tăng áp ở hành não gây phản xạ làm tăng sức bóp của tim.

- Phản xạ giảm áp: (Phản xạ quai động mạch chủ - xoang động mạch cảnh với thụ cảm thể áp lực):

Khi áp lực máu ở quai động mạch chủ hay xoang động mạch cảnh tăng sẽ kích thích vào các thụ cảm thể áp lực tại đây, xung động được truyền theo dây thần kinh Cyon và dây Hering về trung khu giảm áp ở hành não gây phản xạ giảm áp.

(Dây thần kinh Cyon khi đến gần hành trung khu ở hành não thì nhập vào dây X, còn dây Hering khi đến gần hành não thì nhập vào dây IX).

- Phản xạ quai động mạch chủ - xoang động mạch cảnh với thụ cảm thể hóa học:

Ở vùng quai động mạch chủ và xoang động mạch cảnh còn có các thụ cảm thể hóa học. Khi nồng độ O₂ giảm hoặc nồng độ CO₂ tăng sẽ kích thích vào các thụ cảm thể hóa học, xung động được truyền về trung khu tăng áp gây phản xạ tăng áp và tăng nhịp tim.

- Phản xạ mắt - tim:

Khi tim đập nhanh, ta ấn mạnh tay vào 2 nhãn cầu vài phút sẽ gây kích thích vào đầu mút của dây thần kinh V, tạo xung động về hành não kích thích dây X làm tim đập chậm.

- Phản xạ nội tạng (phản xạ Goltz):

Đánh mạnh vào vùng thượng vị gây xung động theo dây thần kinh tạng về hành não kích thích dây thần kinh X làm tim ngừng đập. Do đó nếu khi phẫu thuật mà co kéo các tạng quá mạnh có thể gây ngừng tim.

* Ảnh hưởng của vỏ não và các trung tâm khác: các xúc cảm về tâm lý như lo lắng, buồn, vui... đều có thể ảnh hưởng đến nhịp tim.

Trung tâm hô hấp hoạt động ảnh hưởng đến hoạt động tim. Khi trung tâm hô hấp hưng phấn làm tim đập nhanh, ngược lại thì làm tim đập chậm.

7.3.2. Cơ chế thể dịch điều hòa hoạt động tim

- Ảnh hưởng của tuyến nội tiết:

+ Hormon tủy thượng thận: adrenalin và noradrenalin làm tim đập nhanh.

+ Hormon tuyến giáp: thyroxin làm tăng nhịp tim. Người bị ưu năng giáp thì nhịp tim nhanh, nếu không được điều trị kịp thời sẽ gây suy tim.

- Ảnh hưởng của nồng độ O₂ và CO₂ máu:

+ Khi nồng độ O₂ giảm (ở 1 mức độ nào đó) và nồng độ CO₂ tăng làm tim đập nhanh và ngược lại.

- Ảnh hưởng của các ion Ca⁺⁺ và K⁺:

Ca⁺⁺ làm tăng trương lực cơ tim nên khi nồng độ Ca⁺⁺ tăng cao trong máu làm tim ngừng đập ở thì tâm thu.

K⁺ làm giảm trương lực cơ tim nên khi nồng độ K⁺ tăng cao trong máu làm tim ngừng đập ở thì tâm trương.

- Ảnh hưởng của nhiệt độ:

+ Nhiệt độ tăng (sốt) làm tăng nhịp tim. Khi nhiệt độ tăng 1⁰C thì tần số tim tăng thêm 10 nhịp trong 1 phút.

+ Nhiệt độ giảm làm giảm nhịp tim (trong trường hợp hạ thân nhiệt nhân tạo: ví dụ hạ thân nhiệt xuống 30⁰C hoặc 25⁰C, lúc này cơ thể chịu đựng tốt với sự thiếu oxy trong mô tim).

B. HỆ THỐNG MẠCH MÁU

Các mạch máu trong cơ thể tạo thành 2 hệ thống tuần hoàn: Tuần hoàn huyết và tuần hoàn bạch huyết.

1. TUẦN HOÀN HUYẾT

Tuần hoàn huyết gồm: các động mạch, tĩnh mạch và các mao mạch, có nhiệm vụ lưu thông huyết (máu đỏ). Tuần hoàn huyết trong cơ thể được chia thành 2 vòng:

- Vòng tuần hoàn lớn: có động mạch chủ và các nhánh của nó mang máu từ tâm thất trái đi khắp cơ thể, lưu thông qua mạng lưới mao mạch đến các mô rồi trở về tâm nhĩ phải bằng tĩnh mạch chủ trên và tĩnh mạch chủ dưới.

- Vòng tuần hoàn nhỏ: có động mạch phổi mang máu từ tâm thất phải đến phổi, chảy qua mạng lưới mao mạch phổi, rồi trở về tâm nhĩ trái bằng các tĩnh mạch phổi.

1.1. Chức năng của hệ tuần hoàn

Hệ tuần hoàn máu có các chức năng cơ bản sau:

1.1.1. Cung cấp, phân phối các chất dinh dưỡng đến các tổ chức và các tế bào

Oxy và các chất dinh dưỡng (như protein, lipid, glucose...) được máu đưa tới các tế bào tùy theo nhu cầu hoạt động của cơ quan.

1.1.2. Vận chuyển các chất cặn bã tới các cơ quan đào thải

Cacbonic và các chất cặn bã, sản phẩm của quá trình chuyển hoá tế bào được máu vận chuyển đến các cơ quan đào thải là phổi, da, thận để đào thải ra ngoài.

1.1.3. Đảm bảo điều tiết theo cơ chế thể dịch và thần kinh- thể dịch

Các hormon và các chất chuyển hoá được máu vận chuyển đến các cơ thống nhất, đảm bảo cho sự thích nghi trong 1 cơ thể toàn vẹn.

Các chất do máu vận chuyển còn tác động vào các thụ cảm thể hoá học, đảm bảo cho sự điều tiết cơ thể theo cơ chế thần kinh - thể dịch.

1.1.4. Bảo vệ cơ thể

Nhờ tuần hoàn máu mà các bạch cầu và kháng thể được vận chuyển đến khắp nơi trong cơ thể, đến các tổ chức đang bị xâm nhập bởi vi khuẩn hoặc chất độc lạ, nhằm tham gia vào các phản ứng chống đỡ của cơ thể.

Các mạch máu còn có khả năng co mạch và tham gia vào cơ chế cầm máu, ngăn chặn sự mất máu của cơ thể khi bị tổn thương.

- Các mạch máu lớn của tuần hoàn huyết gồm có:

1.2. Động mạch chủ

1.2.1. Đường đi và phân loại

Động mạch chủ bắt đầu từ tâm thất trái đi lên, uốn thành một vòng cong hướng xuống dưới và đi dọc theo phía trái cột sống (từ đốt sống N4 đến TL5) và được chia thành 3 đoạn:

- Quai động mạch chủ: là đoạn uốn cong bắt đầu từ tâm thất trái đến ngang đốt sống ngực 4 và được chia thành 2 đoạn là đoạn lên và đoạn ngang.
- Động mạch chủ ngực: là đoạn đi xuống từ ngang đốt sống ngực 4 đến khi chui qua cơ hoành và đổi tên thành động mạch chủ bụng.
- Động mạch chủ bụng: bắt đầu từ nơi xuyên qua cơ hoành đến bờ dưới đốt sống thắt lưng 4 và vẫn nằm bên trái cột sống. Động mạch chủ bụng tận cùng bằng cách phân chia thành ba nhánh tận.

1.2.2. Các nhánh bên của động mạch chủ

Đoạn quai động mạch chủ cho các nhánh sau đây:

- Động mạch vành phải và động mạch vành trái: đều bắt nguồn từ sát gốc động mạch chủ, chia nhánh đến nuôi tim.
- Động mạch tay đầu: bắt nguồn từ đoạn ngang quai động mạch chủ, hướng lên trên và đi về phía phải. Động mạch tay đầu chia thành 2 nhánh là động mạch dưới đòn phải cung cấp máu cho tay phải và động mạch cảnh gốc phải cung cấp máu cho vùng đầu mặt cổ bên phải.
- Động mạch cảnh gốc trái: từ đoạn ngang quai động mạch chủ hướng lên trên và qua phía trái cổ, cung cấp máu cho vùng đầu mặt cổ bên trái.

Đoạn động mạch chủ ngực cho các nhánh sau đây:

- Các động mạch phế quản và các động mạch thực quản: đều là các nhánh nhỏ, cung cấp máu cho phổi, khí phế quản và thực quản.
- Các động mạch liên sườn từ 4 – 11 : cung cấp máu cho thành ngực.
- Động mạch hoành trên cung cấp máu cho cơ hoành.

Đoạn động mạch chủ bụng cho các nhánh sau đây :

- Động mạch hoành dưới cung cấp máu cho cơ hoành.
- Các động mạch thắt lưng cung cấp máu cho mặt sau và mặt ngoài thành bụng.
- Các động mạch cho nội tạng bụng : gồm thân động mạch tạng, động mạch mạc treo treo tràng trên, động mạch mạc treo tràng dưới, động mạch thượng thận, động mạch thận, động mạch sinh dục (ở nam là động mạch tinh hoàn, ở nữ là động mạch buồng trứng).

1.2.3. Nhánh tận của động mạch chủ

Động mạch chủ chia thành 3 nhánh tận ở bờ dưới đốt sống thắt lưng 4:

- Hai nhánh lớn là động mạch hông chung phải và trái. Mỗi động mạch này lại chia thành 2 nhánh là động mạch hông ngoài cho chi dưới và động mạch hông trong cho các cơ quan trong chậu.
- Một nhánh nhỏ ở giữa là động mạch cùng giữa, cho thành sau vùng chậu.

1.3. Tĩnh mạch chủ trên

Tĩnh mạch chủ trên được hợp thành bởi tĩnh mạch tay đầu phải và tĩnh mạch tay đầu trái, nhận máu từ 2 chi trên và đầu mặt cổ để chảy về tâm nhĩ phải. Tĩnh mạch chủ trên còn nhận máu của thành ngực chảy về qua tĩnh mạch đơn lớn.

1.4. Tĩnh mạch chủ dưới

Tĩnh mạch chủ dưới được hợp thành bởi 2 tĩnh mạch hông chung phải và tĩnh mạch hông chung trái ngang đốt sống thắt lưng 4, đi lên dọc theo phía phải cột sống rồi xuyên qua cơ hoành để tận cùng ở tâm nhĩ phải. Tĩnh mạch chủ dưới nhận máu từ các tĩnh mạch thắt lưng, các tĩnh mạch thận, tĩnh mạch trên gan và tĩnh mạch vành lớn.

1.5. Động mạch phổi

Động mạch phổi bắt đầu từ tâm thất phải, đi lên và ở bên trái quai động mạch chủ. Ở phía dưới đoạn ngang quai động mạch chủ, động mạch phổi chia thành 2 nhánh:

- Động mạch phổi phải: to, đi ngang để vào rốn phổi phải.
- Động mạch phổi trái: nhỏ hơn, đi hướng ra trước để vào rốn phổi phải.

1.6. Các tĩnh mạch phổi

Mỗi phổi có 2 tĩnh mạch phổi, đi từ rốn phổi đến tâm nhĩ trái.

2. SINH LÝ TUẦN HOÀN ĐỘNG MẠCH

2.1. Đặc tính của thành động mạch

Thành động mạch có 2 đặc tính:

2.1.1. Tính đàn hồi

Tính đàn hồi do các sợi đàn hồi của thành động mạch quyết định.

Tính đàn hồi là thuộc tính của động mạch làm cho động mạch có khả năng trở về hình dạng ban đầu mỗi khi bị biến dạng. Khi tim tổng máu vào động mạch, động mạch giãn ra, sau đó lại co lại như trước.

Tác dụng của sự đàn hồi thành động mạch là giúp cho máu chảy liên tục trong động mạch trong khi tim bơm máu từng đợt và làm tăng lưu lượng máu đối với mỗi co bóp của tim.

Khả năng đàn hồi của thành mạch thay đổi tùy theo tuổi: tuổi càng cao thì khả năng đàn hồi của thành mạch càng giảm.

2.1.2. Tính co thắt

Tính co thắt do các sợi cơ trơn co lại dưới ảnh hưởng của thần kinh.

Bình thường động mạch đã hơi co lại, đó là do trương lực của thành mạch. Dưới ảnh hưởng của thần kinh, động mạch có thể co hơn nữa hoặc giãn ra, đó là hiện tượng vận mạch. Hiện tượng này có tác dụng điều hòa lượng máu đến các cơ quan và điều hòa huyết áp. Các động mạch nhỏ có tính co thắt cao vì thành động mạch nhỏ có nhiều sợi cơ trơn.

2.2. Huyết áp động mạch

Động lực chính làm máu lưu thông trong động mạch là huyết áp. Huyết áp là áp lực của máu trong 1 đoạn mạch nhất định.

Về mặt vật lý, huyết áp động mạch là kết quả của 2 lực: áp lực do tâm thất thu tổng máu ra khỏi tim và phản lực do tính đàn hồi của thành động mạch. Đây là 2 lực ngược chiều và cân bằng nhau, cùng có tác dụng đẩy máu đi.

2.2.1. Thành phần và giá trị huyết áp động mạch ở người

Ở người huyết áp được đo bằng nhiều phương pháp, nguyên tắc chung của các phương pháp này là: dùng áp lực của túi cao su quấn quanh cánh tay để ép lên động mạch cánh tay rồi làm tăng, giảm áp lực trong túi cao su. Kết hợp với phương pháp nghe mạch hoặc bắt mạch với việc quan sát các trị số trên áp kế nối liền với túi cao su, ta biết được trị số huyết áp.

- **Huyết áp tâm thu (huyết áp tối đa):** là áp lực cao nhất của máu trong động mạch đo được ở thì tâm thu. Nó phụ thuộc vào sức co bóp của tim và lượng máu mà tim phóng ra trong đơn vị thời gian.

Ở người Việt Nam trưởng thành: bình thường huyết áp tối đa có trị số khoảng 90 - 140 mmHg. Khi huyết áp tối đa < 90 mmHg là huyết áp thấp, huyết áp tối đa > 140 mmHg là có tăng huyết áp.

- **Huyết áp tâm trương (huyết áp tối thiểu):** là áp lực thấp nhất của máu đo được trong động mạch ở thì tâm trương.

Huyết áp tâm trương là áp lực mà thành động mạch phải chịu trong lúc tim nghỉ co bóp. Nó biểu hiện sức cản ngoại vi mà cơ tim cần phải vượt qua để tổng máu ra khỏi động mạch.

Ở người Việt Nam trưởng thành: bình thường huyết áp tâm trương khoảng 50- 90 mmHg. Khi huyết áp tâm trương < 50 mmHg là thấp, khi huyết áp tâm trương > 90 mmHg là cao.

Ở trẻ em trên 1 tuổi ta có công thức tính huyết áp như sau:

HA tâm thu = $80 + 2n$ (mmHg), trong đó n là số tuổi.

$$\text{HA tâm trương} = \frac{\text{HA tâm thu}}{2} + 10 \text{ đến } 20 \text{ (mmHg)}$$

- **Huyết áp hiệu số:** là hiệu số áp lực giữa huyết áp tâm thu và huyết áp tâm trương. Huyết áp hiệu số phản ánh hiệu lực của 1 lần tổng máu của tim.

Hiệu số huyết áp bình thường khoảng 30 - 40 mmHg thì tim làm việc trong điều kiện tốt. Khi vận cơ, hiệu số huyết áp tăng (70- 80 mmHg) để đưa nhiều máu đến cơ. Nhưng khi nghỉ ngơi mà hiệu số huyết áp cao là hiện tượng tim bị kích động, làm việc thừa sức, phí năng lượng.

Hiệu số huyết áp thấp (khoảng 20 mmHg) gọi là hiện tượng huyết áp kẹt. Đây là biểu hiện tim ít có hiệu lực bơm máu, nguyên nhân có thể là tim cơ bóp yếu, hoặc sức cản ngoại vi cao, tim phải làm việc gắng sức để bù trừ, lâu ngày sẽ dẫn đến suy tim.

- **Huyết áp trung bình:**

Trong thực hành đo huyết áp, số trung bình là áp suất lúc tiếng đập nghe rõ nhất hoặc lúc kim dao động mạnh nhất. Huyết áp trung bình không nằm ở giữa huyết áp tâm thu và huyết áp tâm trương mà nó có giá trị gần huyết áp tâm trương hơn (do thời gian tâm trương dài hơn thời gian tâm thu). Ví dụ: người bình thường huyết áp tâm thu là 110 mmHg, huyết áp tâm trương là 70 mmHg thì huyết áp trung bình là khoảng 85 mmHg.

Trong lâm sàng để dễ tính huyết áp trung bình thường dùng công thức sau:

$$\text{HA trung bình} = \text{HA tâm trương} + \frac{\text{HA tâm thu} - \text{HA tâm trương}}{3}$$

2.2.2. Các yếu tố ảnh hưởng đến huyết áp

Huyết áp chịu ảnh hưởng của rất nhiều yếu tố, đặc biệt là hệ thần kinh. Riêng trong hệ tuần hoàn, dựa trên cơ sở của qui luật huyết động học biểu hiện qua công thức:

$$P = k Q \frac{\blacksquare}{r^4}$$

Trong đó: P: huyết áp
k: hằng số
Q: lưu lượng máu
■: độ nhớt của máu
r : bán kính mạch máu

Theo công thức trên ta thấy huyết áp chịu ảnh hưởng của 3 nhóm yếu tố sau

- **Các yếu tố thuộc về tim** như: sức co bóp của tim, nhịp tim và lưu lượng máu do tim phóng ra.

Huyết áp tỷ lệ thuận với lưu lượng máu Q. Mà lưu lượng máu Q lại phụ thuộc vào thể tích tâm thu và nhịp tim. Khi tim đập nhanh và mạnh, máu được đẩy vào động mạch nhiều, thể tích tâm thu tăng làm tăng lưu lượng máu, dẫn đến huyết áp tăng. Khi tim đập chậm thì lưu lượng máu giảm làm huyết áp giảm.

Nhưng khi tim đập quá nhanh (> 170 lần/phút), giai đoạn tâm trương quá ngắn không đủ cho máu kịp về tim, thể tích tâm thu giảm quá nhiều làm lưu lượng máu giảm do đó giảm huyết áp.

- **Các yếu tố thuộc về mạch:** đường kính của mạch máu và khả năng đàn hồi của thành mạch.

Huyết áp tỷ lệ nghịch với bán kính mạch máu. Khi mạch máu co (r giảm) thì huyết áp tăng và ngược lại.

Khi mạch máu kém đàn hồi thì sức cản tăng làm cho huyết áp tăng.

- **Các yếu tố thuộc về máu:** lượng máu, độ nhớt của máu.

Huyết áp tỷ lệ thuận với độ nhớt ■ của máu. Trong điều kiện lượng máu bình thường, khi độ nhớt máu tăng thì huyết áp tăng và ngược lại. Nhưng trong điều kiện mất nước (ỉa chảy...) thì dù độ quán tính của máu tăng thì huyết áp vẫn giảm.

2.2.3. Những biến đổi sinh lý của huyết áp

Trong điều kiện sinh lý bình thường huyết áp thay đổi theo những yếu tố sau:

- Huyết áp thay đổi theo tuổi: huyết áp tăng dần theo tuổi. Ở người già thành mạch chai cứng nên dễ bị cao huyết áp. Huyết áp của trẻ em thấp hơn của người lớn.

- Huyết áp thay đổi theo giới: huyết áp ở nữ thường thấp hơn so với huyết áp của nam giới cùng tuổi khoảng 6 mmHg.

- Huyết áp thay đổi theo chế độ vận cơ: khi lao động thể lực, chơi thể thao huyết áp tăng. Khi nghỉ ngơi, khi ngủ cơ thể giảm hoạt động nên huyết áp giảm.

- Huyết áp thay đổi theo trạng thái thần kinh: lo lắng, căng thẳng, xúc động cũng làm biến đổi huyết áp.

2.3. Điều hòa tuần hoàn động mạch

Có 2 cơ chế điều hòa tuần hoàn động mạch:

2.3.1. Cơ chế thần kinh

- Thần kinh tại mạch: giữ cho mạch có 1 trương lực nhất định.

- Hệ co mạch (hệ giao cảm): kích thích giao cảm làm tăng tần số tim và tăng lực co bóp cơ tim, làm co mạch máu dẫn đến tăng huyết áp.

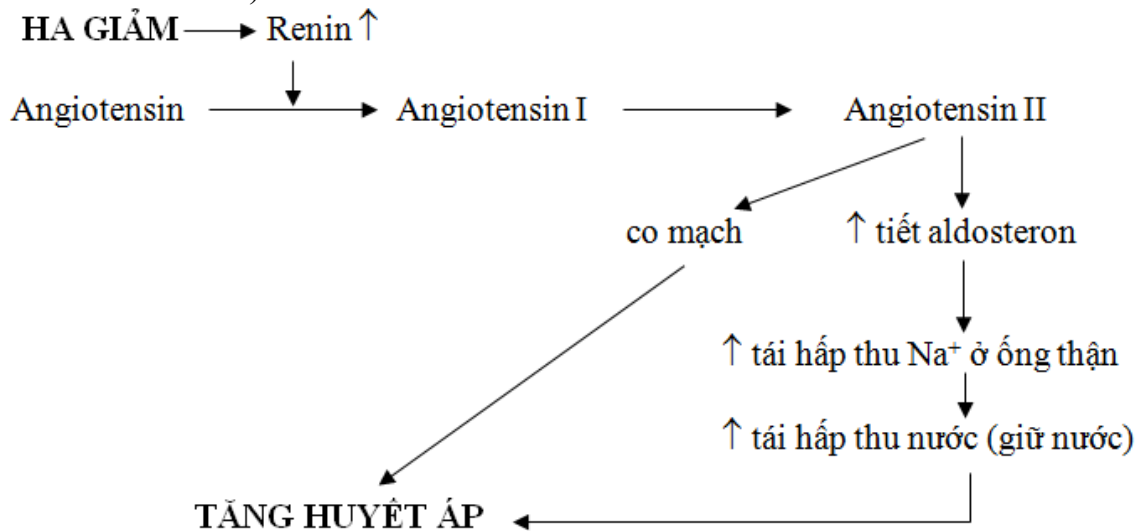
- Hệ giãn mạch (hệ phó giao cảm): kích thích hệ phó giao cảm gây giãn mạch, huyết áp giảm.

- Các phản xạ cảm thụ áp: khi huyết áp tăng làm nở động mạch, kéo căng giãn các cảm thụ áp ở động mạch khiến các cảm thụ này phát tín hiệu về hành não kích thích dây thần kinh X làm giảm huyết áp.

2.3.2. Cơ chế thể dịch

- Adrenalin và noradrenalin của tủy thượng thận có tác dụng gây co mạch làm tăng huyết áp.

- Hệ thống Renin - Angiotensin (còn gọi là hệ thống R.A.A. hay hệ thống Renin-Angiotensin - Aldosteron):



Khi huyết áp giảm, máu đến thận ít, tổ chức cận cầu thận sẽ tiết ra renin. Renin làm biến đổi angiotensinogen (1 loại protein có sẵn trong huyết tương) thành angiotensin I rồi thành angiotensin II. Chính angiotensin II mới là chất có tác dụng gây tăng huyết áp nhờ 2 cơ chế:

+ Gây co mạch làm tăng huyết áp.

+ Kích thích vỏ thượng thận tiết aldosteron. Aldosteron sẽ tác dụng lên thận làm tăng tái hấp thu Na^+ kéo theo tăng tái hấp thu nước (giảm bài xuất muối và nước), làm tăng thể tích dịch ngoại bào, do đó làm tăng huyết áp.

- Vasopressin (ADH): làm giảm bài xuất nước tiểu và làm co mạch gây tăng huyết áp.

- Aminnitrit: làm giãn động mạch nhỏ, gây giảm huyết áp.

- Histamin: có ở hầu hết các mô trong cơ thể, là chất có tác dụng làm giãn mạch mạnh nhất mà chủ yếu là làm giãn mao mạch, làm tăng tính thấm mao mạch, gây giảm áp.
- Nồng độ ion Ca^{++} cao gây co mạch, còn ion K^+ , Mg^{++} gây giãn mạch.
- Nồng độ O_2 tăng, CO_2 giảm vừa phải trong máu cũng gây co mạch và tăng huyết áp.

3. SINH LÝ TUẦN HOÀN TĨNH MẠCH

3.1. Đặc tính của tĩnh mạch

- Lòng tĩnh mạch có các van hình bán nguyệt hướng máu chảy theo 1 chiều về tim.
- Tính giãn phình lớn: khi tĩnh mạch giãn có thể chứa tới 60% tổng lượng máu của cơ thể. Vì thế tĩnh mạch còn là nơi chứa máu đặc hiệu của cơ thể.

3.2. Huyết áp tĩnh mạch

- Cách đo: chọc 1 kim vào tĩnh mạch cần đo rồi nối với 1 áp kế nước.
- Đơn vị đo: cm H_2O (1mmHg = 13,6 mm H_2O)
- Các trị số huyết áp tĩnh mạch:
 - + Huyết áp tĩnh mạch trung tâm: là áp suất đo được ở nhĩ phải. Biến động của áp suất ở đó ảnh hưởng đến toàn hệ tĩnh mạch. Áp suất ở nhĩ phải giảm khi tim bơm máu khỏe. Áp suất ở nhĩ phải tăng khi tim bơm máu yếu (suy tim, tăng thể tích máu, tăng trương lực ở các tĩnh mạch lớn).

+ Huyết áp tĩnh mạch khuỷu tay: 12 ± 3 cm H_2O .

+ Huyết áp tĩnh mạch dưới đòn: 8 ± 2 cm H_2O .

Huyết áp tĩnh mạch tăng trong suy tim phải, suy tim toàn bộ hoặc do trở ngại trên đường máu về tim (khối u chèn ép).

Huyết áp tĩnh mạch thường giảm trong sốc vì mao mạch giãn rộng chứa nhiều máu, lượng máu về tim giảm nên huyết áp tĩnh mạch giảm.

3.3. Nguyên nhân của tuần hoàn tĩnh mạch

3.3.1. Sức đẩy của tim

Tim bơm máu vào động mạch tạo ra 1 áp suất dồn máu từ động mạch qua mao mạch về tĩnh mạch. Càng về gần tim, huyết áp tĩnh mạch càng giảm nhưng vẫn cao hơn huyết áp ở tâm nhĩ phải nên máu chảy trong tĩnh mạch vẫn về được tim.

3.3.2. Sức hút của tim

- Khi tâm thu: máu được đẩy vào động mạch lên phía trên làm cho khối cơ tim theo phản lực lùi xuống dưới dẫn đến buồng tâm nhĩ giãn rộng, áp lực trong tâm nhĩ giảm, hút máu tĩnh mạch về tim.

- Khi tâm trương: buồng tâm thất giãn mạnh, áp suất trong buồng tâm thất giảm, hút máu từ tâm nhĩ về tâm thất và từ tĩnh mạch về tâm nhĩ.

3.3.3. Sức hút của lồng ngực

- Lúc hít vào: lồng ngực giãn rộng, áp suất trong lồng ngực càng âm, tâm nhĩ và các tĩnh mạch lớn giãn rộng hút máu về tim.

- Thì tâm thu: thể tích tim co nhỏ lại làm áp suất trong lồng ngực giảm, tĩnh mạch và tâm nhĩ giãn ra hút máu về tim.

3.3.4. Sự dồn đẩy máu của cơ cơ

Khi cơ co đè lên tĩnh mạch dồn máu đi, phối hợp với van tĩnh mạch có tác dụng dồn máu về tim.

3.3.5. Ảnh hưởng của động mạch đập

Tĩnh mạch đi kèm với động mạch lớn. Khi động mạch đập thì máu bị dồn về tim với sự phối hợp của các van tĩnh mạch.

3.3.6. Ảnh hưởng của trọng lực

Ở tư thế đứng, trọng lực ảnh hưởng tốt đến tuần hoàn tĩnh mạch trên tim, còn đối với tĩnh mạch dưới tim thì ngược lại.

3.4. Điều hòa tuần hoàn tĩnh mạch

- Adrenalin, histamin: làm co các tĩnh mạch lớn.

- Nicotin, pilocacpin: làm co tĩnh mạch.
- Nồng độ CO₂ trong máu tăng làm giãn tĩnh mạch ngoại biên.
- Cocain, cafein làm giãn tĩnh mạch.
- Nhiệt độ: nóng làm giãn tĩnh mạch, lạnh làm co tĩnh mạch.

4. SINH LÝ TUẦN HOÀN MAO MẠCH

4.1. Đặc tính của mao mạch

- Thành mao mạch có khả năng co thắt: nhờ vậy mà lòng mao mạch có thể rộng ra, co lại hoặc hoàn toàn bịt kín.
- Máu chảy trong mao mạch rất chậm, thành mao mạch rất mỏng nên thuận lợi cho quá trình trao đổi chất.

4.2. Chức năng của mao mạch

4.2.1. Chức năng bảo vệ

Tế bào nội mạc có khả năng thực bào mạnh, tiêu hủy các vật lạ và huyết cầu già. Mao mạch cũng là nơi bạch cầu dễ dàng xuyên mạch đến các tổ chức để thực bào, chống lại vi trùng.

4.2.2. Chức năng trao đổi chất

Thành mao mạch có các vi lỗ cho phép các phân tử có kích thước nhỏ hơn protein đi qua dễ dàng. Các phân tử có kích thước lớn hơn và protein đi qua thành mao mạch theo cơ chế ẩm bào.

Kích thước của các vi lỗ ở các cơ quan khác nhau cũng khác nhau: ở tổ chức cơ kích thước khoảng 10 nm, ở cầu thận là 3 nm, ở gan các lỗ khá rộng cho phép 1 lượng protein phù hợp đi vào vòng tuần hoàn. Còn ở não thì các vi lỗ rất nhỏ nên hầu hết các chất có trong máu không lọt qua được mao mạch.

Nước và các chất có phân tử lượng thấp được trao đổi với dịch kẽ bằng cơ chế lọc và khuếch tán.

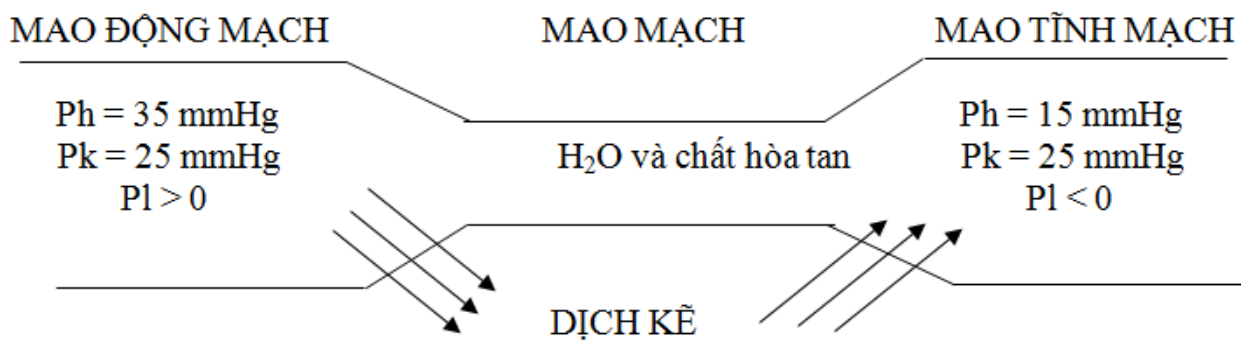
Oxy và các chất dinh dưỡng trong máu có nồng độ cao hơn so với dịch kẽ nên dễ dàng khuếch tán vào dịch kẽ. Còn khí cacbonic và các chất thải ở dịch kẽ nhiều hơn nên dễ dàng khuếch tán vào máu.

Cơ chế lọc là tương quan giữa áp lực thủy tĩnh và áp lực keo:

$$P_l = P_h - P_k$$

Trong đó:

- + P_l: áp lực lọc.
- + P_h: áp lực thủy tĩnh của máu hay huyết áp, có tác dụng đẩy nước và các chất hòa tan từ máu sang dịch kẽ.
- + P_k: áp lực keo của protein huyết tương, có tác dụng giữ nước và các chất hòa tan ở lại lòng mao mạch.
- Ở đầu mao động mạch: P_h > P_k nên P_l > 0, chiều trao đổi chất là chiều của huyết áp. Tại đây, oxy và các chất dinh dưỡng được vận chuyển từ máu sang dịch kẽ.
- Ở đầu mao tĩnh mạch: huyết áp giảm dần trong khi áp lực keo không đổi, trị số p_l < 0. Chiều trao đổi chất là chiều của áp lực keo. Tại đây CO₂ và các chất cặn bã được vận chuyển từ dịch kẽ vào máu.



Sơ đồ: Quá trình trao đổi chất ở mao mạch

* Cơ chế trao đổi chất trên cho phép giải thích 1 số hiện tượng lâm sàng thực tế:

- Khi huyết áp ở mao mạch tăng do trở ngại trên đường máu về tim (khối u chèn ép hoặc ứ máu trong suy tim phải), máu ứ lại trong tĩnh mạch thì Ph tăng, nước bị đẩy từ máu mao mạch ra dịch kẽ gây phù.

- Khi protein máu giảm (do suy dinh dưỡng, xơ gan, mất albumin do thận...) thì Pk giảm, nước cũng thoát ra khỏi mao mạch gây phù.

4.3. Điều hòa tuần hoàn mao mạch

4.3.1. Cơ chế thần kinh

- Hệ giao cảm: kích thích hệ giao cảm gây co mạch.
- Hệ phó giao cảm: kích thích hệ phó giao cảm gây giãn mạch.
- Xúc cảm tâm lý (lo lắng, buồn, vui...) gây co hoặc giãn mao mạch.

4.3.2. Cơ chế thể dịch

- Adrenalin, noradrenalin, vasopressin làm co mạch.
- Acetylcholin gây giãn mao mạch.
- Nhiệt độ cao gây giãn mao mạch, nhiệt độ thấp gây co mao mạch.
- Nồng độ O₂ giảm gây giãn mao mạch ở tổ chức nhưng lại gây co mao mạch phổi.

Đặc điểm này giúp cho quá trình trao đổi khí ở phổi: nơi nào nồng độ O₂ thấp thì mạch co lại, máu đến ít. Còn nơi nào có nồng độ O₂ cao thì mao mạch giãn ra, máu đến nhiều, vận chuyển được nhiều O₂.

5. TUẦN HOÀN BẠCH HUYẾT:

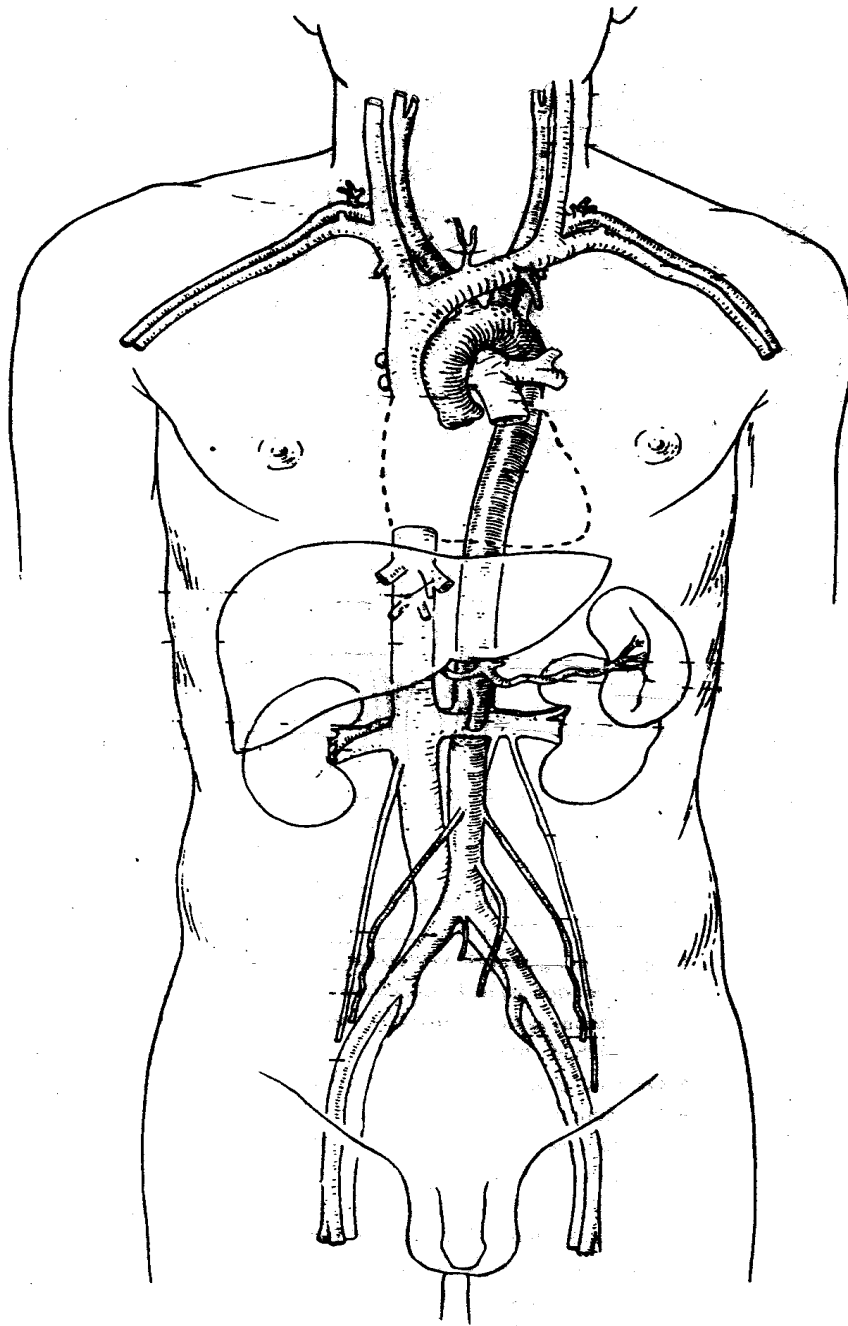
- Tuần hoàn bạch huyết gồm : các mạch bạch huyết và các hạch bạch huyết, có nhiệm vụ lưu thông bạch huyết (máu trắng).

- Tuần hoàn bạch huyết bắt đầu từ mạng lưới bạch huyết của các mô, tạo thành các mạch bạch huyết. Các mạch bạch huyết tập trung lại thành từng vùng rồi kết hợp thành 2 mạch bạch huyết lớn là : ống ngực và ống bạch huyết ngực phải để chảy về tĩnh mạch dưới đòn phải và tĩnh mạch dưới đòn trái.

- Bên trong các mạch bạch huyết đều có các van , có tác dụng chỉ cho các bạch huyết chảy theo 1 chiều. Dọc theo đường đi của mạch bạch huyết , có các hạch bạch huyết tập trung thành nhóm tùy theo vùng.

5.1. Ống ngực :

Ống ngực dài từ 25 – 30 cm, bắt đầu từ bể bạch huyết lớn Pecquet ở phía trước đốt sống thắt lưng 2, xuyên qua cơ hoành và tiếp tục đi lên theo phía trái cột sống. Khi đi đến cổ, ống ngực chảy vào tĩnh mạch dưới đòn trái, nơi tạo thành hợp lưu tay đầu. Ống ngực nhận bạch huyết của toàn bộ cơ thể, ngoại trừ tay phải, nửa đầu mặt cổ bên phải.



5.2. Ống bạch huyết ngực phải

Ống bạch huyết ngực phải bắt đầu từ mặt sau thành ngực phải, đi lên dọc theo phía phải cột sống, đến cổ thì đổ vào tĩnh mạch dưới đòn phải. Ống bạch huyết ngực phải nhận bạch huyết của tay phải, nửa đầu mặt cổ bên phải.

5.3. Hạch bạch huyết

Các hạch bạch huyết nằm rải rác dọc đường đi của mạch bạch huyết, có thể tập trung theo từng vùng. Hạch bạch huyết có kích thước < 1 cm, hình tròn hay bầu dục, có cấu tạo là các nang bạch huyết chứa các tế bào.

Hạch bạch huyết nhận bạch huyết từ nhiều mạch bạch huyết hướng tâm và chỉ cho 1 mạch bạch huyết ly tâm ra khỏi hạch.

C. LÁ LÁCH

Lách là một tạng thuộc hệ tạo huyết, nằm phía trái ổ bụng, ngay phía dưới cơ hoành.

1. HÌNH THỂ NGOÀI CỦA LÁCH

Lách có kích thước bằng khoảng nắm tay, có hình dạng tựa một hạt cà phê. Ở vị trí cơ thể, trục dọc của lách nằm song song với xương sườn 10 bên trái và gồm có:

- Mặt hoành: hướng về phía sau trên, lồi và tiếp xúc hầu hết với cơ hoành.

- Mặt tạng: nhìn chung lõm, tiếp xúc với các tạng ở chung quanh.
- + Ổ giữa là rốn lách, tiếp xúc với đuôi tụy. Rốn lách là nơi cuống lách (gồm động mạch, tĩnh mạch, thần kinh và bạch huyết) đi vào lách.
- + Quanh rốn lách là các mặt lõm tiếp xúc với dạ dày, thận trái và góc đại tràng trái.
- Các bờ: lách có 2 bờ trên và dưới. Bờ trên của lách có nhiều khuyết như răng cưa.
- Các cực: cực sau ở phía trên trong, cực trước ở phía ngoài dưới.

2. CẤU TẠO CỦA LÁCH

Lách được cấu tạo bởi 2 phần nằm xen kẽ nhau:

- Tủy đỏ: gồm những dải tế bào lách nằm xen kẽ với các xoang tĩnh mạch.
- Tủy trắng: là các nang bạch huyết chứa nhiều tế bào lympho.

Lách có 1 bao đàn hồi bao bọc và được phúc mạc che phủ hầu như toàn bộ.

3. LIÊN HỆ VÀ PHƯƠNG TIỆN CỐ ĐỊNH LÁCH

Nhìn từ phía sau, lách nằm trong 1 góc được tại bởi xương sườn 9 bên trái với cột sống và liên hệ với:

- Phía sau: qua cơ hoành là các xương sườn 9,10,11 bên trái.
- Phía trên, phía ngoài và phía trước: tiếp xúc với cơ hoành.
- Phía trong: tiếp xúc với dạ dày, thận.
- Phía dưới: tiếp xúc với góc đại tràng trái.

Lách được cố định bởi dây chằng tụy lách và dây chằng dạ dày – lách.

4. HUYẾT QUẢN VÀ THẦN KINH CỦA LÁCH

- Động mạch lách: là nhánh của động mạch tạng, đi dọc bờ trên tuyến tụy, đến lách thì phân chia thành các nhánh vào rốn lách. Động mạch lách cung cấp máu cho tuyến tụy – dạ dày, lách.

- Tĩnh mạch lách: là 1 nhánh chính tạo nên tĩnh mạch cửa. Tĩnh mạch lách bắt đầu từ rốn lách đi dọc bờ trên tuyến tụy cùng động mạch lách, đến cổ tụy thì kết hợp với tĩnh mạch mạc treo tràng trên thành tĩnh mạch cửa để chảy về gan. Tĩnh mạch lách nhận các nhánh tĩnh mạch của lách, dạ dày, tuyến tụy và đại tràng trái (theo tĩnh mạch mạc treo tràng dưới).

- Thần kinh: gồm các nhánh giao cảm và đối giao cảm của mạng thần kinh thái dương.

GIẢI PHẪU SINH LÝ HỆ HÔ HẤP

* **MỤC TIÊU:** Sau khi học xong, sinh viên có khả năng:

1. Kiến thức

- 1.1. Mô tả các thành ở mũi và nêu được chức năng các xoang cạnh mũi.
- 1.2. Mô tả hình thể trong hầu, thanh quản.
- 1.3. Mô tả sự phân chia cây phế quản.
- 1.4. Mô tả các mặt của phổi, cấu tạo của màng phổi.
- 1.5. Trình bày được vai trò của lồng ngực, màng phổi, phổi và đường dẫn khí trong hoạt động thông khí phổi.
- 1.6. Trình bày được điều hòa hoạt động thông khí phổi.

2. Thái độ

- 2.1. Có thái độ tích cực nghiên cứu tài liệu và học tập tại lớp.
- 2.2. Nhận biết được tầm quan trọng của môn học đối với thực hành nghề sau này.

* **NỘI DUNG:**

Hệ hô hấp gồm có hai phần:

- Đường thở: là đường lưu thông không khí từ phổi với bên ngoài.
- Phổi: là cơ quan hô hấp chính.

A. ĐƯỜNG THỞ

Đường thở gồm mũi, yết hầu, thanh quản, khí quản và phế quản.

I. MŨI :

Gồm mũi ngoài và hốc mũi.

1. **Mũi ngoài:** Hình tháp, từ trên xuống có góc mũi, chót mũi và 2 bên là cánh mũi. Mũi ngoài có cấu tạo chủ yếu là sụn.
2. **Hốc mũi:** Là một xoang được ngăn làm 2 theo chiều thẳng dọc bởi vách mũi. Các thành của hốc mũi gồm:

- Phía trước thông với bên ngoài bởi lỗ mũi trước và dẫn đến tiền đình mũi, có nhiều lông để cản bụi.
- Mặt trong được phân cách với hốc mũi kia bởi vách mũi.
- Mặt ngoài của hốc mũi thông với các xoang quanh hốc mũi (xoang hàm trên, xoang cân, xoang trán...) và thông với mắt qua ống lệ mũi. Thành ngoài hốc mũi còn có 3 cuốn mũi che kín một phần các lỗ xoang.
- Phía trên là trần hốc mũi, tương ứng với mảnh sàng xương cân, có niêm mạc khứu giác bao phủ.
- Phía dưới là sàn hốc mũi, tương ứng với vòm khẩu cứng và vòm khẩu mềm. Hốc mũi được che phủ bởi niêm mạc có nhiều mạch máu nên dễ cương tụ và chảy máu.

II. HẦU

Hầu hay yết hầu là ngã tư nơi gặp nhau của đường hô hấp và đường tiêu hoá (xem phần yết hầu - Chương tiêu hoá).

III. THANH QUẢN

Thanh quản là phần trên cùng của ống thở, đồng thời là cơ quan phát âm. Thanh quản nằm ở ngay dưới da mặt trước cổ, trên đường giữa và dưới xương móng, phía trên khí quản và phía sau có thực quản và tương ứng với đốt sống cổ C4 - C6.

Cấu tạo của thanh quản gồm:

1. Khung sụn: Có tất cả 9 sụn thanh quản

- 3 sụn đơn: sụn giáp, ở phía trước và thường nhô rõ ở nam; sụn nhẫn ở dưới; sụn nắp ở trên.
- 3 đôi sụn kép: sụn phễu, sụn sừng, sụn chêm.

2. Khớp và dây chằng:

- Có 2 khớp chính: khớp nhãn giáp và khớp nhãn phễu.
- Dây chằng chia thành 2 nhóm: nhóm bên trong nối các sụn thanh quản với nhau, nhóm bên ngoài nối thanh quản với xương móng ở trên và với khí quản ở dưới .

3. Cơ thanh quản:

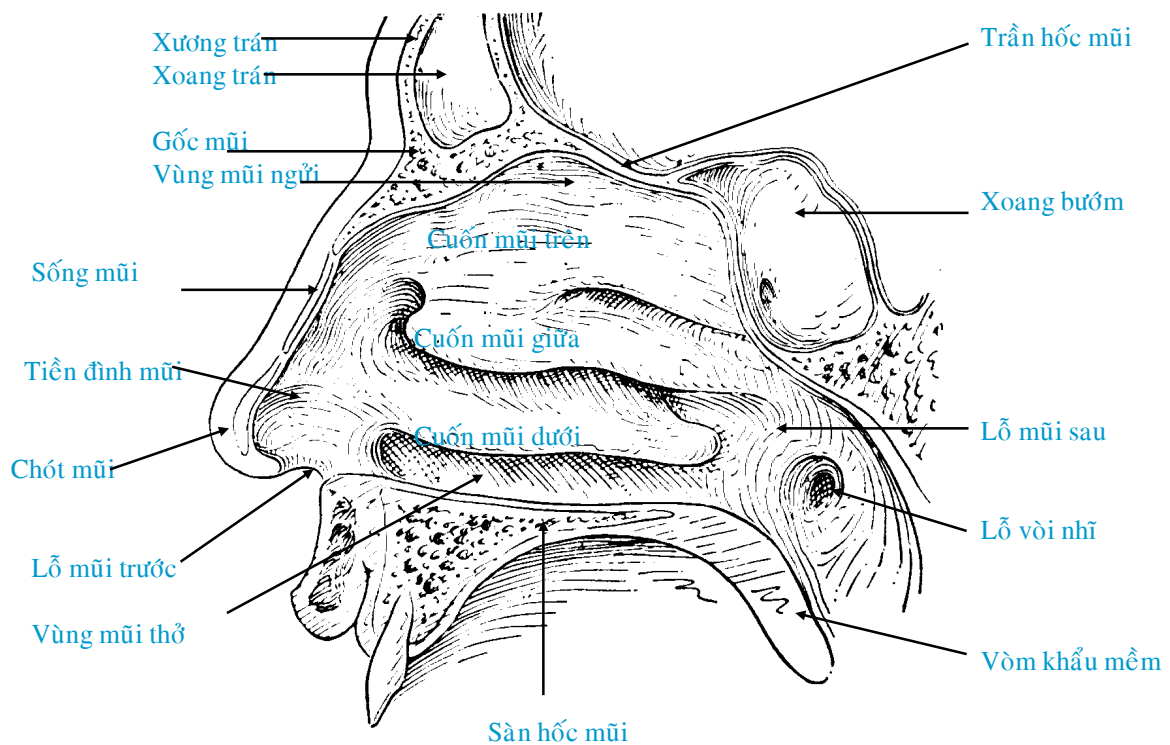
- Cơ có tác dụng nâng hay hạ thanh quản: cơ ức giáp, cơ ức móng.
- Các cơ của thanh quản có tác dụng phát âm: cơ nhãn giáp, cơ nhãn phễu sau, cơ giáp nhãn trên, cơ giáp nhãn dưới, cơ nhãn phễu ngoài, cơ phễu .

4. Niêm mạc: biểu mô phủ mặt trong thanh quản có những nơi dày lên tạo thành các nếp và giới hạn các khe hóc.

- Nếp thanh thất ở trên còn gọi là dây thanh âm giả.
- Nếp thanh âm ở dưới hay là dây thanh âm thật.
- Thanh thất: hóc giữa nếp thanh âm và nếp thanh thất.

5. Mạch máu và thần kinh:

- Các động mạch đến thanh quản phát xuất từ các động mạch giáp trên và giáp dưới.
- Thần kinh vận động thanh quản: là thần kinh hồi thanh quản (TK quạt ngược) và thần kinh thanh quản trên, tất cả đều xuất phát từ thần kinh sọ X.



HỐC MŨI NHÌN TỪ TRONG RA NGOÀI

IV. KHÍ QUẢN

Là ống dẫn khí đi từ cổ xuống trung thất, phía trên nối với thanh quản, phía dưới tận cùng ngang đốt sống N4 - N5 bằng cách chia thành 2 phế quản cho 2 phổi.

1. Cấu tạo: Khí quản dài 12 cm, phía trước gồm 16 - 20 cung sụn hình chữ C xếp chồng lên nhau, phía sau thành khí quản là cơ trơn. Niêm mạc phủ bên trong khí quản là biểu mô lông và có tuyến bài tiết chất nhầy.

2. Liên quan (ở vùng cổ)

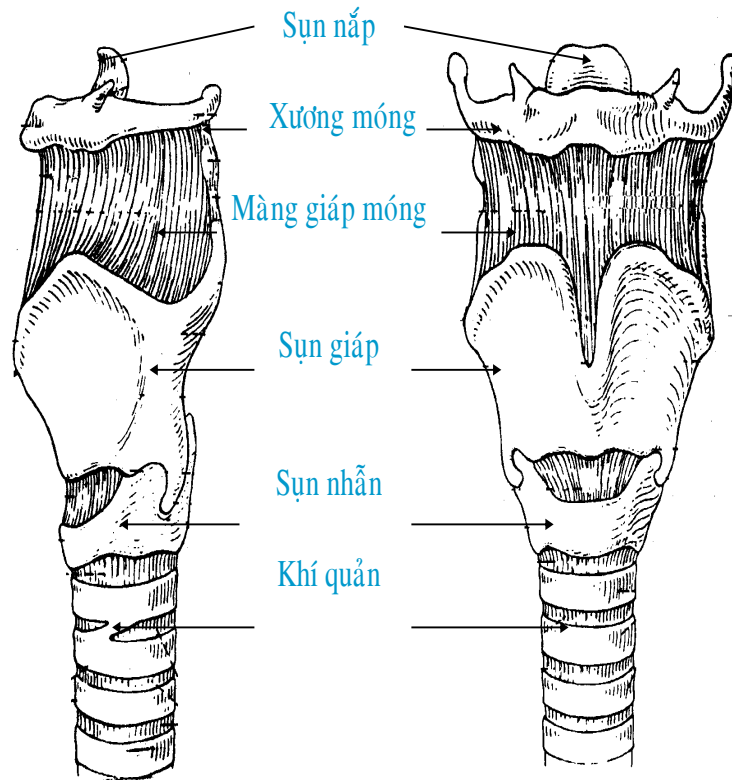
- Mặt trước: từ trên xuống dưới là tuyến giáp, mô dưới da và quai động mạch chủ. (Ở trẻ con có thêm tuyến ức).
- Mặt sau: có thực quản nằm hơi chệch bên trái khí quản.

- Mặt bên: đi sát giữa khí quản và thực quản là thần kinh hồi thanh quản. Ở ngoài, bên phải có tuyến giáp, bó mạch thần kinh cổ, thân động mạch tay đầu; ở bên trái có tuyến giáp, bó mạch thần kinh cổ, động mạch cảnh gốc trái và động mạch dưới đòn trái.

- Trên: nối với thanh quản.

- Dưới: nối với 2 phế quản gốc thành ngã 3 phế quản.

3. Ứng dụng: Khí quản có một đoạn nằm dưới da ở vùng cổ, nơi có thể mở khí quản trong trường hợp phần trên đường thở bị tắc nghẽn.



THANH QUẢN

V. PHẾ QUẢN VÀ CÂY PHẾ QUẢN:

1. Phế quản: Khí quản khi vào đến trung thất thì chia thành 2 phế quản gốc, ngang đốt sống N4 - N5. Mỗi phế quản gốc đi vào phổi ở rốn phổi.

- Phế quản gốc phải: to hơn, ngắn hơn và ít nghiêng hơn so với phế quản gốc trái.

- Phế quản gốc trái: nhỏ, dài và nằm ngang nhiều hơn.

Cấu tạo của phế quản tương tự khí quản, nghĩa là có sụn và cơ trơn.

2. Cây phế quản: Phế quản gốc vào đến phổi sẽ lần lượt phân chia nhỏ dần; toàn bộ các nhánh phân chia tạo thành cây phế quản, gồm có:

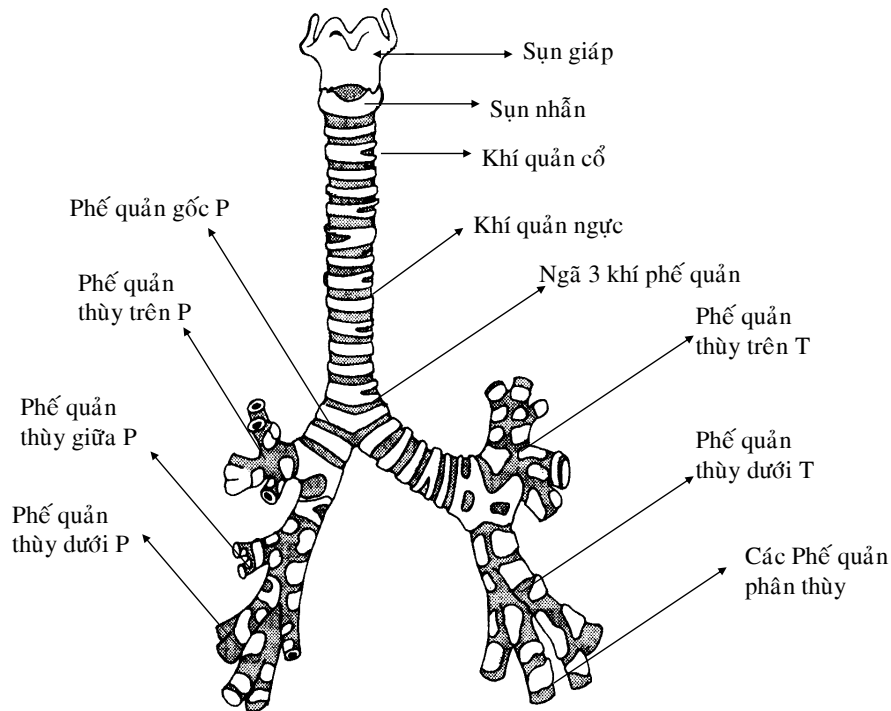
- Phế quản gốc phân chia thành các phế quản thùy để đến các thùy phổi. Phổi phải có 3 phế quản thùy trên, giữa và dưới. Phổi trái có 2 phế quản thùy trên và dưới.

- Phế quản thùy lại phân chia thành các phế quản phân thùy để đến các phân thùy của phổi. Phổi phải có 10 phế quản phân thùy, phổi trái có 9 phế quản phân thùy.

- Phế quản phân thùy lại phân chia tiếp thành các phế quản tiểu thùy để đến các tiểu thùy phổi. Mỗi phổi có rất nhiều phế quản tiểu thùy.

- Phế quản tiểu thùy tiếp tục phân chia thành các phế quản tận để dẫn đến các phế quản hô hấp, các ống phế nang và các chùm phế nang.

Cấu tạo của phế quản thùy và phế quản phân thùy tương tự phế quản gốc, từ phế quản tiểu thùy trở đi không còn sụn mà chỉ còn các cơ trơn.



VI. CHỨC NĂNG CỦA ĐƯỜNG DẪN KHÍ:

Đường dẫn khí có chức năng sau:

1. Chức năng dẫn khí

Đường dẫn khí đưa không khí từ ngoài vào phổi và từ phổi đi ra ngoài. ở các tiểu phế quản nhỏ còn có các sợi cơ trơn (cơ rессessen) có khả năng co giãn làm thay đổi thiết diện các phế quản nhỏ dẫn đến làm thay đổi lưu lượng thở.

2. Chức năng bảo vệ

Lớp biểu mô lát mặt ngoài đường thở có những lông luôn luôn chuyển động quét về phía hầu. Các tuyến ở biểu mô tiết nhầy láng khắp bề mặt đường dẫn khí. Hàng ngày đường hô hấp hít phải nhiều hạt bụi, bụi đó được dính vào dịch nhầy, dịch đó được các lông ở biểu mô liên tục quét đẩy lên phía hầu, tới đó được nuốt vào dạ dày. Hoạt động của lông và dịch nhầy nêu trên là 1 cơ chế bảo vệ của đường dẫn khí, nó không chỉ giữ sạch chống bụi mà còn bảo vệ chống nhiễm khuẩn theo bụi. Bất kỳ nguyên nhân nào làm liệt cử động của lông ở đường hô hấp (trong đó có khói thuốc lá) thì phổi dễ bị nhiễm khuẩn.

Ngoài ra ở niêm mạc đường hô hấp có nhiều đại thực bào tham gia vào cơ chế bảo vệ phổi.

3. Chức năng sưởi ấm không khí

Không khí hít vào tiếp xúc với lớp biểu mô đường dẫn khí được sưởi ấm lên xấp xỉ 37°C (nhờ hệ thống mao mạch dưới niêm mạc đường hô hấp) và được bão hòa hơi nước trước khi đến phế nang. Nhờ đó không khí vào tới phế nang đã được sưởi ấm và làm ẩm, tạo điều kiện thuận lợi nhất cho sự trao đổi khí tại phế nang.

B. PHỔI VÀ MÀNG PHỔI

I. PHỔI

Phổi là cơ quan chính của bộ máy hô hấp, trong lồng ngực có 2 lá phổi và được phân cách với nhau bởi trung thất. Phổi có tính đàn hồi mạnh. Phổi khi chưa thở nặng hơn nước, nhưng thở rồi thì nhẹ hơn. Phổi trẻ em màu hồng, phổi người lớn màu xám xanh.

1. Hình thể ngoài: Có 2 phổi phải và trái, mỗi phổi có dạng giống như hình nón cắt dọc, gồm các phần:

* Đỉnh phổi: tròn nhô cao khỏi xương sườn 1 lên đến gốc cổ.

* Các mặt: đúc theo hình dạng của các cơ quan tiếp xúc với phổi.

- Mặt sườn: cong theo mặt ngoài thành ngực, có in hình các rãnh sườn.

- Mặt trung thất hay mặt trong: ở chính giữa mặt này là rốn phổi. Rốn phổi là nơi cuống phổi (gồm phế quản gốc, động mạch phổi, tĩnh mạch phổi, thần kinh và bạch huyết) đi vào hay ra phổi. Chung quanh rốn phổi là các vết lõm của các cơ quan lân cận như tim, các huyết quản lớn, thực quảnmặt trung thất của phổi trái lõm sâu hơn phổi phải, đặc biệt ở phần ấn tim.

- Mặt đáy (mặt hoành): lõm theo vòm cơ hoành.

* Các bờ: ngăn cách các mặt của phổi với nhau.

- Bờ trước: ngăn cách mặt sườn ở phía trước với mặt trung thất.

- Bờ dưới: là bờ chạy theo chu vi của mặt hoành, phía ngoài ngăn cách mặt sườn với mặt hoành, phía trong ngăn cách mặt hoành với mặt trung thất.

- Bờ sau: không rõ, ngăn cách mặt sườn ở phía sau với mặt trung thất.

2. Cấu tạo của phổi:

* Các thùy phổi:

- Phổi phải được rãnh chéo và rãnh ngang chia thành 3 thùy: trên, giữa và dưới.

- Phổi trái được rãnh chéo chia thành 2 thùy: trên và dưới.

* Các phân thùy: mỗi thùy phổi chia thành các phân thùy. Phổi phải có 10 phân thùy, phổi trái có 9 phân thùy .

* Các tiểu thùy: mỗi phân thùy chia thành các tiểu thùy. Mỗi tiểu thùy chứa khoảng 50 - 100 đơn vị hô hấp. Mỗi đơn vị hô hấp gồm một phế quản tận dẫn đến các chùm phế nang.

* Phế nang: là các túi chứa khí, thông với phế quản tận hay phế quản hô hấp, quanh các phế nang là hệ thống mao mạch để cho máu lưu thông và trao đổi khí với phế nang.

3. Huyết quản và thần kinh:

* Động mạch: mỗi phổi được nuôi dưỡng bởi 1 - 2 động mạch phế quản bắt nguồn từ động mạch chủ ngực .

* Thần kinh: phổi có các nhánh của thần kinh giao cảm và thần kinh đối giao cảm (từ TK X), điều hoà khẩu kính của ống thở và sự bài tiết của niêm mạc hô hấp, cũng như dẫn truyền các cảm giác từ phổi bắt nguồn cho các phản xạ hô hấp như thở, ho.

II. MÀNG PHỔI

1. Cấu tạo: Màng phổi là một thanh mạc bao bọc phổi, gồm có 2 lá.

- Lá tạng: dính sát vào mô phổi đến tận các rãnh phổi để phân chia các thùy phổi. Ở rốn phổi không có màng phổi.

- Lá thành: lót mặt trong thành ngực và nối liền với lá tạng ở quanh rốn phổi.

- Xoang màng phổi: là 1 khoang ảo giữa lá thành và lá tạng, bình thường chỉ có một ít dịch để làm giảm sự cọ sát giữa phổi và thành ngực khi hô hấp.

2. Cùmg đồ màng phổi:

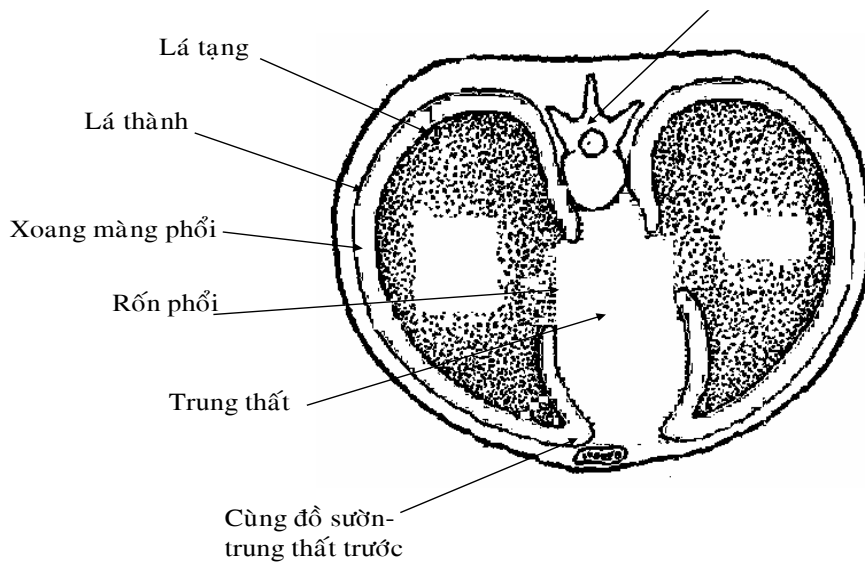
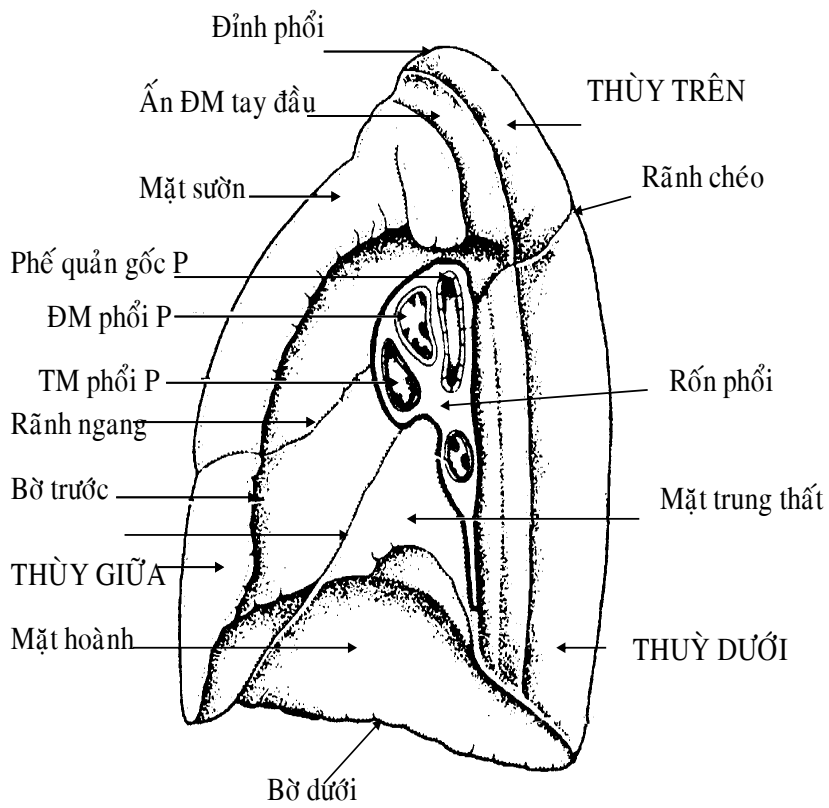
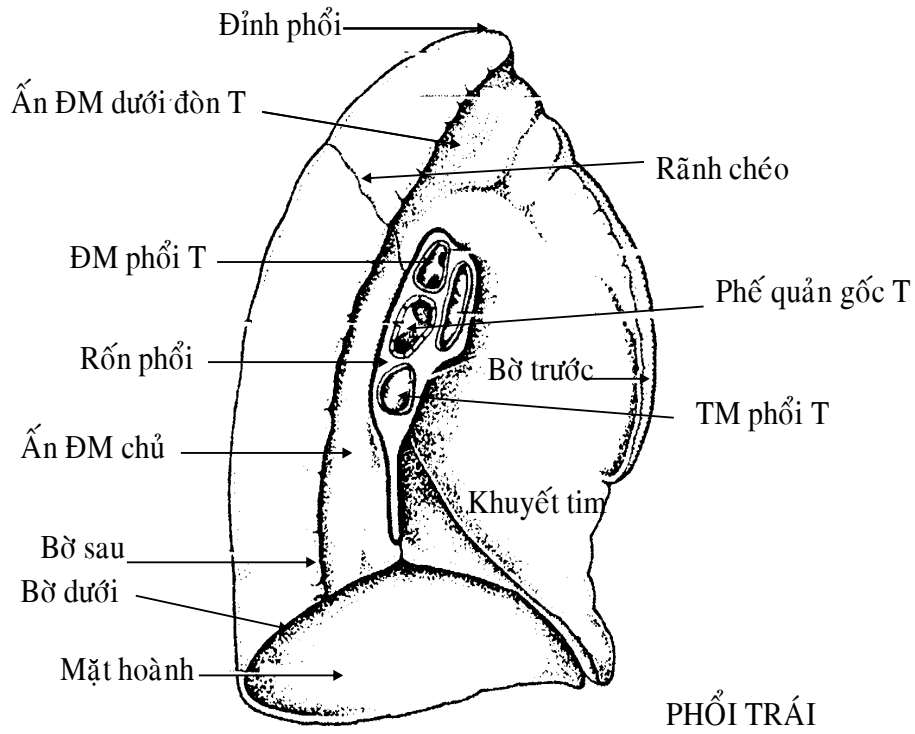
Lá thành của màng phổi khi đi từ mặt này sang mặt khác của lồng ngực sẽ tạo nên các góc hình túi, nơi phổi không dẫn nở tới , gọi là các cùmg đồ. Có 4 cùmg đồ:

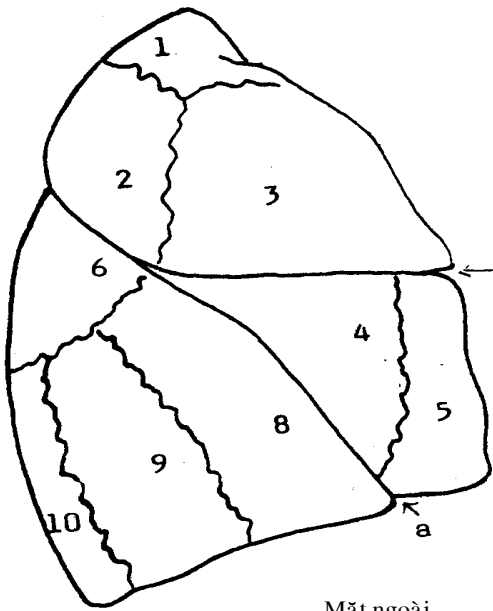
- Cùmg đồ sườn hoành: là cùmg đồ sâu nhất, giữa mặt sườn và mặt hoành.

- Cùmg đồ sườn trung thất trước: đi theo bờ trước của phổi.

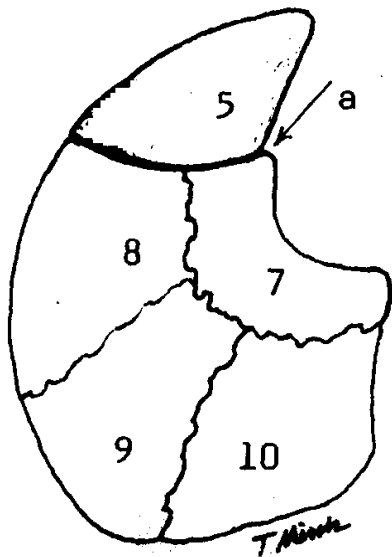
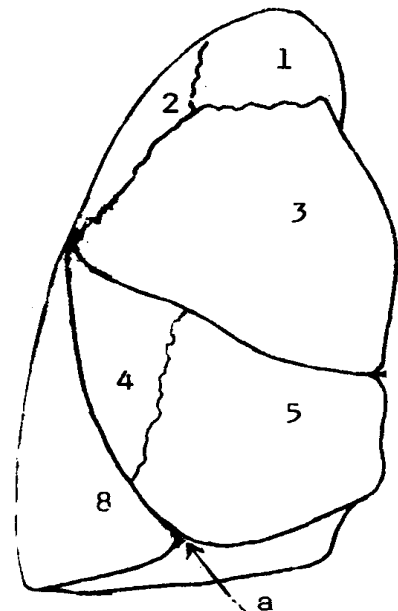
- Cùmg đồ hoành trung thất sau: cùmg đồ này đi theo bờ sau phổi, có góc tròn, ít rõ.

- Cùmg đồ hoành trung thất: ở phía trong, giữa mặt hoành và mặt trung thất.

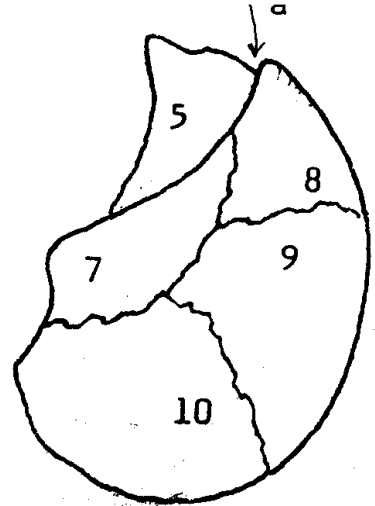




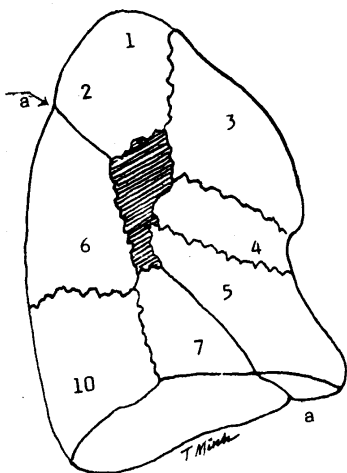
Mặt ngoài



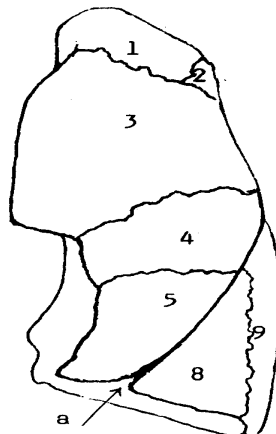
MẶT TRONG



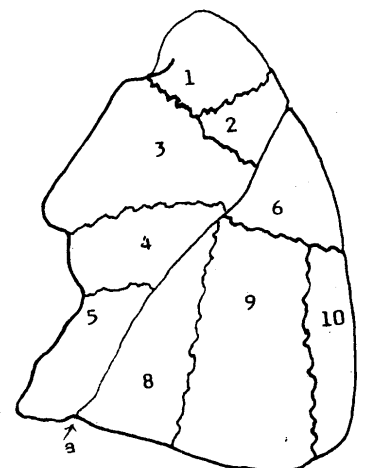
MẶT TRONG T



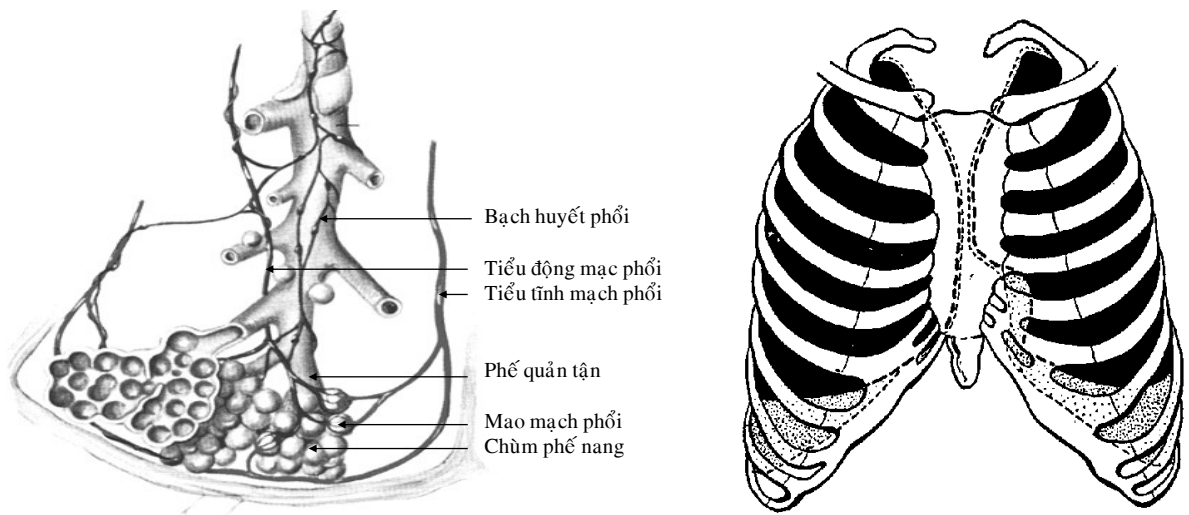
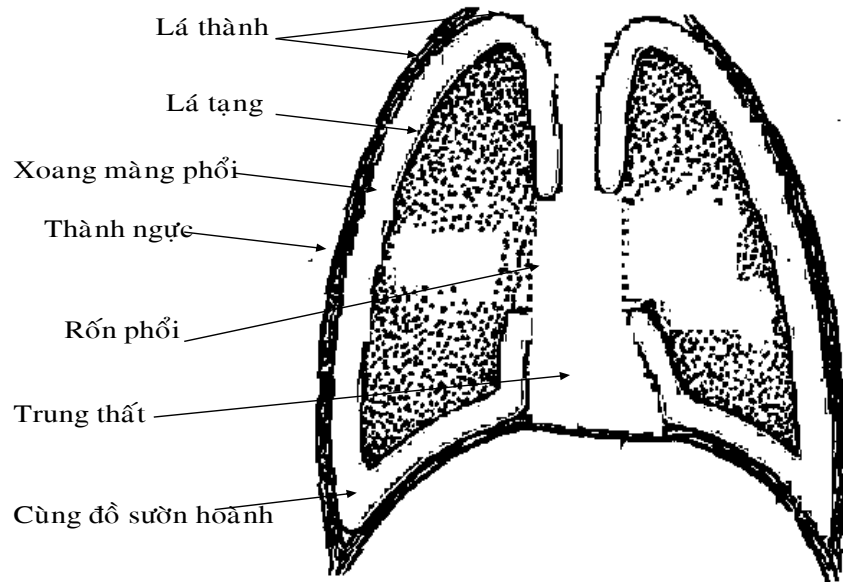
MẶT TRUNG THẤT T



MẶT TRƯỚC T



MẶT NGOÀI T



CẤU TẠO TIỂU THÙY PHỔI

C. HÌNH CHIẾU CỦA PHỔI VÀ MÀNG PHỔI TRÊN LÒNG NGỰC

I. HÌNH CHIẾU CỦA PHỔI TRÊN THÀNH NGỰC

1. Đỉnh phổi: phía trên đầu ức xương đòn khoảng 2 cm.

2. Bờ trước:

- Phổi phải: từ đỉnh phổi đến khớp ức đòn phải, tiếp tục đi xuống dọc theo đường giữa ức đến khớp sụn ức 6.

- Phổi trái: từ đỉnh phổi đến khớp ức đòn trái, đi xuống song song với bờ trước phổi phải, đến khớp sụn ức 4 thì đi ngang ra ngoài theo sụn sườn 4. Khi cách bờ xương ức 2 cm thì hướng xuống dưới, cắt ngang sụn sườn 5 rồi hết ở sụn sườn 6.

3. Bờ dưới: bắt đầu từ sụn sườn 6, đi dọc theo xương sườn này và càng ra ngoài thì càng xuống dưới. Đến đường giữa nách thì ở xương sườn 8, ra sau đến cột sống thì ở ngang xương sườn 11.

4. Bờ sau: từ đỉnh phổi đi dọc hai bên cột sống từ đốt sống N2 - N11.

5. Rãnh chéo: bắt đầu ở phía sau, từ xương sườn thứ 3 đi chéo xuống dưới và ra trước đến đầu sụn sườn 6.

6. Rãnh ngang của phổi phải: bắt đầu từ nơi gặp nhau của rãnh chéo và đường giữa nách rồi đi dọc theo xương sườn 4.

II. HÌNH CHIẾU CỦA MÀNG PHỔI:

Ngoại trừ bờ dưới, hình chiếu màng phổi tương tự hình chiếu của phổi.

1. Bờ dưới màng phổi phải: từ khớp mũi ức đi xuống dưới và ra ngoài đến đường giữa xương đòn thì ở sụn sườn 8, đến đường giữa nách thì ở xương sườn 10, và từ đó đi ngang đến máu gai đốt sống ngực 12.

2. Bờ dưới màng phổi trái: từ sụn sườn 4 đi dọc theo bờ trái xương ức đến sụn sườn 6 rồi đi ngang sụn sườn 7. Từ đoạn này trở đi, bờ dưới màng phổi trái và phải tương tự nhau.

III. ỨNG DỤNG

Trong xoang ngực, vì phổi không xuống thấp đến tận các cùng đồ sườn hoành của màng phổi nên có thể chọc dò để dẫn lưu dịch hay máu từ xoang màng phổi mà không sợ chạm đến phổi. Các vị trí chọc dò có thể là:

- Khoảng liên sườn 6 trên đường giữa xương đòn.
- Khoảng liên sườn 8 trên đường giữa nách.
- Khoảng liên sườn 10 trên đường dọc cạnh xương bả vai.

Mũi kim chọc dò nên đi sát bờ trên của xương sườn (dưới) và hướng lên trên để khỏi làm tổn thương huyết quản và thần kinh liên sườn hoặc xuyên qua cơ hoành.

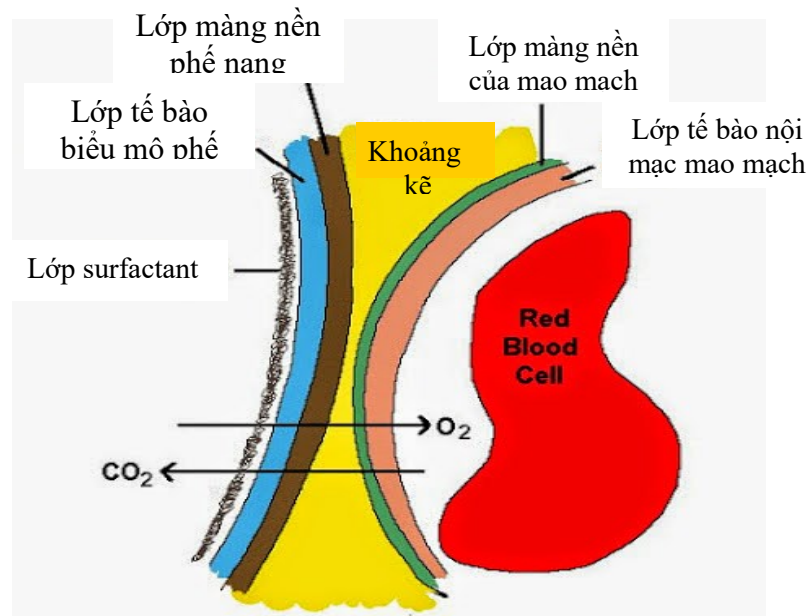
D. CHỨC NĂNG SINH LÝ CỦA PHỔI

I. Phổi:

Nhu mô phổi có thuộc tính là đàn hồi, giãn nở thụ động theo sự co giãn của lồng ngực. Phổi được tạo thành bởi rất nhiều phế nang (khoảng 300 triệu phế nang) với tổng diện tích phế nang khoảng 72 m². Phế nang là những túi nhỏ có thành (vách phế nang) rất mỏng, là nơi tiếp nhận không khí từ phế quản tận cùng.

1. Cấu tạo của màng hô hấp

Quá trình trao đổi khí giữa phế nang và mao mạch phổi diễn ra qua 1 màng cực mỏng gọi là màng phế nang- mao mạch hay còn gọi là màng hô hấp. Màng hô hấp ngăn cách giữa máu mao mạch và không khí trong phế nang. Màng hô hấp dày khoảng 0,6 μm, có chỗ chỉ 0,2 μm (trong khi đường kính hồng cầu là 7 μm).



Màng hô hấp có cấu tạo gồm 6 lớp xếp lần lượt theo thứ tự (tính từ trong lòng phế nang ra) là:

- Lớp dịch đặc biệt lót ở mặt trong phế nang gọi là chất Surfactan (chất hoạt diện). Lớp dịch này do tế bào biểu mô phế nang tiết ra, có tác dụng làm giảm sức căng mặt ngoài của

dịch phế nang, chống xẹp phế nang. Ở thai nhi, chất Surfactan được sản xuất từ tháng thứ 7 trở đi. Do vậy nếu trẻ đẻ thiếu tháng sẽ có nguy cơ thiếu chất Surfactan và gây ra bệnh màng trong gây suy hô hấp, có thể tử vong.

- Lớp tế bào biểu mô dẹt của phế nang.
- Lớp màng nền của tế bào biểu mô dẹt phế nang.
- Lớp khoảng kẽ rất hẹp giữa biểu mô phế nang và mao mạch phổi.
- Lớp màng nền của mao mạch. Lớp màng này có chỗ hòa lẫn vào với màng nền biểu mô.
- Lớp tế bào nội mạc mao mạch.

2. Tính đàn hồi của phổi

Thành lồng ngực có tính đàn hồi, thế nghỉ là lúc thở ra. Khi hít vào cần có 1 lực tác động lên nó, làm lồng ngực nở ra. Khi thở ra chỉ có sức đàn hồi của thành lồng ngực đưa nó về thể ban đầu.

Phổi cũng có tính đàn hồi, phổi luôn theo sát lồng ngực cả trong thì thở ra và hít vào. Áp lực âm trong khoang màng phổi là yếu tố quan trọng làm cho phổi thường xuyên theo sát lồng ngực.

Phổi có khả năng đàn hồi là do 3 yếu tố:

- Sức căng bề mặt của lớp dịch lót trong phế nang.
- Lực chun giãn của thành phế nang, do thành phế nang có những sợi đàn hồi.
- Trương lực của các cơ thành phế quản.

3. Khoang màng phổi

Bề mặt của phổi và thành lồng ngực được bao phủ bởi 1 lớp màng gọi là màng phổi. Màng phổi gồm 2 lá: lá thành và lá tạng. Lá thành dán vào thành trong lồng ngực, còn lá tạng áp sát vào mặt ngoài của phổi. Giữa 2 lá đó là khoang màng phổi.

Bình thường lá thành và lá tạng áp sát nhau nên khoang màng phổi là khoang ảo vì nó không có thật, trong khoang màng phổi không có khí và dịch (trong khoang màng phổi chỉ có 1 lớp thanh dịch rất mỏng không đáng kể giúp cho 2 lá của màng phổi trượt lên nhau một cách dễ dàng trong khi thở). Chỉ trong bệnh lý có dịch hay có khí trong khoang màng phổi (tràn dịch hay tràn khí màng phổi) thì khoang ảo này mới trở thành khoang thật chứa 1 lượng dịch hay khí.

Trong khoang màng phổi có 1 áp suất luôn thấp hơn áp suất của khí quyển nên gọi là áp suất âm. Áp suất âm trong khoang màng phổi có ý nghĩa cực kỳ quan trọng chi phối nhiều hiện tượng sinh lý về bệnh lý hô hấp và tuần hoàn.

* Ý nghĩa của áp suất âm trong khoang màng phổi:

- Làm cho phổi giãn nở dễ dàng theo sự thay đổi thể tích lồng ngực.

Khi màng phổi bị thủng: áp suất trong khoang màng phổi trở nên dương, sự giãn nở của phổi theo lồng ngực sẽ bị hạn chế, làm cho người bệnh khó thở.

- Làm cho máu về tim dễ dàng: do áp suất trong lồng ngực thấp hơn áp suất các vùng khác trong cơ thể.

- Làm cho máu từ tim phải lên phổi dễ dàng: do đó làm giảm nhẹ gánh cho tim phải.

- Làm cho hiệu suất trao đổi khí đạt mức tối đa: lúc máu lên phổi nhiều nhất cũng là lúc không khí vào phổi nhiều nhất.

II. Chức năng thông khí của phổi

1. Các động tác hô hấp

Sự hoạt động của các cơ hô hấp tạo nên các động tác hô hấp là động tác hít vào và thở ra. Vì thế người ta gọi đây là động tác cơ học trong hô hấp.

2. Động tác hít vào thông thường

Hít vào là động tác chủ động, tiêu tốn năng lượng do có các cơ hít vào. Các cơ này (chủ yếu là cơ hoành và cơ liên sườn) co lại làm tăng kích thước lồng ngực theo cả 3 chiều:

- Tăng chiều thẳng đứng (chiều trên dưới): đáy của lồng ngực là cơ hoành, đây là cơ thở vào chính. Bình thường cơ hoành lồi lên trên theo 2 vòm phải và trái. Khi cơ hoành co sẽ hạ

thấp xuống, làm tăng chiều thẳng đứng của lồng ngực. Khi hít vào bình thường, cơ hoành hạ xuống khoảng 1,5 cm thì thể tích tăng gần 400 ml. Khi hít vào cố gắng, cơ hoành có thể hạ tới 7 cm, thể tích đạt tới gần 2000 ml. Khi cơ hoành bị liệt, hô hấp sẽ bị rối loạn nghiêm trọng.

- Tăng chiều trước sau và chiều ngang: ở tư thế nghỉ ngơi, các xương sườn chéch ra trước và xuống dưới. Khi các cơ hít vào co lại, các xương sườn nằm ngang làm tăng đường kính trước sau và đường kính ngang của lồng ngực.

Khi thể tích lồng ngực tăng thì phổi cũng thụ động nở ra theo. Phổi nở, các phế nang nở làm giảm áp suất phế nang có tác dụng hút không khí ngoài trời vào đường hô hấp, đến phế nang.

2.1. Động tác hít vào gắng sức

Động tác hít vào gắng sức là động tác chủ động, tiêu tốn năng lượng.

Khi hít vào gắng sức, cơ thể phải huy động thêm 1 số cơ nữa cũng tham gia vào động tác đó như cơ ức đòn chũm, cơ ngực lớn, cơ chéo - đó là những cơ hít vào phụ. Do đó tăng thêm các đường kính trước sau và đường kính ngang của lồng ngực làm cho thể tích lồng ngực tăng hơn bình thường, phổi cũng nở ra thêm làm áp suất ở phế nang giảm thấp hơn nữa, không khí từ ngoài vào phổi được nhiều hơn.

3. Động tác thở ra thông thường

Thở ra thông thường là động tác thụ động vì nó không cần năng lượng cơ cơ như động tác hít vào.

Trong động tác thở ra thông thường, các cơ hô hấp thôi không co nữa, lồng ngực trở về vị trí cũ nhờ tác dụng của các mô đàn hồi ngực, xương sườn lại hạ thấp và thu vào trong, vòm hoành lại nhô cao về phía lồng ngực, lồng ngực thu nhỏ lại, phổi cũng co nhỏ theo, các phế nang thu nhỏ, áp suất không khí trong phế nang cao hơn áp suất khí quyển đẩy không khí từ phổi ra ngoài. Khi áp suất phế nang bằng áp suất khí quyển là lúc ngưng thở.

4. Động tác thở ra gắng sức

Khi cố gắng thở ra, cơ thể phải huy động thêm 1 số cơ nữa mà chủ yếu là các cơ thẳng và cơ chéo của thành bụng. Những cơ này khi co sẽ dồn các tạng trong ổ bụng lên phía lồng ngực, do đó đẩy vòm hoành lên cao hơn nữa. Kết quả là làm cho thể tích lồng ngực càng giảm thêm, phổi cũng co lại nhỏ hơn, áp suất không khí ở phế nang tăng cao hơn nữa, đẩy thêm 1 lượng không khí từ phổi ra ngoài.

Như vậy thở ra gắng sức cũng đòi hỏi năng lượng để co cơ, vì vậy nó là động tác chủ động.

5. Một vài động tác hô hấp đặc biệt

- Rặn: là 1 động tác hô hấp đặc biệt cần thiết khi cơ bàng quang và cơ trực tràng không đủ sức để tự đẩy nước tiểu và phân ra ngoài. Sản phụ rặn là dùng cơ hô hấp trợ lực cho tử cung đẩy thai ra. Đối tượng hít vào sâu, đóng thanh môn rồi cố sức thở ra, do đó tạo ra 1 áp suất lớn trong lồng ngực. Đó là cơ sở để cơ hoành và cơ thẳng cùng ép vào tạng bụng, tạo sức ép đẩy nước tiểu hoặc phân ra ngoài.

- Ho: là 1 phản xạ đẩy khí ra ngoài khi phế quản bị kích thích do vật lạ, đờm do viêm nhiễm... Ho là 1 chuỗi phản xạ phức tạp, 1 khi đã phát động thì tự động kế tiếp nhau tạo nên các động tác: hít vào sâu, đóng thanh môn lại, rồi thở ra tạo 1 áp suất lớn trong lồng ngực, sau đó thanh môn đột ngột mở ra, 1 luồng không khí có áp suất cao bật nhanh qua miệng ra ngoài đẩy các vật lạ trong đường hô hấp ra theo.

- Hắt hơi: cũng tương tự như ho, nhưng luồng không khí có áp suất cao đi qua mũi ra ngoài, đẩy các vật lạ từ mũi ra. Đó là phản xạ do kích thích niêm mạc mũi khi người hơi có tính chất kích thích, khi viêm mũi, bị lạnh mũi...

6. Các thông số đánh giá chức năng thông khí phổi

6.1. Các thể tích hô hấp (thể tích thở)

Một thể tích thở (volume-V) là lượng khí (lít hay ml) lưu chuyển do 1 động tác thở đơn giản tạo ra. Các thể tích thở được đo bằng phế dung kế hoặc các máy ghi đồ thị hô hấp.

Có 4 thể tích thở như sau:

- **Thể tích khí lưu thông (TV):** là lượng khí ra vào phổi trong 1 lần thở bình thường. ở người trưởng thành bình thường, mỗi lần hít vào thông thường hoặc thở ra thông thường làm luân chuyển 1 lượng không khí khoảng 0,5 lít. Lượng khí này gọi là thể tích khí lưu thông.

- **Thể tích khí dự trữ hít vào (IRV):** là lượng khí hít vào được thêm, từ vị trí hít vào bình thường đến vị trí hít vào tối đa (không thể hít thêm được nữa).

IRV bình thường khoảng 1,8 lít.

- **Thể tích khí dự trữ thở ra (ERV):** là lượng khí thở ra được thêm, từ vị trí thở ra bình thường đến vị trí thở ra tối đa (không thể thở ra thêm được nữa).

Bình thường ERV là khoảng 1,5 lít.

Trên đây là 3 thể tích khí huy động, dễ dàng đo được.

- **Thể tích khí cặn (RV):** là lượng khí còn trong phổi sau khi đã thở ra tối đa, không thể nào đưa lượng khí đó ra được. Đây là loại thể tích khí không huy động.

Bình thường RV khoảng 1,2 lít (trên cơ thể toàn vẹn, lồng ngực kín, phổi không xẹp).

Chú ý: số liệu các thể tích hô hấp trên đây là của nam giới tuổi trưởng thành.

6.2. Các dung tích hô hấp

Dung tích (capacity- C) là tổng của 2 hay nhiều thể tích hô hấp. Có 4 dung tích hô hấp:

- **Dung tích sống (VC):** là lượng khí tối đa huy động được trong 1 lần thở (hít vào và thở ra tối đa), nó gồm 3 thể tích khí huy động là:

$$VC = IRV + TV + ERV$$

- **Dung tích cặn chức năng (FRC):** là tổng của thể tích khí dự trữ thở ra và thể tích cặn.

$$FRC = ERV + RV$$

- **Dung tích hít vào (IC):** là lượng khí hít vào hết sức tính từ vị trí cuối thì thở ra bình thường.

$$IC = IRV + TV$$

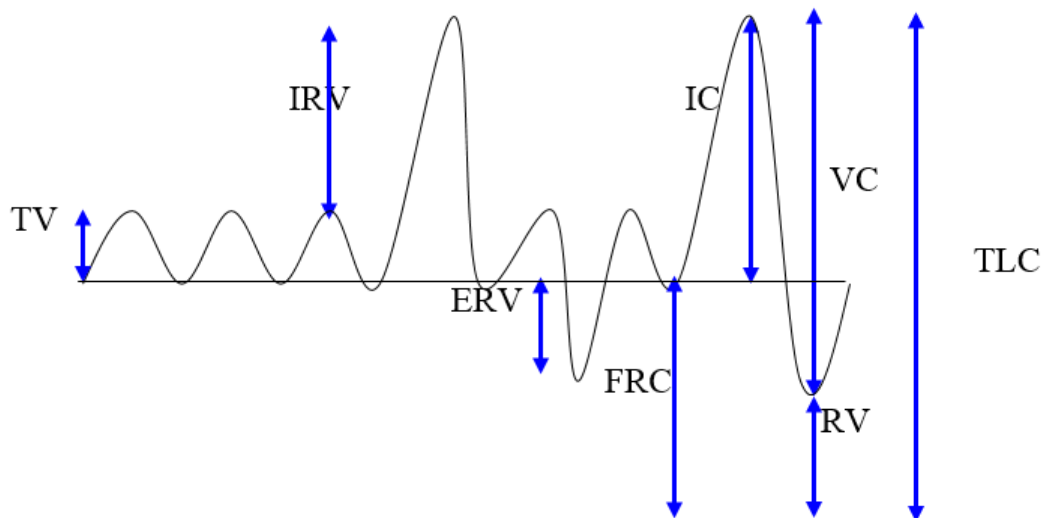
- **Tổng dung tích phổi (TLC):** là tổng lượng khí có trong phổi khi hít vào tối đa, ta có:

$$TLC = IRV + TV + ERV + RV$$

$$\text{Hay: } TLC = VC + RV$$

Như vậy VC và IC là lưu lượng khí huy động, ta dễ dàng đo được bằng máy Spirographe. Còn RV là lượng khí không huy động nên không đo được bằng máy Spirographe.

Sơ đồ: các thể tích và dung tích hô hấp.



* Ý nghĩa của các thể tích và dung tích hô hấp:

Trên 1 người khỏe mạnh bình thường, các thể tích và dung tích hô hấp tùy theo tư thế. Khi đối tượng nằm thì các thể tích và dung tích hô hấp giảm và khi đối tượng đứng chúng lại tăng.

Sự tăng hay giảm các thể tích và dung tích hô hấp đều có ý nghĩa riêng của nó. Ta thường quan tâm đến các thể tích và dung tích hô hấp sau đây:

- Khí lưu thông là lượng khí ra vào phổi trong mỗi lần hô hấp, nó quyết định tốc độ đổi mới không khí trong phế nang.

- Khí cận quan trọng vì nó nằm ngay trong các phế nang và thường xuyên trao đổi khí với máu. Nếu không có khí cận thì oxy và CO₂ trong máu sẽ tăng giảm đột ngột trong mỗi lần hô hấp, sẽ bất lợi cho quá trình hô hấp.

- Dung tích sống phản ánh khả năng chun giãn của phổi và lồng ngực, cũng như khả năng đáp ứng nhu cầu trao đổi khí của cơ thể. Nó có ý nghĩa để đánh giá khả năng lao động và bệnh lý phổi.

- Cùng thể trọng, dung tích sống có thể thay đổi giữa người này và người khác.

Ở người béo: dung tích sống thường thấp.

Ở những vận động viên: dung tích sống thường tăng, có thể tăng 30 - 40 % so với bình thường.

Về già: dung tích sống giảm theo tuổi.

- Các trường hợp làm giảm dung tích sống là:

+ Liệt cơ hô hấp: gặp trong tổn thương tủy sống, dung tích sống trong trường hợp này giảm nghiêm trọng, có khi chỉ còn 0,5 lít, khó đảm bảo sự sống.

+ Giảm độ giãn của phổi: những nguyên nhân làm giảm độ giãn của phổi đều làm giảm dung tích sống, ví dụ: tràn dịch và tràn khí màng phổi, hen phế quản mãn tính, u phổi, lao phổi, viêm phế quản mạn, gù vẹo lồng ngực... Vì vậy trong lâm sàng, dung tích sống được coi là chỉ tiêu quan trọng để theo dõi sự tiến triển của bệnh gây xơ hóa phổi.

+ Ứ máu ở phổi: như trong suy tim trái dung tích sống giảm vì dịch trong tổ chức phổi quá nhiều làm ảnh hưởng đến độ giãn nở của phổi. Trong bệnh suy tim trái người ta định kỳ đo dung tích sống để theo dõi sự tiến triển của bệnh, như vậy có thể biết được mức độ phù phổi.

6.3 Các lưu lượng thở

- **Thông khí phế nang (Va):**

$$V_a = (TV - V_d) \cdot f$$

Trong đó: TV là thể tích khí lưu thông.

V_d là thể tích khí ở khoảng chết.

f là số lần thở trong 1 phút.

Thông khí phế nang là thông khí có hiệu lực, là lượng không khí thực sự tham gia vào trao đổi khí. Do đó thở chậm và sâu làm tăng thông khí phế nang sẽ tốt hơn là thở nhanh nông.

Khoảng chết (D) là khoảng không gian trong đường hô hấp có không khí ra vào nhưng không có trao đổi khí vì không khí không tiếp xúc với mao mạch phổi. Khoảng chết gồm các đường hô hấp trên cho tới các nhánh phế quản gọi là khoảng chết giải phẫu. Ý nghĩa của V_d giải phẫu không lớn.

Nhưng trong bệnh lý thể tích khoảng chết có khi trở thành quan trọng, ví dụ: khi các vách phế nang bị phá hủy không còn mao mạch trao đổi khí nữa, các phế nang đó trở thành khoảng chết, từ đó nảy sinh khoảng chết sinh lý. Khoảng chết sinh lý là khoảng chết giải phẫu cộng thêm với các phế nang không còn trao đổi khí.

- **Thể tích thở ra tối đa giây** (ký hiệu là EFV₁ hoặc trước đây gọi là VEMS): là lượng khí tối đa thở ra được trong 1 giây đầu tiên sau khi đã hít vào hết sức. EFV₁ thường có giá trị khoảng 80% dung tích sống. EFV₁ giảm khi có co hẹp đường dẫn khí (ví dụ trong hen phế quản).

Tỷ lệ EFV₁/VC gọi là chỉ số Tiffeneau, đạt khoảng 83% ở tuổi 30 và 77 % ở tuổi già. Chỉ số Tiffeneau giảm là dấu hiệu co hẹp đường dẫn khí.

- **Thông khí phút:** là lưu lượng thở lúc nghỉ ngơi trong 1 phút.

7. Ứng dụng

- Hô hấp nhân tạo: chủ động thay đổi thể tích lồng ngực để tạo ra các động tác thở khi cấp cứu bệnh nhân ngừng thở.

- Luyện khí công: tập thở chậm, sâu làm tăng dung tích sống và làm tăng thông khí phế nang.

III. Chức năng vận chuyển khí của máu

Hô hấp ở phổi là 1 bộ phận của hô hấp chung, có nhiệm vụ đưa oxy từ ngoài vào máu. Nơi xảy ra chuyển hóa vật chất là tổ chức, tế bào, tại đây tiêu thụ oxy, thải CO₂ và H₂O. Máu có vai trò vận chuyển khí giữa phổi và tổ chức tế bào. Do có sự trao đổi khí giữa phổi và máu, giữa máu và tế bào nên khí thở vào và khí thở ra có nồng độ O₂ và nồng độ CO₂ khác nhau. Những biến đổi này còn được gọi là hiện tượng lý hóa trong hô hấp.

1. Các dạng vận chuyển khí

1.1. Các dạng vận chuyển O₂

Có 2 dạng vận chuyển O₂:

- Dạng hòa tan: với phân áp 100 mmHg, thể tích oxy hòa tan trong huyết tương rất nhỏ khoảng 0,3 ml O₂ trong 100 ml máu. Đây là dạng trực tiếp tham gia vào trao đổi bằng khuếch tán vật lý với không khí phế nang và với dịch kẽ ở tổ chức.

- Dạng kết hợp: oxy được gắn lỏng lẻo vào Fe⁺⁺ của gốc hem trong phân tử hemoglobin (Hb) tạo thành oxyhemoglobin (HbO₂). Đây là dạng vận chuyển O₂ chủ yếu (20 ml O₂ trong 100 ml máu).

Vận chuyển oxy khi nhiễm độc cacbonmonoxid (khí CO): trong 1 số trường hợp như trong lò đốt than đá, than cháy sinh ra CO là khí độc, nó chiếm chỗ của oxy trên hemoglobin. Ái lực của CO với hemoglobin mạnh gấp 200 lần ái lực của oxy với hemoglobin, do đó chỉ cần với phân áp rất thấp nó đã đủ sức cạnh tranh với oxy. Người bị nhiễm độc khí CO phải được đưa ra khỏi vùng nhiễm độc và cho thở oxy nguyên chất với phân áp cao để cạnh tranh Hb với CO, đồng thời cho thở thêm CO₂ để kích thích trung tâm hô hấp, làm tăng lưu lượng thở.

1.2. Dạng vận chuyển CO₂

CO₂ được vận chuyển trong máu dưới 3 dạng:

- Dạng hòa tan:

Với phân áp CO₂ trong máu tĩnh mạch là 46 mmHg, thể tích CO₂ hòa tan chỉ khoảng 0,3 ml CO₂ trong 100 ml máu. Dạng hòa tan là dạng trực tiếp trao đổi giữa máu với phổi và trao đổi giữa máu với các tổ chức tế bào.

- Dạng cacbamin (kết hợp với hemoglobin):

CO₂ gắn lỏng lẻo vào nhóm -NH₂ của phân globulin trong hemoglobin theo phản ứng Cacbamin cho ta cacbamin hemoglobin. Phản ứng gắn CO₂ xảy ra ở tổ chức và thải CO₂ xảy ra ở phổi.



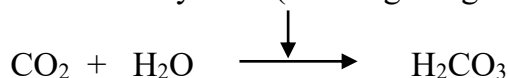
Viết gọn lại là: $\text{Hb} + \text{CO}_2 \rightleftharpoons \text{HbCO}_2$

Cacbamin hemoglobin còn gọi là Cacbo hemoglobin.

- Dạng kết hợp muối kiềm: 80% CO₂ của máu ở dạng này.

CO₂ khuếch tán vào hồng cầu, nhờ men cacboanhydrase trong hồng cầu nên phản ứng của CO₂ với H₂O nhanh gấp 5000 lần so với ở trong huyết tương.

Cacboanhydrase (có trong hồng cầu)



Cũng chỉ trong khoảnh khắc, H₂CO₃ mới hình thành trong hồng cầu đã lại phân ly thành ion:



Phần lớn ion gắn ngay vào Hb trong hồng cầu. Còn phần bicacbonat khuếch tán sang huyết tương trao đổi với ion clorua từ huyết tương vào hồng cầu. Người ta gọi đó là hiện tượng di chuyển ion clorua hay hiện tượng Hamburger.



(Trong đó: P là protein, còn B là các kim loại kiềm Na^+ , K^+).

2. Quá trình trao đổi khí

Các chất khí đi từ nơi có áp suất cao tới nơi có áp suất thấp.

2.1. Trao đổi khí giữa máu và phổi

Khí hô hấp	Phổi	Máu
O_2	104 mmHg	40 mmHg
CO_2	40 mmHg	45 mmHg

Kết quả: khí tới phế nang, máu tĩnh mạch nhò nhận thêm nhiều O_2 và thải đi nhiều CO_2 trở thành máu động mạch có màu đỏ tươi, trở về tim trái và được tim đẩy đi nuôi các tế bào.

2.2. Trao đổi khí giữa máu và tổ chức tế bào

Khí hô hấp	Máu	Tổ chức
O_2	95 mmHg	40 mmHg
CO_2	40 mmHg	45 mmHg

Kết quả: máu động mạch tới tổ chức, oxy từ máu khuếch tán vào tổ chức còn CO_2 khuếch tán từ tổ chức vào máu. Máu giảm oxy, nhận thêm nhiều CO_2 , trở thành máu tĩnh mạch có màu đỏ thẫm, theo hệ thống tĩnh mạch trở về tim phải và được đẩy lên phổi.

3. Ứng dụng

- Chống lạnh cho cơ quan hô hấp: thở bằng mũi, mặc đủ ấm.
- Chống thiếu dưỡng khí: nhà ở cao ráo, thoáng mát về mùa hè, ấm về mùa đông.
- Chống khí có hại: khí CO.

4. Điều hòa hô hấp

Mức hoạt động của cơ thể và những điều kiện môi trường luôn biến động làm cho nhu cầu năng lượng thay đổi theo, do đó nhu cầu cung cấp oxy và thải CO_2 cũng phải luôn được điều chỉnh sao cho đáp ứng được với nhu cầu. Quá trình điều chỉnh đó gọi là điều hòa hô hấp. Bình thường hô hấp được duy trì theo sự chỉ huy của 1 trung tâm tự động. Điều hòa hô hấp sẽ làm thay đổi hoạt động của trung tâm này: tăng lên hay giảm đi, do đó cường độ hô hấp cũng thay đổi theo.

4.1. Trung tâm hô hấp

4.1.1. Trung tâm ở tủy sống

Cơ hô hấp được phân bố các sợi thần kinh vận động. Nếu cắt đứt sợi thần kinh chi phối cơ hô hấp thì cơ đó bị liệt. Ví dụ: nếu cắt đứt 1 dây hoành thì cơ hoành phía tương ứng ngừng co bóp. Điều đó chứng tỏ sự co cơ hô hấp nhịp nhàng là do xung động phát ra từ những nơ ron vận động cơ hoành phân bố ở sừng trước chất xám tủy sống ở đốt sống cổ III và IV.

Những nơ ron vận động cơ liên sườn và cơ bụng phân bố ở chất xám đốt sống lưng. Sau khi cắt rời đại não khỏi tủy sống ở mức đốt cổ trên thì hô hấp ngừng. Nếu cắt não ở mức đốt cổ dưới thì cơ hoành vẫn hoạt động, còn cơ liên sườn ngừng hoạt động. Vì vậy, sự điều hòa hô hấp có sự tham gia của đại não.

4.1.2. Trung tâm ở hành cầu não

Có 2 trung tâm hô hấp nằm ở 2 bên hành não. Mỗi trung tâm gồm 2 phần: trung tâm hít vào ở phía trước và trung tâm thở ra ở phía sau, bình thường chúng liên hệ với nhau để chỉ huy hô hấp.

Nếu cắt ngang giữa cầu não và hành não thì nhịp hô hấp vẫn còn nhưng khác nhịp bình thường, như vậy trung khu ở cầu não có vai trò kiểm soát trung khu ở hành não. (Từ trung khu điều chỉnh thở ở cầu não liên tục gửi xung động đến trung tâm hít vào và trung tâm thở ra ở hành não.)

Nếu các trung khu hô hấp bị tổn thương sẽ gây rối loạn hô hấp.

4.2. Tính tự động của trung tâm hô hấp

Nhịp thở của người bình thường: lúc nghỉ ngơi là 14 - 18 nhịp/phút. Nhịp thở thay đổi theo tuổi, giới và sự chuyển hóa của cơ thể.

Trung tâm hít vào và trung tâm thở ra không bao giờ phát xung động cùng 1 lúc. Khi trung tâm hít vào phát xung động thì trung tâm thở ra bị ức chế và ngược lại.

Đầu tiên trung tâm hít vào bị hưng phấn trước, hưng phấn được truyền theo dây thần kinh vận động đến vận động cơ hô hấp làm cơ cơ hô hấp, gây động tác hít vào.

Sau khi hít vào, không khí làm căng các phế nang, kích thích các đầu tận cùng của dây thần kinh X làm hưng phấn trung tâm thở ra, đồng thời ức chế trung tâm hít vào, làm cơ hô hấp ngừng co, gây nên động tác thở ra.

Sau khi thở ra, phế nang xẹp không kích thích đầu tận cùng của dây thần kinh X nữa, trung tâm thở ra lại bị ức chế và trung tâm hít vào lại hưng phấn.

4.3. Cơ chế điều hòa hô hấp

4.3.1. Cơ chế thể dịch điều hòa hô hấp

- Vai trò của CO_2

CO_2 là tác nhân kích thích trung tâm hô hấp rất quan trọng. Khi nồng độ CO_2 trong máu tăng sẽ kích thích trung tâm hô hấp gây thở nhanh để tăng thải CO_2 khỏi cơ thể.

Khi nồng độ CO_2 trong không khí thở tăng cao hơn trong máu thì dù có tăng tăng hô hấp cũng không cũng không tăng thải được CO_2 (vì nồng độ CO_2 trong không khí phế nang cao hơn trong máu) và xuất hiện những triệu chứng nhiễm độc CO_2 như nhức đầu, nôn, rối loạn tuần hoàn, hôn mê...

Với nồng độ CO_2 trong máu bình thường thì có tác dụng kích thích, duy trì hô hấp.

Nồng độ CO_2 quá thấp sẽ gây ngừng thở để duy trì CO_2 máu bình thường.

Vì vậy khi cấp cứu người bị ngạt, bệnh nhân ngừng thở ta nên dùng hỗn hợp khí cacbogen gồm 95% oxy và 5% CO_2 có tác dụng tốt hơn là dùng oxy nguyên chất.

Ở trẻ mới sinh: do tuần hoàn rau thai bị cắt, cơ thể không thải được CO_2 , đồng thời do trẻ cử động nên CO_2 trong máu trẻ được sản xuất thêm, nồng độ CO_2 trong máu trẻ tăng lên kích thích trung tâm hít vào gây nên động tác hô hấp đầu tiên của trẻ (tiếng khóc chào đời).

Trong cơ thể, CO_2 chủ yếu tác động vào trung tâm hô hấp, đồng thời CO_2 cũng tác động vào các thụ cảm thể hóa học ở quai động mạch chủ và xoang động mạch cảnh gây phản xạ tăng hô hấp, nhưng tác động này yếu so với tác động của CO_2 lên trung tâm hô hấp.

- Vai trò của O_2

Khi phân áp oxy (PO_2) trong không khí thở vào giảm làm phân áp oxy trong phế nang cũng giảm theo. Khi phân áp oxy trong khí thở giảm xuống dưới 60 mmHg thì nó tác động lên trung tâm hô hấp làm tăng thông khí dẫn đến thở sâu và nhanh (mặc dù CO_2 trong máu vẫn ở mức bình thường).

Tác dụng của oxy lên hô hấp kém hơn nhiều so với CO_2 . Thiếu oxy chỉ làm tăng hô hấp tối đa là 65%, còn nhiều CO_2 có thể làm tăng hô hấp tới 8 lần.

4.3.2. Cơ chế thần kinh điều hòa hô hấp

- Vai trò của vỏ não

Vỏ não có tác động quan trọng chi phối đến hoạt động tự động của trung tâm hô hấp. Cắt bỏ vỏ não thì hô hấp chậm lại. Trong các biểu hiện cảm xúc thì hô hấp đều có thay đổi rõ rệt.

Vỏ não ảnh hưởng lên hô hấp đặc biệt rõ khi ta tự ý thay đổi hô hấp: ngừng hoặc tăng thông khí phổi. Điều này được ứng dụng rộng rãi trong khi nói, hát, chơi các nhạc cụ, khí công...

- Vai trò của dây thần kinh cảm giác nông

Kích thích dây thần kinh cảm giác nông, nhất là dây V, làm thay đổi hô hấp: kích thích nhẹ làm tăng hô hấp, kích thích quá mạnh có thể làm ngừng hô hấp. Các kích thích đau, nóng, lạnh ở cường độ nhẹ làm tăng hô hấp. Ứng dụng: dùng kích thích đau nóng, lạnh để kích thích nhịp thở đầu tiên của trẻ sơ sinh.

- Vai trò của dây thần kinh X

Khi hít vào, phổi giãn ra gây kích thích vào các đầu cảm thụ của dây thần kinh X ở phổi ở các phế nang, từ đó ức chế trung tâm hít vào. Càng hít vào sâu thì ức chế đó càng tăng đến 1 mức nào đó trung tâm hít vào bị ức chế hoàn toàn, cơ hít vào giãn ra, phổi xẹp lại, các đầu thụ cảm của dây X không bị ức chế nữa, trung tâm hít vào được giải phóng lại hoạt động trở lại. Ngược lại khi cắt đứt cả 2 dây X thì nhịp hô hấp sẽ chậm lại tới 1 tần số rất thấp. Như vậy dây X có vai trò trung gian quan trọng trong cơ chế tự duy trì hoạt động nhịp nhàng của trung khu hô hấp.

- Trung tâm nuốt

Khi trung tâm nuốt hưng phấn sẽ ức chế trung tâm hít vào. Vì vậy khi ta nuốt thì ngừng thở làm cho thức ăn không lọt vào đường hô hấp.

- Vùng dưới đồi

Thay đổi nhiệt độ môi trường sẽ thông qua vùng dưới đồi gây biến đổi hô hấp góp phần điều hoà thân nhiệt.

- Vai trò của các thụ cảm thể

Các thụ cảm thể hóa học và thụ cảm thể áp suất ở quai động mạch chủ và xoang động mạch cảnh có tác dụng điều hoà hô hấp. Khi huyết áp tăng ở quai động mạch chủ và xoang động mạch cảnh có tác dụng làm giảm hô hấp.

GIẢI PHẪU SINH LÝ HỆ TIÊU HOÁ

* MỤC TIÊU:

1. Kiến thức

- 1.1. Kể tên các cơ quan thuộc hệ tiêu hóa.
- 1.2. Mô tả cấu tạo của các cơ quan thuộc hệ tiêu hóa.
- 1.3. Mô tả và nêu được các chức năng của các tuyến phụ thuộc đường tiêu hóa.
- 1.4. Xác định được bốn hoạt động chức năng chính của hệ tiêu hóa.
- 1.5. Trình bày được hai hình thức cơ học của ống tiêu hóa.

2. Thái độ

- 2.1. Có thái độ tích cực nghiên cứu tài liệu và học tập tại lớp.
- 2.2. Nhận biết được tầm quan trọng của môn học đối với thực hành nghề sau này.

* NỘI DUNG:

Bộ máy tiêu hoá gồm có:

- Ống tiêu hoá: miệng, yết hầu, thực quản, dạ dày, ruột và tận cùng là hậu môn.
- Các tuyến tiêu hoá: tuyến nước bọt, gan, tụy và các tuyến phụ thuộc khác.

A. ÓNG TIÊU HOÁ

I. MIỆNG

Miệng là phần đầu của ống tiêu hoá, được cung lợi - răng chia làm 2 phần là tiền đình miệng và hốc miệng chính, trong hốc miệng chính có lưỡi.

1. Tiền đình miệng:

Là một khoảng hình cong như móng ngựa, nằm phía trước các răng.

* Giới hạn của tiền đình miệng:

- Phía ngoài là mặt trong của má.
- Phía trong là cung lợi - răng.
- Phía trước thông với bên ngoài bởi lỗ miệng, lỗ miệng được giới hạn bởi môi trên và môi dưới.
- Phía sau thông với hốc miệng chính bởi ngách giữa cạnh xương hàm dưới và các răng hàm cuối.

* Niêm mạc che phủ tiền đình miệng có đặc điểm:

- Có thặng môi trên và thặng môi dưới, gắn từ mặt sau các môi này với đường giữa cung lợi răng tương ứng.
- Có lỗ tuyến (nước bọt) mang tai, nằm ngang cổ răng hàm trên thứ 2 - 3 để đổ nước bọt vào tiền đình miệng.
- Có rất nhiều tuyến tiết dịch và chất nhầy làm trơn ướt niêm mạc.

2. Cung lợi răng:

Cung lợi răng là cung răng của các xương hàm trên và dưới được lợi che phủ. Mặt trên của cung lợi răng có các răng gắn vào.

* Các loại răng và số lượng:

- Người lớn có 32 răng vĩnh viễn, chia thành 2 hàm răng. Mỗi nửa hàm có 2 răng cửa, 1 răng nanh, 2 răng tiền hàm và 3 răng hàm.
- Trẻ em dưới 8 tuổi có 20 răng sữa (răng tạm), mỗi nửa hàm răng có 2 răng cửa, 1 răng nanh và 2 răng tiền hàm.

* Hình dạng ngoài của răng:

Răng có màu trắng ngà, rất cứng và gồm có 3 phần:

- Thân răng là phần thấy được, mặt trên thân răng có các mặt nhai hoặc cạnh sắc để nghiền cắt thức ăn.

- Cổ răng: nối thân răng với chân răng.

- Chân răng: là phần gắn chặt vào xương hàm, răng cửa và răng nanh có 1 chân, răng hàm thường có 2 - 3 chân.

* Cấu tạo của răng, từ ngoài vào trong có:

- Men răng: rất cứng, màu trắng bóng, bọc ngoài thân răng. Riêng chân răng được bọc bởi cement.

- Ngà răng: khá cứng, màu hơi vàng.

- Buồng tuỷ: chứa tuỷ răng, gồm mạch máu và thần kinh nuôi răng đi từ chân răng lên.

3. Hốc miệng chính: Là một khoảng phía sau các răng, được giới hạn bởi:

* Phía trước và 2 bên là cung lợi răng.

* Phía sau thông với họng.

* Phía trên là vòm khẩu, gồm 2 phần.

- Vòm khẩu cứng: ở 2/3 trước, được tạo bởi xương hàm trên và xương khẩu, có niêm mạc che phủ.

- Vòm khẩu mềm hay màn khẩu: nằm ở 1/3 sau, được tạo bởi một tấm cân cơ có niêm mạc che phủ, tận cùng về phía sau của vòm khẩu mềm là lưỡi gà.

* Phía dưới là sàn miệng, được cấu tạo bởi các cơ trên móng, tuyến dưới lưỡi, ống tuyến dưới hàm,... Tất cả được niêm mạc che phủ. Trên sàn miệng có lưỡi và lỗ của các tuyến nước bọt dưới hàm nằm hai bên đường giữa.

4. Lưỡi: Là cơ quan để nếm, nhai, nuốt, nói, nằm trên sàn miệng và chiếm hầu hết hốc miệng chính.

* Hình thể ngoài:

- Góc lưỡi: ở 1/3 sau, được gắn cố định vào sàn miệng.

- Thân lưỡi và đầu lưỡi: ở 2/3 trước, di động tự do.

- Mặt trên lưỡi có rãnh cùng hình chữ V ngược, giới hạn phần gốc lưỡi với thân lưỡi.

- Mặt dưới: được niêm mạc che phủ và nối liền với niêm mạc sàn miệng. Mặt dưới lưỡi có thặng lưỡi cố định một phần thân lưỡi với sàn miệng, hai bên thặng lưỡi là lỗ các ống tuyến nước bọt dưới hàm và dưới lưỡi.

* Cấu tạo của lưỡi.

- Khung xương - cân: gồm xương móng và vách dọc giữa lưỡi.

- Các cơ lưỡi: có 17 cơ lưỡi cấu tạo nên lưỡi và gắn lưỡi với các cấu tạo chung quanh, làm lưỡi di động và thay đổi hình dạng.

- Niêm mạc lưỡi: có nhiều gai lưỡi để tiếp nhận vị giác. Có 3 loại gai lưỡi là gai dài xếp dọc theo rãnh cùng, gai nấm và gai chỉ ở khắp mặt trên lưỡi.

* Huyết quản và thần kinh lưỡi:

- Động mạch lưỡi: tách từ động mạch cảnh ngoài, đi dọc mặt dưới lưỡi và cho các nhánh động mạch lưng lưỡi, động mạch lưỡi sâu.

- Tĩnh mạch lưỡi, chảy về tĩnh mạch hầu trong.

- Thần kinh vận động lưỡi: thần kinh sọ XII.

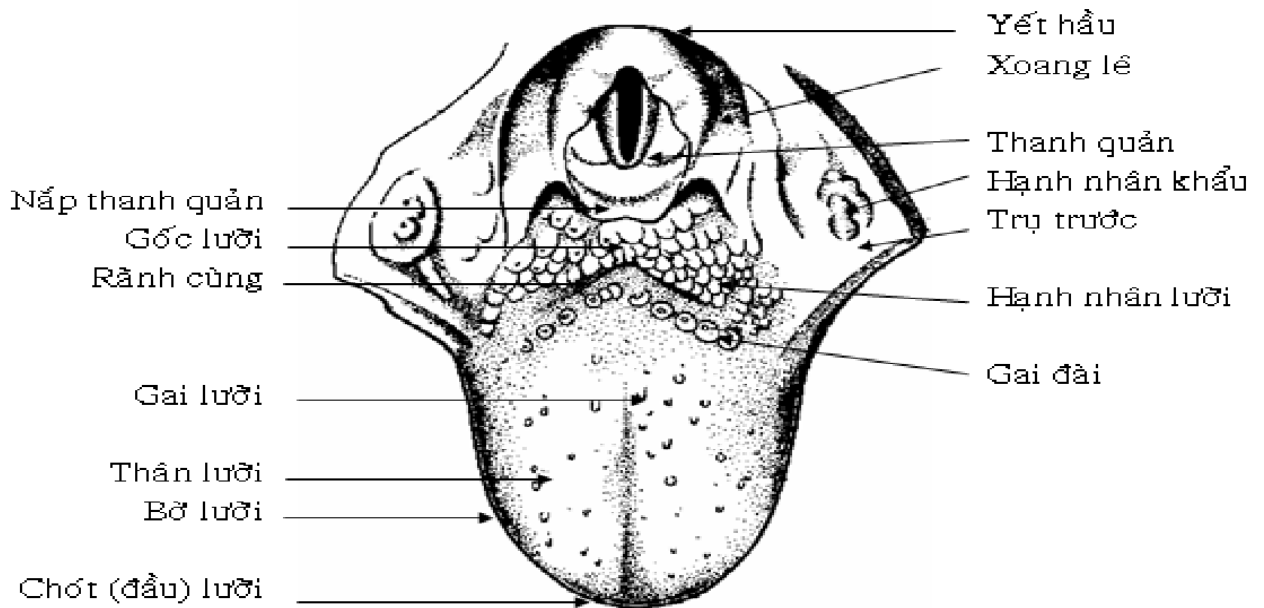
- Thần kinh cảm giác: nhánh lưỡi của các thần kinh sọ V3, TK IX, TK X.

- Thần kinh vị giác: ở 2/3 trước có nhánh lưỡi TK sọ VII, ở 1/3 sau có nhánh lưỡi của thần kinh sọ IX.

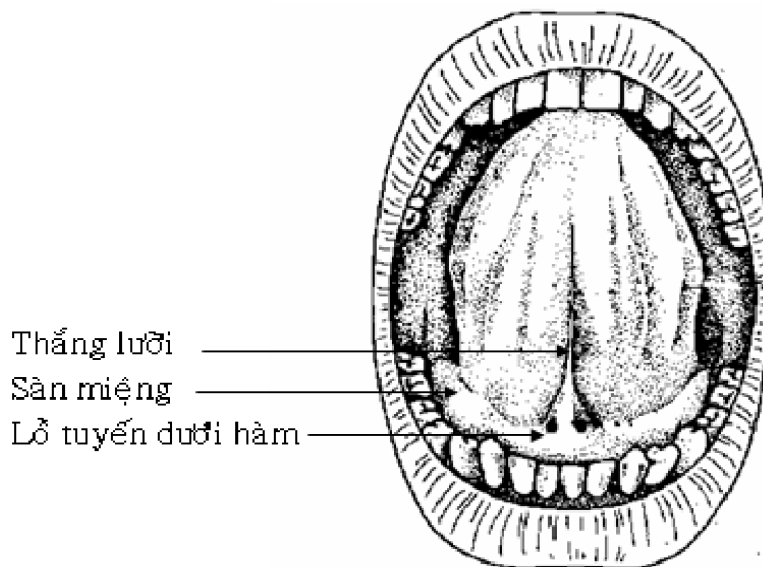
II. HỌNG

Họng là đoạn thứ 2 của ống tiêu hoá, nối hốc miệng với hầu, có các giới hạn sau:

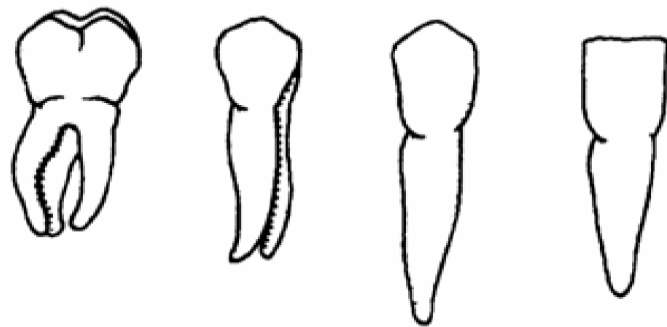
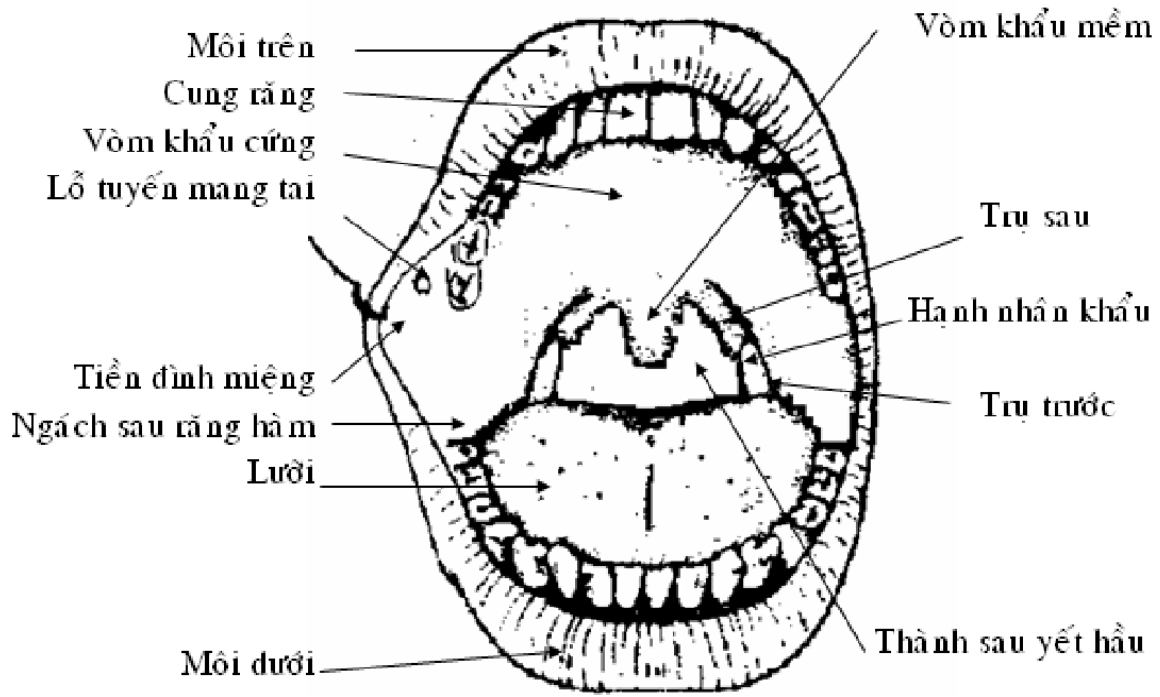
- Phía trước thông với hốc miệng chính, giới hạn là trụ trước.
- Phía sau thông với yết hầu qua eo họng, được giới hạn bởi màn khẩu mềm và trụ sau.
- Thành bên là hốc hạnh nhân khẩu. Cạnh trước của hốc là cung khẩu lưỡi (trụ trước), cạnh sau là cung khẩu hầu (trụ sau). Trong hốc có hạnh nhân khẩu.
- Thành trên có vòm khẩu mềm.
- Thành dưới có gốc lưỡi và hố nắp - lưỡi.



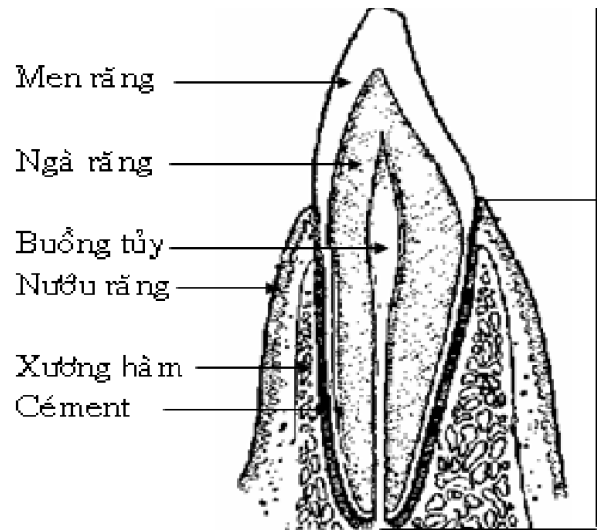
HÌNH THỂ MẶT TRÊN LƯỠI



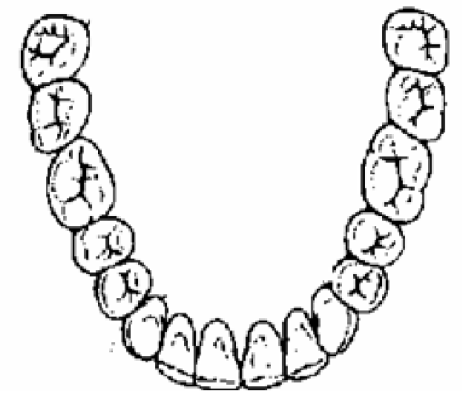HÌNH THỂ MẶT DƯỚI LƯỠI



Răng hàm Răng tiền hàm Răng nanh Răng cửa



Thân răng
 Cổ răng
 Chấn răng



VỊ TRÍ CÁC RĂNG VĨNH VIỄN

III. YẾT HẦU

Yết hầu là ngã tư, nơi gặp nhau giữa đường tiêu hoá và đường hô hấp.

1. Hình thể ngoài:

Yết hầu là một ống hình phễu dài khoảng 15 cm, có đường kính ở đoạn trên khoảng 5 cm, và ở đoạn dưới khoảng 3 cm. Các giới hạn của yết hầu:

- Phía trên là vòm yết hầu, gắn với đáy sọ.
- Phía dưới thông nối với thực quản.
- Mặt sau và hai mặt bên nối với nhau, kín.
- Mặt trước yết hầu thông từ trên xuống dưới với hốc mũi, họng và thanh quản.

2. Hình thể trong:

* Hầu mũi: từ đáy sọ đến ngang vòm khẩu.

- Phía trên là vòm hầu, cong xuống, nối với mặt sau và 2 mặt bên, có hạnh nhân hầu.
- Hai bên có lỗ vòi nhĩ eustache, hạnh nhân vòi.
- Phía trước thông với hốc mũi qua hai lỗ mũi sau.
- Phía dưới thông với hầu miệng.

* Hầu miệng (hầu họng) đi từ vòm khẩu đến ngang bờ trên sụn nắp thanh quản.

- Phía sau hầu họng tương ứng với các đốt sống C1 - C3.
- Phía trước thông với hốc miệng qua eo họng.
- Phía trên thông với hầu thanh quản.
- Thành bên về phía trước liên hệ với cung khẩu hầu và hạnh nhân khẩu

* Hầu thanh quản: đi từ bờ trên sụn nắp đến thực quản.

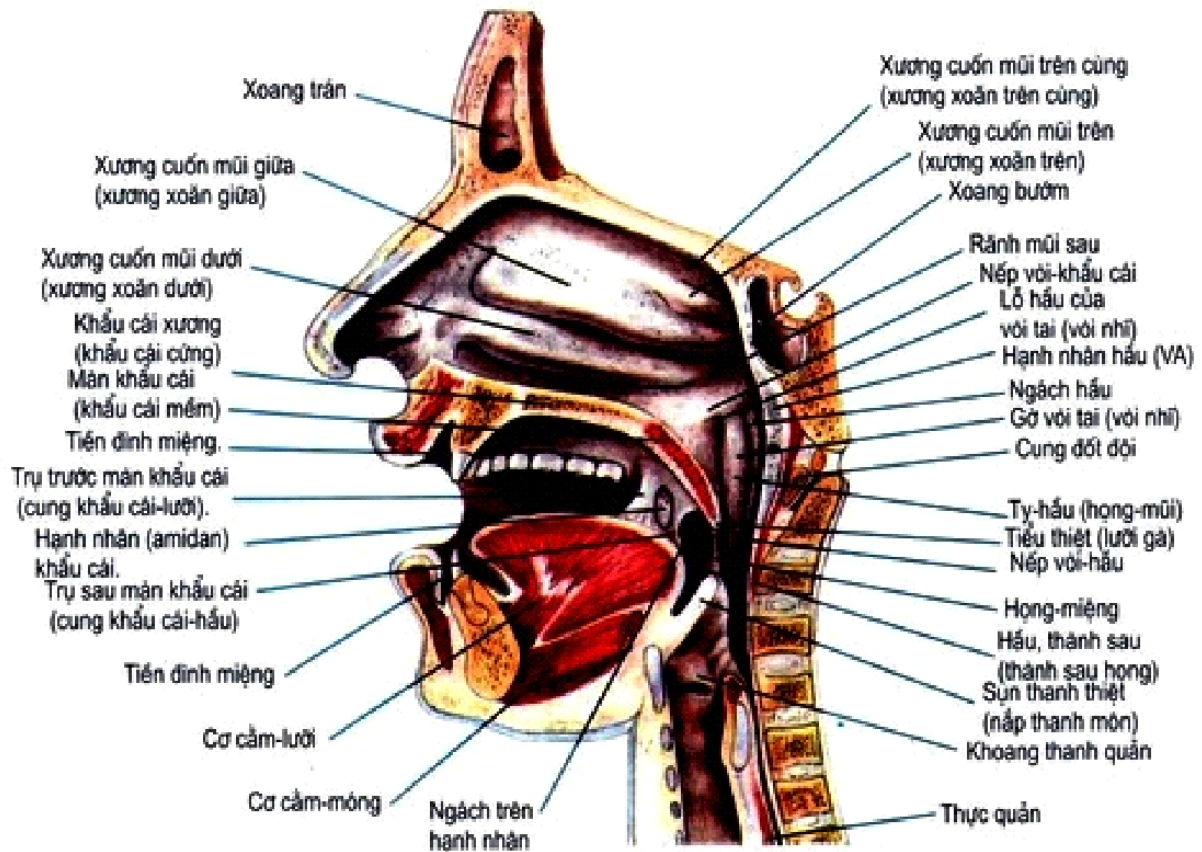
- Phía sau hầu thanh quản tương ứng với các đốt sống C4 - C6.
- Phía trước là thanh quản và sụn nắp.
- Phía trên thông với hầu họng.
- Phía dưới thông với thực quản.
- Hai bên có ngách hình lê.

3. Cấu tạo: Từ trong ra ngoài, yết hầu có 4 lớp.

- Niêm mạc: có nhiều mô bạch huyết, được gọi là hạnh nhân (hầu, vòi, khẩu, lưỡi).
- Cân đáy hầu.
- Lớp cơ: có tác dụng co thắt (3 cơ thắt hầu trên, giữa, dưới), hoặc mở rộng yết hầu (2 cơ mở hầu).

4. Huyết quản và thần kinh:

- Động mạch: có các nhánh của động mạch hầu lên, động mạch bướm khẩu, động mạch khẩu lên đến nuôi.
- Tĩnh mạch: chảy về tĩnh mạch hầu trong.
- Thần kinh cảm giác yết hầu là thần kinh IX và X.
- Thần kinh vận động yết hầu là TK X.



Hình 1: Thiết đồ đứng dọc giữa đầu và cổ

IV. CÁC TUYẾN NƯỚC BỌT

Có ba đôi tuyến nước bọt là tuyến tai, tuyến dưới hàm và tuyến dưới lưỡi, tất cả đều nằm quanh hốc miệng.

1. Tuyến nước bọt mang tai

* Hình dạng ngoài:

- Tuyến tai là tuyến nước bọt lớn nhất, nặng 15 - 30 g và là tuyến đôi.
- Hình dạng tuyến hơi phức tạp, giống một hình tháp có nhiều mấu lồi tương ứng với các cơ quan chung quanh. Nhìn chung tuyến được chia thành 2 phần nông và sâu, phân cách nhau bởi các mạch máu và thần kinh đi trong tuyến.
- Ống tuyến tai (Sténon): phát xuất từ bờ trước tuyến, băng ngang cơ nhai, xuyên qua khối mỡ má và cơ má để đổ vào tiền đình miệng, ngang răng hàm trên 2 - 3.

* Vị trí và liên hệ: tuyến tai nằm trong một khoảng được giới hạn bởi:

- Phía trước: cạnh xương hàm dưới.
- Phía sau: ống tai ngoài, cơ ức đòn chũm.
- Phía trong: thành ngoài yết hầu.
- Phía ngoài: da và cân nông.
- Bên trong tuyến: có nhiều mạch máu và thần kinh đi trong chiều dày của tuyến (như thần kinh số VII, tĩnh mạch hầu ngoài, các nhánh của động mạch cảnh).

2. Tuyến nước bọt dưới hàm

* Hình dạng ngoài:

- Tuyến dưới hàm là tuyến nước bọt lớn thứ 2, trọng lượng khoảng 7g và cũng là tuyến đôi, có hình dạng như một hạt dẻ.
- Ống tuyến dưới hàm (Wharton): phát sinh từ mặt trong tuyến, đi ra trước dưới sàn miệng và đổ ra bên cạnh thắt lưỡi.

* Vị trí và liên hệ: tuyến dưới hàm nằm ở mặt trong góc xương hàm dưới và liên hệ với:

- Phía ngoài và trên: góc hàm và các cơ bám vào góc hàm.
- Phía trong: các cơ vùng gốc lưỡi.
- Phía dưới: da, cân cơ nông của cổ.

3. Tuyến nước bọt dưới lưỡi

* Hình dạng ngoài: Tuyến dưới lưỡi là tuyến đôi, gồm nhiều tuyến nhỏ liên kết với nhau, nặng khoảng 3g.

Ống tuyến dưới lưỡi có 2 loại:

- Ống tuyến dưới lưỡi lớn (Bartholin): chảy vào ống Wharton.
- Các ống tuyến dưới lưỡi nhỏ (Rivinus): có nhiều ống, chảy trực tiếp ra sàn miệng.

* Vị trí và liên hệ: tuyến dưới lưỡi nằm trong hố dưới lưỡi của xương hàm dưới ngay dưới niêm mạc sàn miệng vùng dưới lưỡi.

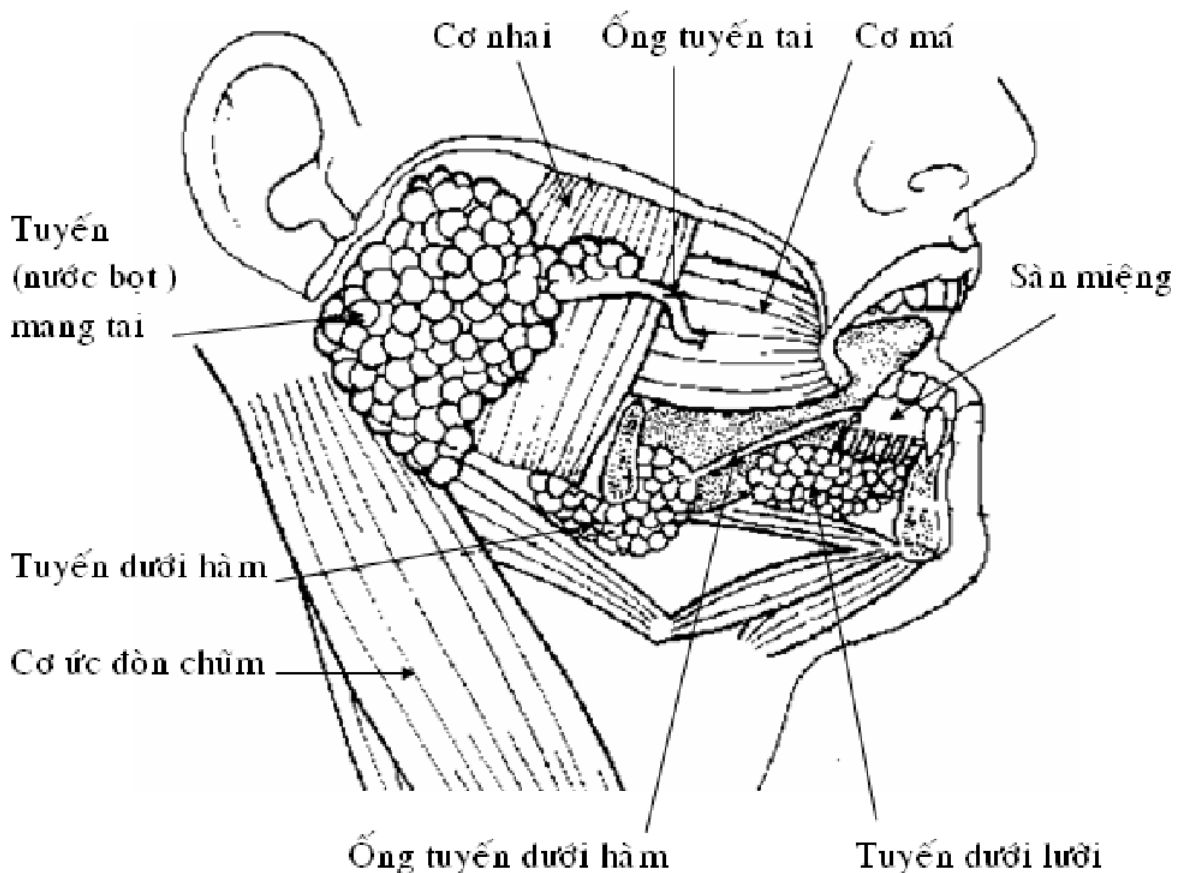
4. Huyết quản và thần kinh đến tuyến nước bọt

* Huyết quản đến tuyến xuất phát từ các huyết quản đến các cơ quan lân cận.

* Thần kinh đến các tuyến có 2 loại:

- Giao cảm: từ mạng thần kinh giao cảm động mạch cảnh, làm giảm tiết nước bọt.
- Đối giao cảm: nhánh của thần kinh sọ IX nối với thần kinh sọ V3 để đến tuyến tai.

Tuyến dưới hàm và tuyến dưới lưỡi có nhánh từ thần kinh sọ VII cũng đến bằng đường thần kinh sọ V3. Các nhánh đối giao cảm kích thích sự tiết nước bọt.



CÁC TUYẾN NƯỚC BỌT

V. TIÊU HÓA Ở MIỆNG

Miệng là đoạn đầu của ống tiêu hoá, có chức năng tiếp nhận thức ăn, nghiền xé và nhào trộn thức ăn với nước bọt để tạo thành viên nuốt. Trong quá trình đó 1 phần tinh bột chín được tiêu hoá bước đầu.

1. Hoạt động cơ học ở miệng

Hoạt động cơ học ở miệng có 2 động tác là: nhai và nuốt.

- Nhai: nhai có tác dụng nghiền xé thức ăn tạo nên các mảnh nhỏ để ngấm nước bọt và dễ nuốt. Trong quá trình nhai, lưỡi vận động để vừa trộn thức ăn với nước bọt vừa đẩy những mảnh thức ăn lớn vào mặt nhai của răng.

Kết quả của nhai là tạo ra viên nuốt.

- Nuốt: nuốt là 1 phản xạ gồm nhiều động tác để đưa viên nuốt từ miệng qua thực quản vào dạ dày.

Nếu gây tê niêm mạc vùng hầu họng, phản xạ nuốt sẽ không thực hiện được. Còn khi bị cảm xúc mạnh hoặc rối loạn thần kinh thực vật có thể gây nghẹn.

Trung khu của phản xạ nuốt và trung khu hô hấp hoạt động ức chế lẫn nhau. Khi trung khu nuốt hưng phấn sẽ làm ức chế trung khu hô hấp, ngược lại khi trung khu hô hấp hưng phấn sẽ làm ức chế trung khu nuốt. Do đó, khi nuốt thì ngừng thở, thức ăn không lọt vào đường hô hấp.

Trong lâm sàng người ta thường dùng phản xạ nuốt để thăm dò chức năng của não khi bị hôn mê.

2. Hoạt động bài tiết ở miệng:

Ở miệng diễn ra 1 số hiện tượng hoá học do tác dụng của các men tiêu hoá trong nước bọt. Nước bọt là dịch tiêu hoá ở miệng do các tuyến nước bọt bài tiết.

Ở người có 3 loại tuyến nước bọt là: tuyến mang tai, tuyến dưới hàm và tuyến dưới lưỡi. Nước bọt trong miệng là dịch hỗn hợp của các tuyến nước bọt nói trên. Ngoài ra nước bọt cũng còn được 1 số tuyến nhầy nằm rải rác ở niêm mạc miệng bài tiết.

Nước bọt là chất lỏng trong suốt, hơi nhầy, có nhiều bọt, pH = 5,8 - 7,4. Ở người lượng nước bọt bài tiết ra trong 24 giờ khoảng 500 ml - 2000 ml.

2.1. Thành phần của nước bọt

- Men (enzym) amylase: có tác dụng thuỷ phân tinh bột chín thành đường maltose
- Chất nhầy: làm cho thức ăn trơn dễ nuốt.
- Men khử trùng (lysozym).
- Các muối vô cơ: Na^+ , Ca^{++} , K^+ và đặc biệt là các muối phosphat, bicarbonat. Khi độ kiềm của nước bọt tăng thì các muối phosphat, bicarbonat canxi sẽ kết tủa tạo thành cao răng.

2.2. Vai trò của nước bọt:

* Vai trò tiêu hoá:

- Nước bọt thấm ướt và hoà tan 1 số chất thức ăn.
- Nước bọt nhào trộn và quện các chất thức ăn thành viên nuốt.
- Men amylase của nước bọt thuỷ phân tinh bột chín thành đường maltose. Sau đó, 1 phần maltose được chuyển thành glucose.

* Vai trò bảo vệ:

- Nước bọt thấm ướt niêm mạc miệng giúp cho miệng khỏi khô, dễ nuốt, dễ phát âm và bảo vệ niêm mạc miệng.
- Nước bọt sát trùng niêm mạc miệng nhờ men khử trùng lysozym.
- Nước bọt trung hoà 1 số chất toan, kiềm và chất kích thích mạnh như cay, chua, đắng.v.v., do đó góp phần bảo vệ niêm mạc miệng.

- Nước bọt còn bài tiết khi 1 số chất lạ từ ngoài xâm nhập vào cơ thể như: kim loại nặng, virus dại...

2.3. Điều hoà bài tiết nước bọt

Khi ta nhai thức ăn nước bọt được tự động bài tiết nhờ phản xạ không điều kiện.

Nước bọt còn được bài tiết nhờ phản xạ có điều kiện do các kích thích thường xuyên trong bữa ăn như: nhìn thấy thức ăn, ngửi mùi thức ăn hoặc nghĩ tới những thức ăn ưa thích. Các phản xạ trên thông qua dây thần kinh phó giao cảm, vì vậy khi dùng thuốc huỷ phó giao cảm thì giảm tiết nước bọt gây khô miệng.

3. Hoạt động hấp thu ở miệng

Ở miệng thức ăn chưa được tiêu hoá nhiều nên chưa có hiện tượng hấp thu thức ăn. Tuy nhiên niêm mạc miệng có khả năng hấp thu 1 số thuốc.

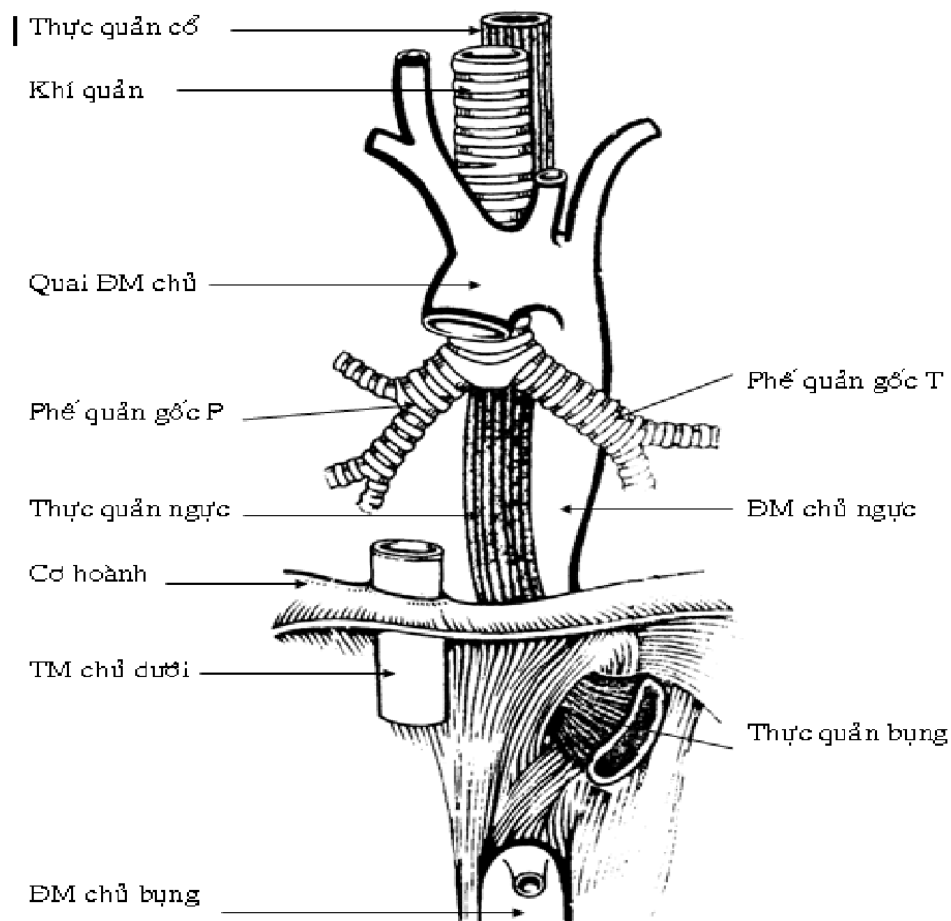
Kết quả tiêu hoá ở miệng: dưới tác dụng của động tác nhai và nước bọt, thức ăn được nghiền xé thành các mảnh nhỏ, thấm ướt, mềm và trơn. Một phần rất nhỏ tinh bột chín được phân giải thành đường maltose. Do đó nhai tinh bột lâu sẽ có vị ngọt. Tuy nhiên thời gian thức ăn lưu ở miệng chỉ 15 giây nên sự biến đổi trên không đáng kể. Ở miệng, các chất protid và lipid hoàn toàn chưa được phân giải.

VI. THỰC QUẢN

Thực quản là một ống cơ trơn, chuyển thức ăn từ yết hầu đến dạ dày.

1. Hình dạng ngoài:

Thực quản dài khoảng 25 cm, đường kính khoảng 2,5 cm; đi từ sụn nhẫn đến lỗ tâm vị và nằm hơi lệch về phía trái cột sống. Thực quản được chia thành 3 đoạn theo vùng mà nó đi qua.



THỰC QUẢN

- Thực quản cổ: từ ngang sụn nhẫn đến bờ trên cán xương ức.
- Thực quản ngực: từ ngang bờ trên cán xương ức đến lỗ thực quản của cơ hoành.
- Thực quản bụng: từ lỗ thực quản của cơ hoành đến tâm vị, nơi nối với dạ dày.

Thực quản có 4 chỗ hẹp:

- Nơi thực quản nối với yết hầu
- Nơi thực quản tiếp xúc với quai động mạch chủ.
- Nơi thực quản tiếp xúc với phế quản trái.
- Nơi thực quản xuyên qua cơ hoành.

2. Liên quan:

* Thực quản cổ:

- Phía trước có khí quản, thần kinh hồi thanh quản.
- Phía sau là các đốt sống C6 - N2.
- Phía ngoài: có tuyến giáp, bó mạch thần kinh cổ. Phía trái có thêm ống ngực.

* Thực quản ngực: đoạn này có thần kinh X phải và trái đi kèm.

- Phía trước có khí quản, ngã ba phế quản, phế quản trái và tâm nhĩ trái.
- Phía sau có các đốt sống N2 - N10, động mạch chủ ngực.
- Phía trái có phổi và màng phổi trái, ống ngực.

* Thực quản bụng: chỉ dài 2 cm và đi cùng với thần kinh X phải và trái xuyên qua cơ hoành vào ổ bụng.

- Phía trước: có thùy gan trái, ở mặt này thực quản có phúc mạc che.
- Phía sau: có trụ trái cơ hoành, ở mặt này thực quản không có phúc mạc che.

3. Cấu tạo - huyết quản và thần kinh:

* Cấu tạo của thực quản: có 3 lớp từ trong ra ngoài.

- Lớp niêm mạc, có nhiều tuyến thực quản.
- Lớp dưới niêm mạc.
- Lớp cơ: cơ vòng ở trong, cơ dọc ở ngoài.

* Huyết quản:

- Các động mạch đến thực quản đều là nhánh nhỏ phát sinh từ động mạch chủ ngực.
- Tĩnh mạch thực quản chảy vào tĩnh mạch chủ dưới hoặc vào tĩnh mạch vành vị của dạ dày (thuộc hệ tĩnh mạch cửa) và là nơi thông nối giữa 2 hệ tĩnh mạch cửa-chủ.

* Thần kinh :

- Thần kinh X phải và trái cho các nhánh đối giao cảm.
- Các hạch giao cảm cổ, ngực cho các nhánh giao cảm.

VII. DẠ DÀY

Dạ dày là một túi phình của ống tiêu hoá, nhận thức ăn từ thực quản xuống.

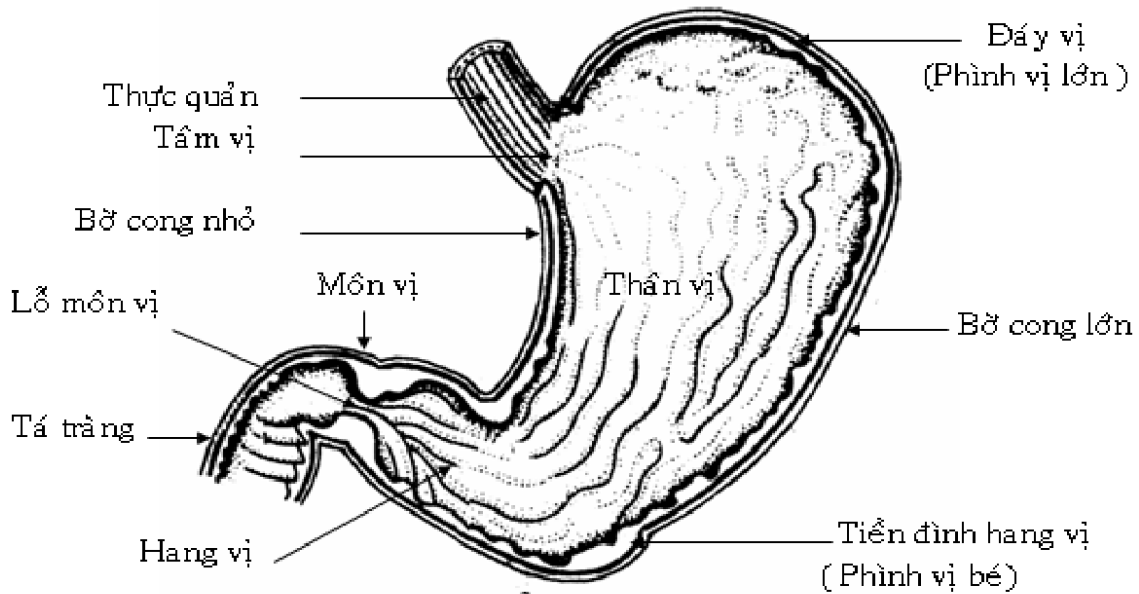
1. Hình thể ngoài:

Hình dạng dạ dày thay đổi tùy theo tuổi, tư thế và lượng thức ăn chứa bên trong.

Nhìn chung, dạ dày có hình chữ J, kích thước 25 x 12 cm dung tích 1 - 2 lít và gồm các phần:

- * Hai mặt: là mặt trước và mặt sau.
- * Hai bờ: bờ cong lớn bên trái, bờ cong nhỏ bên phải.
- * Hai lỗ thông: lỗ tâm vị ở trên thông với thực quản, lỗ môn vị ở dưới thông với tá tràng.
- * Hai phần:
 - Phần đứng: là thân vị, nơi cao nhất có hình vòm gọi là đáy vị hay phình vị lớn, thường chứa hơi.

- Phần nằm ngang: là hang vị. Nơi nối giữa hang vị và thân vị thường phình to và gọi là tiền đình hang vị (phình vị bé). Phần hang vị thu nhỏ lại để nối với tá tràng gọi là môn vị.



HÌNH THỂ DẠ DÀY

2. Cấu tạo :

Từ trong ra ngoài có 4 lớp:

- Lớp niêm mạc: xếp thành nhiều nếp. Niêm mạc dạ dày có các tuyến vị tiết ra dịch vị để tiêu hoá thức ăn.
- Lớp dưới niêm mạc có nhiều huyết quản và thần kinh.
- Lớp cơ: gồm 3 lớp (cơ dọc ở ngoài, cơ vòng ở giữa và cơ chéo ở trong). Ở lỗ môn vị lớp cơ dày lên tạo thành cơ vòng môn vị.
- Thanh mạc: che phủ 2 mặt dạ dày, nối tiếp với mạc nối nhỏ ở bờ cong nhỏ dạ dày và nối tiếp với mạc nối lớn ở bờ cong lớn dạ dày.

3. Huyết quản và thần kinh:

* Động mạch nuôi dạ dày: là các nhánh của thân động mạch tạng, hợp thành 2 vòng động mạch đi dọc theo 2 bờ cong của dạ dày và thông nối với nhau.

- Vòng động mạch bờ cong lớn gồm động mạch vị - mạc nối trái (nhánh của động mạch lách) nối với động mạch vị mạc nối phải (nhánh của động mạch vị tá).
- Vòng động mạch bờ cong nhỏ gồm động mạch vị trái (nhánh của thân động mạch tạng) nối với động mạch vị phải (nhánh của động mạch gan chung).
- Ngoài ra vùng đáy vị còn có nhiều động mạch đáy vị nhỏ khác nữa.

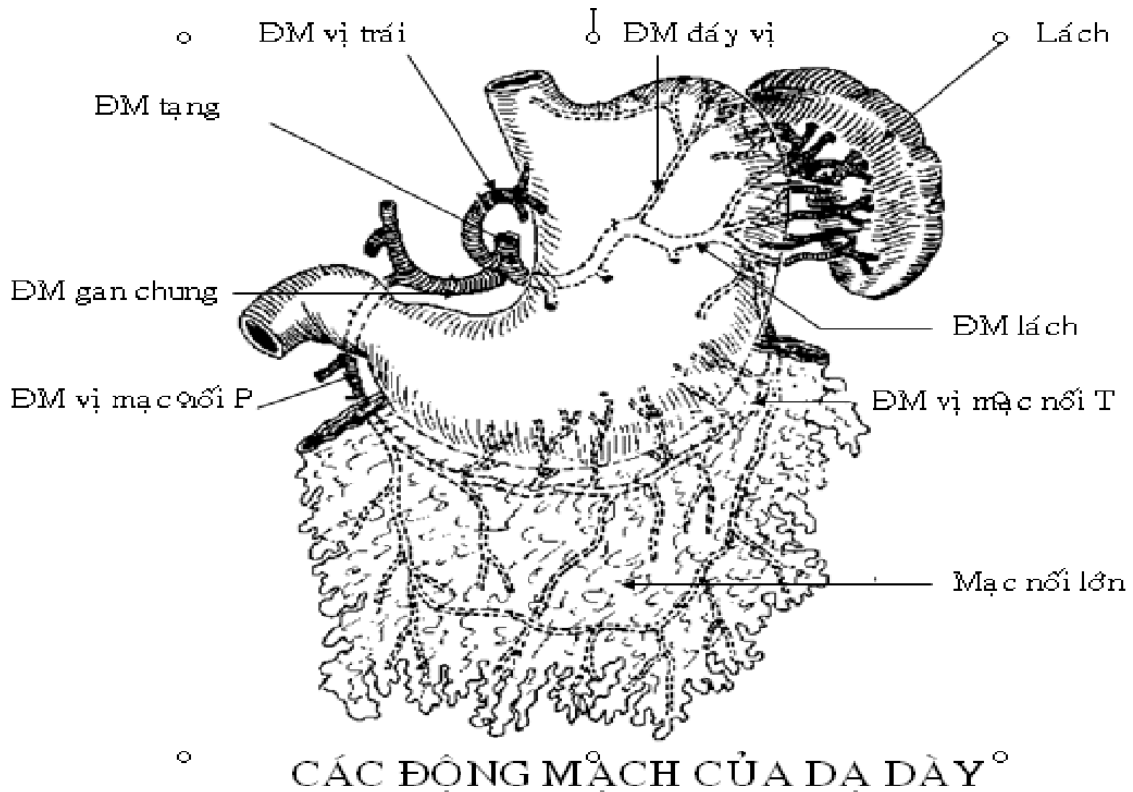
* Tĩnh mạch của dạ dày: có tên và phân bố như động mạch, nhưng tất cả chảy về tĩnh mạch cửa.

* Thần kinh: các nhánh đối giao cảm phát xuất từ thần kinh X phải và trái, các nhánh giao cảm phát xuất từ mạng thần kinh thái dương.

4. Liên quan: Dạ dày nằm trong một khoảng được giới hạn như sau:

- Phía trên là cơ hoành.
- Phía dưới là mạc treo đại tràng ngang.
- Bên phải là mạc nối nhỏ và cuống gan.
- Bên trái có cơ hoành, dây chằng vị-lách, mạc nối lớn.

- Mặt sau có túi mạc nối, cơ hoành, thận trái, tụy và lách.



VIII. TIÊU HÓA Ở DẠ DÀY

Dạ dày là 1 túi chứa thức ăn. Thức ăn từ thực quản qua tâm vị xuống dạ dày được lưu lại đây 1 thời gian. Tại đây thức ăn được nhào trộn với dịch vị, 1 số chất trong thức ăn được phân giải bước đầu. Cuối cùng các chất thức ăn biến thành 1 thứ bột nhão quánh gọi là vị trấp và được tổng qua môn vị từng đợt xuống tá tràng.

1. Hoạt động cơ học của dạ dày

1.1. Đóng mở tâm vị

Bình thường tâm vị khép lại. Khi viên nuốt từ thực quản dồn xuống sát tâm vị làm áp lực ở đây cao hơn ở dạ dày, tâm vị mở và viên nuốt rơi xuống dạ dày. Khi mới xuống dạ dày, viên nuốt kiềm hơn dịch vị rất nhiều nên kích thích đóng tâm vị. Nhờ cơ chế này mà các chất từ dạ dày không bị trào ngược lên thực quản. Khi dạ dày tăng toan (như viêm loét dạ dày) sẽ làm tâm vị mở là nguyên nhân gây ợ hơi, ợ chua.

1.2. Nhu động của dạ dày

Trong khoảng 15 - 30 phút sau khi ăn, ở dạ dày chỉ có những chu kỳ co bóp nhẹ nhàng, có tính chất trương lực, mỗi chu kỳ kéo dài 20 - 60 giây. Co bóp này chỉ làm cho lớp thức ăn sát vào thành dạ dày được trộn với dịch vị.

Sau đó các sóng nhu động tăng lên từng đợt, xuất phát từ vùng đáy vị, lan theo hai bờ cong xuống vùng hang vị. Các sóng nhu động này làm thức ăn được chuyển theo 2 thành dạ dày xuống vùng hang vị. Nhưng do môn vị còn đóng kín nên thức ăn lại quay ngược trở lên phía trên. Cứ như vậy thức ăn được trộn với dịch vị, trở thành khối nhuyễn gọi là vị trấp.

2.1. Thành phần của dịch vị

Dịch vị có các thành phần chính sau:

- Các men tiêu hoá protid và lipid (dịch vị không có men tiêu hoá glucid).
- Chất nhầy.
- Yếu tố nội tại.

- Một số hormon như: gastrin, histamin.
- Các muối Na^+ , K^+ , Ca^{++} , Cl^- ,... nhưng quan trọng nhất trong các chất này là HCl và bicarbonat.

2.2. Tác dụng của dịch vị

* Tác dụng của các men tiêu hoá:

- Pepsin: là men tiêu hoá protein, được tiết ra ở dạng tiền men chưa hoạt động là pepsinogen. Trong môi trường acid của dạ dày pH < 4 thì pepsinogen được chuyển thành pepsin hoạt động (môi trường acid ở dạ dày do HCl quyết định). Pepsin có tác dụng thủy phân protein của thức ăn thành các chuỗi polypeptid. Pepsin chỉ tiêu hoá được 10-20% protein của thức ăn. Khi pH môi trường >5 men Pepsin không hoạt động được. Trong đa số trường hợp viêm, loét dạ dày-tá tràng sự bài tiết men pepsin tăng lên.

- Lipase: phân giải lipid đã nhũ tương hoá của thức ăn (lipid của trứng, sữa) thành acid béo và monoglycerid. Tuy nhiên ở dạ dày men này hoạt động yếu nên chỉ 1 phần rất nhỏ lipid bị phân giải ở dạ dày.

- Men đông sữa: có tác dụng biến 1 loại protein của sữa là caseinogen thành 2 phân tử casein, sau đó chất này kết hợp với canxi tạo thành caseinat canxi (đông đặc như váng sữa) rồi chuyển xuống ruột phân giải tiếp.

Trong dịch vị không có men tiêu hoá glucid.

* Tác dụng của HCl trong dịch vị:

- Tạo môi trường acid cho sự hoạt hoá pepsinogen thành pepsin.
- Làm trương protein, phá vỡ mô liên kết trong các thớ thịt tạo điều kiện cho pepsin và các men khác ngấm vào để phân giải chúng.
- Sát khuẩn, chống các vi khuẩn lên men thối ở dạ dày.
- Kích thích nhu động dạ dày, tham gia vào cơ chế đóng tâm vị, đóng-mở môn vị.
- Phá vỡ cấu trúc cellulose của thực vật non.
- Tham gia vào cơ chế điều hoà bài tiết dịch vị, dịch tụy, dịch mật, dịch ruột.

* Tác dụng của chất nhầy và bicarbonat:

Chất nhầy ở dạ dày có 2 loại:

- Chất nhầy hoà tan (mucin): có tác dụng trung hoà 1 phần HCl và pepsin trong lòng dạ dày.

- Chất nhầy không hoà tan (mucus): cùng với bicarbonat tạo thành 1 lớp màng dày khoảng 1- 1,5 mm phủ toàn bộ niêm mạc dạ dày - hành tá tràng. Đây là 1 thành phần quan trọng của hàng rào bảo vệ niêm mạc dạ dày. Lớp màng nhầy không hoà tan này có độ dai, kiềm và khả năng trung hoà, ngăn chặn sự khuếch tán ngược của ion H^+ , do đó nó có tác dụng bảo vệ niêm mạc dạ dày khỏi sự phá huỷ của HCl và pepsin.

HCl và pepsin được gọi là "yếu tố phá huỷ" (hay "yếu tố gây loét"), còn chất nhầy và bicarbonat được gọi là "yếu tố bảo vệ". Bình thường sự bài tiết chất nhầy - bicarbonat và HCl-pepsin tương đương nhau nên niêm mạc dạ dày bình thường. Khi có 1 nguyên nhân nào đó làm giảm các yếu tố bảo vệ hoặc tăng tiết các yếu tố phá huỷ thì niêm mạc dạ dày sẽ bị HCl và pepsin tác động dẫn đến viêm loét.

Gần đây các nhà khoa học phát hiện ra xoắn khuẩn *Helicobacter pylori* (HP) khu trú ở niêm mạc dạ dày, chúng phá huỷ lớp chất nhầy - bicarbonat không hoà tan, mở đường cho HCl - pepsin tác động và phá huỷ niêm mạc dạ dày, hành tá tràng dẫn đến viêm loét.

* Vai trò của yếu tố nội tại (yếu tố Castle):

Yếu tố nội do tế bào bì vùng đáy vị bài tiết. Yếu tố nội có vai trò quan trọng trong hấp thu vitamin B₁₂ ở hồi tràng: nó gắn với vitamin B₁₂ tạo thành phức hợp "yếu tố nội tại - vitamin B₁₂". Phức hợp này gắn với thụ cảm thể đặc hiệu ở màng tế bào niêm mạc hồi tràng và vitamin B₁₂ được hấp thu (80% vitamin B₁₂ được hấp thu theo cơ chế này).

Khi viêm niêm mạc dạ dày đặc biệt là khi bị viêm teo niêm mạc vùng đáy vị sẽ gây thiếu yếu tố nội, vì vậy cơ thể bị thiếu vitamin B₁₂ gây ra bệnh thiếu máu ác tính (bệnh Biermer).

2.3. Điều hoà bài tiết dịch vị

Ngoài lúc tiêu hoá dịch vị được bài tiết 1 lượng nhỏ gọi là dịch vị cơ sở. Dịch vị cơ sở chủ yếu có bicarbonat, hầu như không có HCl và pepsin.

Khi ăn: dịch vị sẽ tăng cường bài tiết do cơ chế phản xạ thần kinh và thể dịch thông qua dây thần kinh X và các chất hoá học.

* Cơ chế thần kinh: cơ chế thần kinh điều hoà bài tiết dịch vị thông qua dây thần kinh X. Khi dây thần kinh X bị kích thích sẽ gây tăng tiết dịch vị. Ngược lại, khi cắt bỏ dây thần kinh X hoặc dùng thuốc ức chế dây thần kinh X (như atropin) thì sẽ làm giảm bài tiết dịch vị. Dây X bị kích thích bởi các phản xạ không điều kiện được phát động do các kích thích vào niêm mạc miệng và các phản xạ có điều kiện được phát động bởi các kích thích xuất hiện vào khi ăn như: màu sắc, mùi vị thức ăn...

* Cơ chế thể dịch: cơ chế thể dịch điều hoà bài tiết dịch vị thông qua các chất hoá học (đó là các hormon).

- Gastrin: do các tế bào niêm mạc hang vị dạ dày bài tiết, nó kích thích trực tiếp tế bào bì gây tăng tiết HCl và pepsin.

- Histamin: niêm mạc dạ dày liên tục bài tiết 1 lượng nhỏ histamin. Histamin cũng làm tăng tiết HCl.

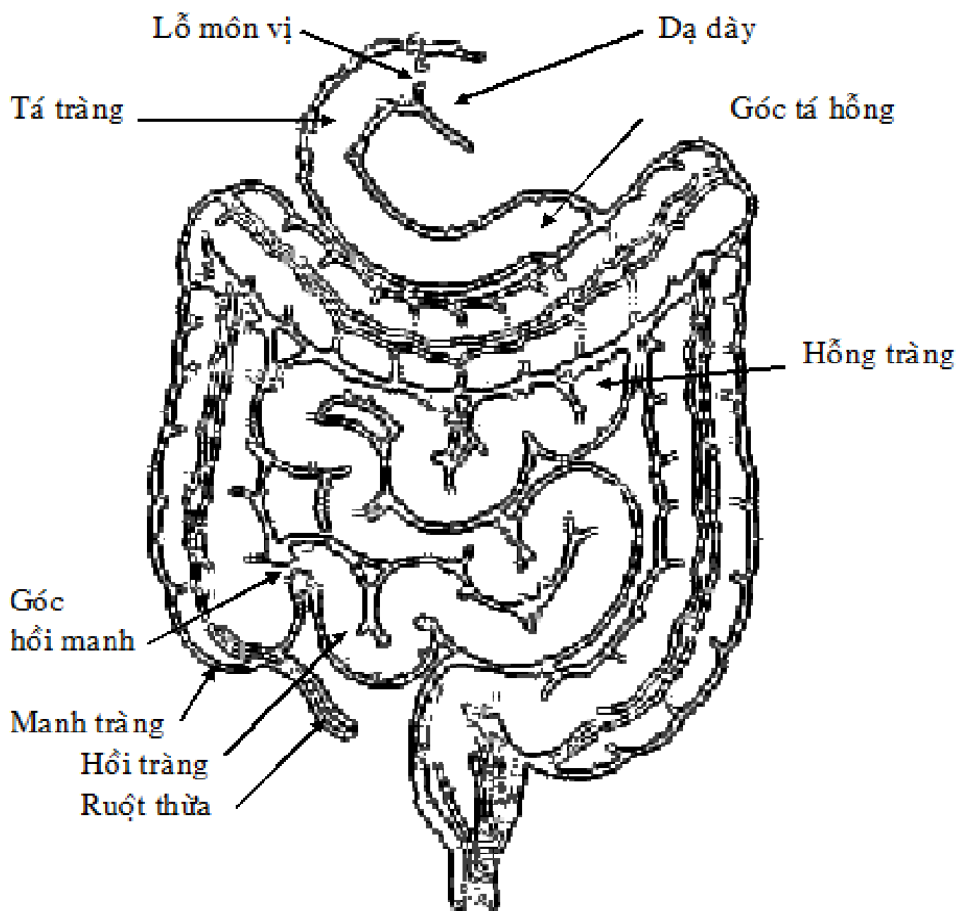
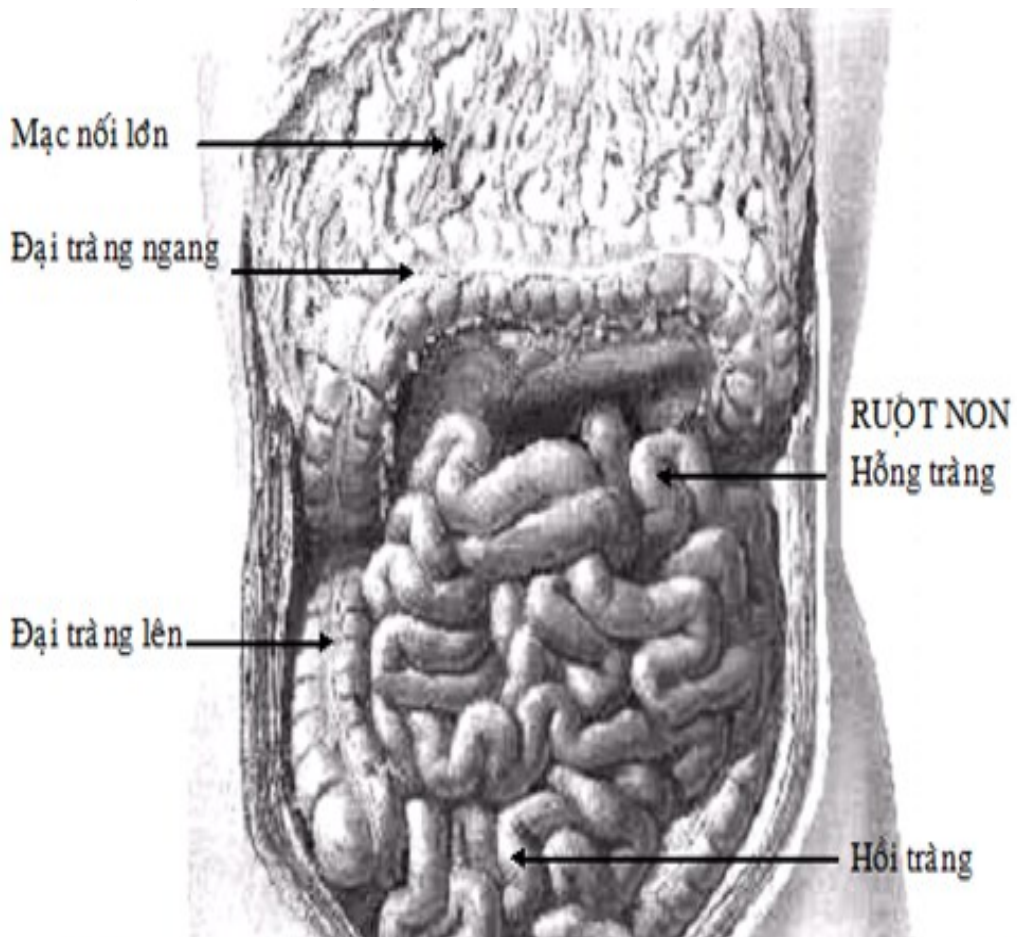
- Hormon tuyến vỏ thượng thận (đặc biệt là nhóm glucocorticoid hay cortisol): kích thích bài tiết dịch vị mạnh (cả HCl và pepsin) đồng thời làm giảm tiết chất nhầy. Do đó trong trạng thái stress hormon này được tăng cường bài tiết, làm tăng tiết dịch vị kéo dài gây viêm loét dạ dày tá tràng. Nếu dùng cortisol ở bệnh nhân viêm loét dạ dày tá tràng có thể gây xuất huyết tiêu hoá. Vì vậy không được dùng cortisol cho bệnh nhân viêm loét dạ dày tá tràng.

3. Hoạt động hấp thu của dạ dày

Khả năng hấp thu của dạ dày rất yếu vì niêm mạc dạ dày không có nhung mao và thức ăn ở dạ dày chưa được phân giải nhiều. Chỉ có 1 số chất hoà tan cao trong lipid như rượu hoặc 1 số thuốc như aspirin mới được hấp thu ở dạ dày.

Kết quả tiêu hoá ở dạ dày: nhờ hoạt động cơ học và hoá học ở dạ dày thức ăn biến thành chất gọi là vị trấp, trong đó 1 phần protein và lipid được phân giải. Dịch vị không có men tiêu hoá glucid nhưng 1 phần tinh bột chín được phân cắt dưới tác dụng của men amylase nước bọt. Nói chung phần lớn hoá ở ruột non, thức ăn ở dạ dày chỉ được xử lý về mặt cơ học để chuẩn bị cho quá trình tiêu hóa.

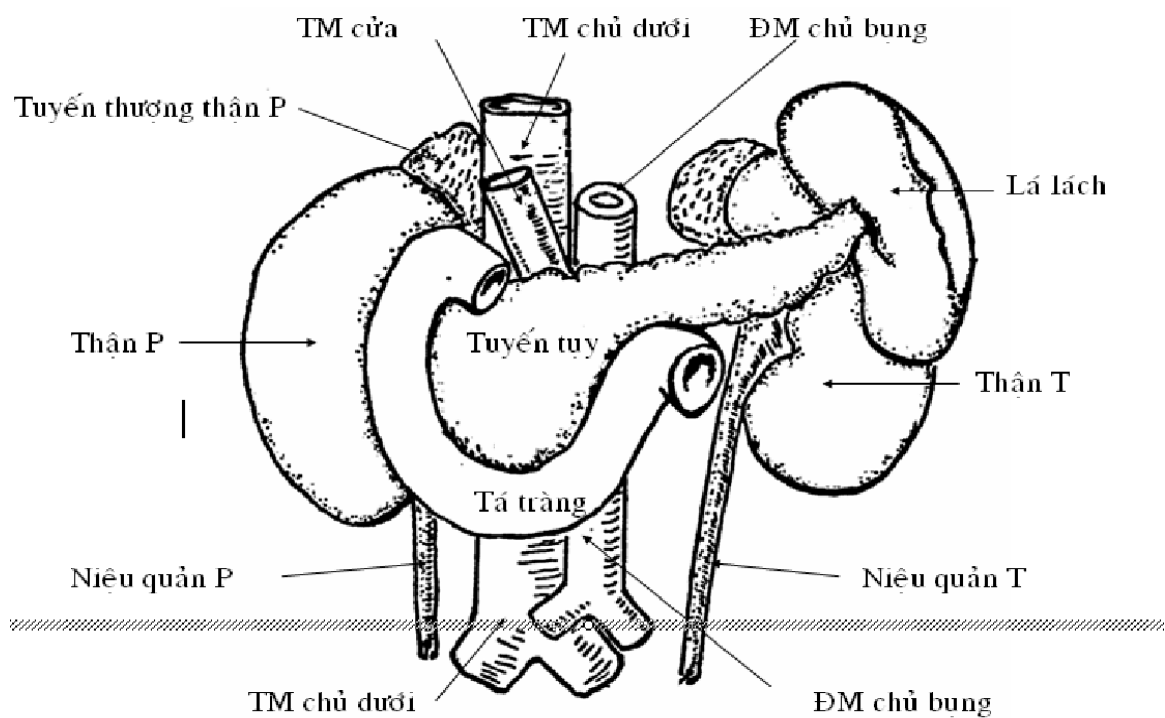
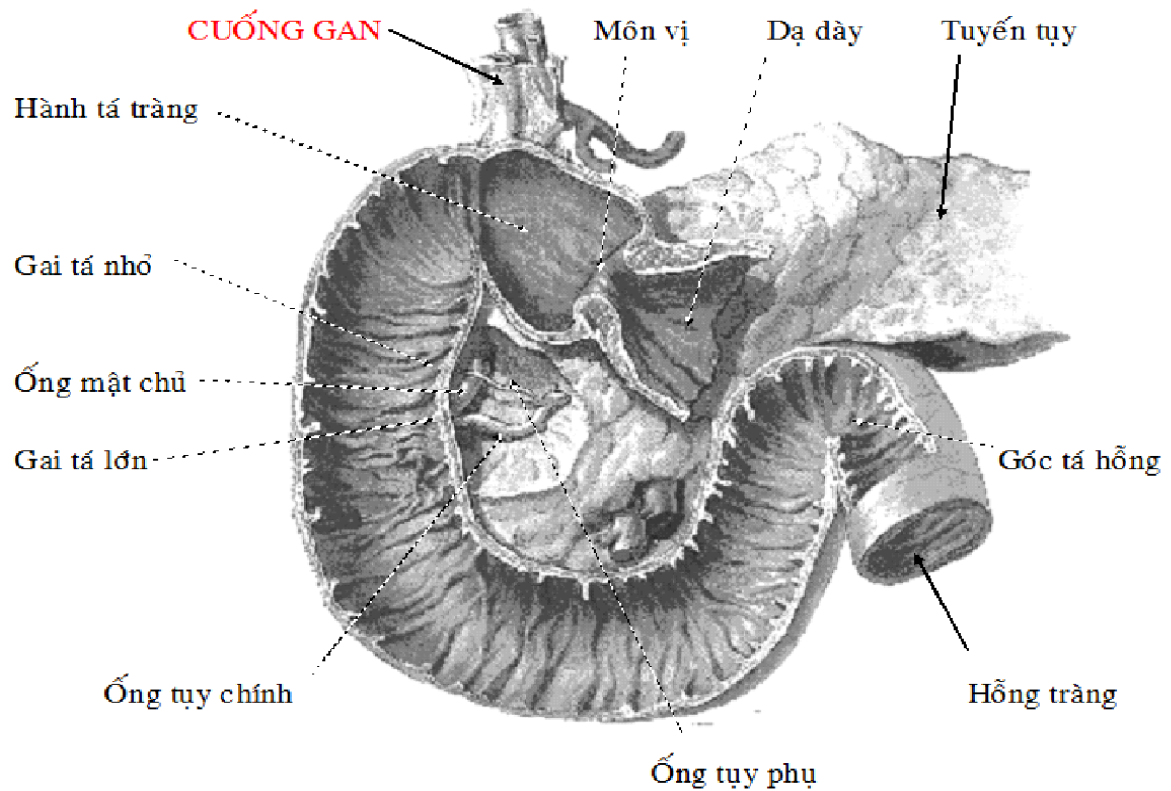
IX. RUỘT NON (TIỂU TRÀNG)



RUỘT NON : VỊ TRÍ VÀ PHÂN ĐOẠN

Ruột non là phần ống tiêu hoá nối dạ dày với ruột già, có chức năng chủ yếu là hấp thu. Ruột non được chia thành 3 đoạn là tá tràng (ruột tá), hồng tràng (không tràng, ruột không, ruột hồng, ruột chay) và hồi tràng (ruột hồi).

1. Tá tràng: là đoạn đầu của ruột non, dài 25 cm, đường kính 1,5cm.



LIÊN QUAN CỦA TÁ TRÀNG VÀ TUYẾN TỤY

* Hình thể ngoài: ruột tá uốn thành hình chữ C hay V, được chia thành 4 đoạn:

- Đoạn trên (D1) nằm ngang và hơi đi lên phía phải, và tương đối di động.
- Đoạn dưới (D2) chạy từ trên xuống dọc theo phía phải đốt sống thắt lưng 1 - 3.
- Đoạn dưới (D3) nằm vắt ngang cột sống từ phải sang trái.
- Đoạn lên (D4) hướng lên trên và nối với hồng tràng ở góc tá hồng (góc Treitz).

Nơi đối hướng của các đoạn tá tràng tạo nên các góc trên (D1-D2), góc dưới (D2-D3), góc giữa (D3-D4) và góc tá hồng (D4 - hồng tràng)

* Liên hệ:

- Liên hệ với phúc mạc: đoạn D1 được phúc mạc bao quanh và nằm trong ổ bụng. Các đoạn còn lại đều nằm sau phúc mạc và được cố định vào thành bụng sau.

- Trong bề lõm của ruột tá có đầu tụy tạng liên hệ rất chặt.

- Mặt trước tá tràng lần lượt từ trên xuống có gan, lỗ túi mạc nối, mạc treo đại tràng ngang, rễ mạc treo tràng trên và huyết quản mạc treo tràng trên, các quai ruột non.

- Mặt sau ruột tá từ phải qua trái có: thận và tuyến thượng thận phải, tĩnh mạch chủ dưới và động mạch chủ bụng, thận và cuống thận trái.

* Hình thể trong và cấu tạo: từ trong ra ngoài, ruột tá có 4 lớp:

- Lớp niêm mạc: tạo thành các nếp van ruột, trên mặt có rất nhiều lông ruột (mao trạng ruột) và các lỗ của tuyến ruột. Về phía môn vị, đoạn D1 mở rộng tạo thành hành tá tràng. Ở đoạn xuống có 2 núm ruột tá (gai tá): gai tá nhỏ ở trên là nơi chảy ra của ống tụy phụ, gai tá lớn ở dưới là nơi chảy ra của ống tụy chính và ống mật chủ.

- Lớp dưới niêm mạc: có nhiều huyết quản và thần kinh.

- Lớp cơ: các cơ vòng ở bên trong, các cơ dọc ở bên ngoài.

- Lớp thanh mạc: che phủ đoạn D1, còn các đoạn khác chỉ được che phủ ở mặt trước.

* Huyết quản và thần kinh: mạch máu đến tá tràng cũng cấp máu cho cả tụy tạng.

- Động mạch đến tá tràng có động mạch tá tụy phải trên, tá tụy phải dưới (nhánh của động mạch gan chung) và động mạch tá tụy trái (nhánh của ĐM mạc treo tràng trên).

- Tĩnh mạch tá tụy phải trên chảy vào tĩnh mạch mạc treo tràng trên.

- Thần kinh: các nhánh giao cảm và đối giao cảm đến tụy xuất phát từ mạng thần kinh thái dương và mạng thần kinh mạc treo tràng trên.

2. Ruột hồng và ruột hồi:

Là hai đoạn ruột non nối tiếp nhau, khá di động, đi từ góc tá hồng đến góc hồi manh.

* Hình thể:

- Chiều dài chung của hai đoạn ruột này khoảng 6,5m; đường kính giảm dần từ 3-2 cm. Thông thường không thấy rõ giới hạn phân chia giữa ruột hồng và ruột hồi, trừ khi có túi Meckel hoặc lấy điểm mốc là nhánh cuối của động mạch mạc treo tràng trên. Trung bình ruột hồi dài khoảng 80 cm.

- Trong xoang bụng, ruột hồng - hồi xếp thành các quai ruột nằm sát nhau và được treo vào thành bụng sau bởi mạc treo tràng trên.

- Mạc treo tràng trên có một bờ gắn vào thành bụng sau gọi là rễ và có một bờ gắn vào ruột hồng - hồi. Rễ mạc treo tràng trên đi từ góc tá hồng đến góc hồi manh theo hình chữ S. Trong mạc treo tràng trên có động mạch, tĩnh mạch mạc treo tràng trên, thần kinh và bạch huyết.

* Liên quan:

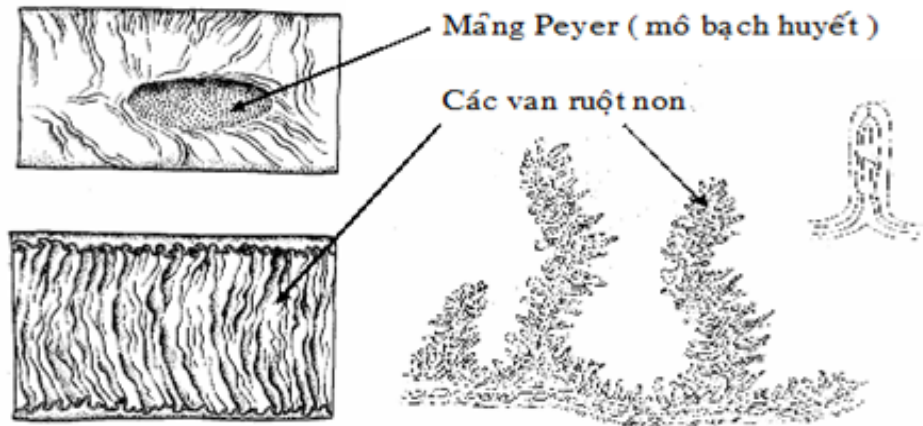
Ruột non nằm hoàn toàn ở ngăn dưới mạc treo đại tràng ngang, liên hệ với:

- Mặt trước là thành bụng trước, mạc nối lớn.

- Mặt sau là các tạng sau phúc mạc, thành bụng sau.

- Mặt trên là mạc treo đại tràng ngang và đại tràng ngang.

- Mặt dưới là các tạng trong chậu (bàng quang, cơ quan sinh dục trong, trực tràng).
- Bên phải có cơ thành ngoài bụng và đại tràng lên.
- Bên trái có thành ngoài bụng, đại tràng xuống và đại tràng chậu (đại tràng sigma).



*** Cấu tạo:**

Hỗng tràng và hồi tràng có 4 lớp từ trong ra ngoài.

- Lớp niêm mạc xếp nếp tạo nên các van ruột. Trên mặt các van phủ đầy các lông ruột và các lỗ tuyến ruột. Trong lớp niêm mạc có nhiều nang bạch huyết (mảng Peyer).
- Lớp dưới niêm mạc có nhiều huyết quản và thần kinh.
- Lớp cơ: cơ vòng ở trong, cơ dọc ở ngoài.
- Lớp thanh mạc: bao phủ ngoài cùng và nối tiếp với mạc treo ruột.

Mạc treo tràng trên được cấu tạo bởi:

- 2 mặt là 2 lớp phúc mạc.
- Giữa 2 lớp phúc mạc là huyết quản nuôi ruột, bạch huyết, thần kinh, mỡ.

*** Huyết quản và thần kinh.**

- Động mạch: các động mạch ruột non phát xuất từ động mạch mạc treo tràng trên. Trước khi đến ruột, các động mạch ruột non lại chia thành nhiều nhánh và thông nối với nhau nhiều lần để tạo thành nhiều cung động mạch. Từ các cung động mạch cuối cùng phát sinh ra các động mạch thẳng chạy đến ruột thì chia thành 2 nhánh cho 2 mặt của ruột. Các động mạch thẳng không thông nối với nhau.

- Tĩnh mạch: phân bố tương tự động mạch, máu từ tĩnh mạch mạc treo tràng trên chảy về tĩnh mạch cửa .

- Thần kinh: ở trong thành ruột non có 2 mạng lưới thần kinh là mạng thần kinh dưới niêm mạc Meissner và mạng thần kinh Auerbach. Hai mạng TK này tự điều khiển các hoạt động của ruột. Các nhánh thần kinh giao cảm và đối giao cảm đến ruột từ mạng thần kinh thái dương và mạng thần kinh mạc treo tràng trên.

X. RUỘT GIÀ (ĐẠI TRÀNG, KẾT TRÀNG)

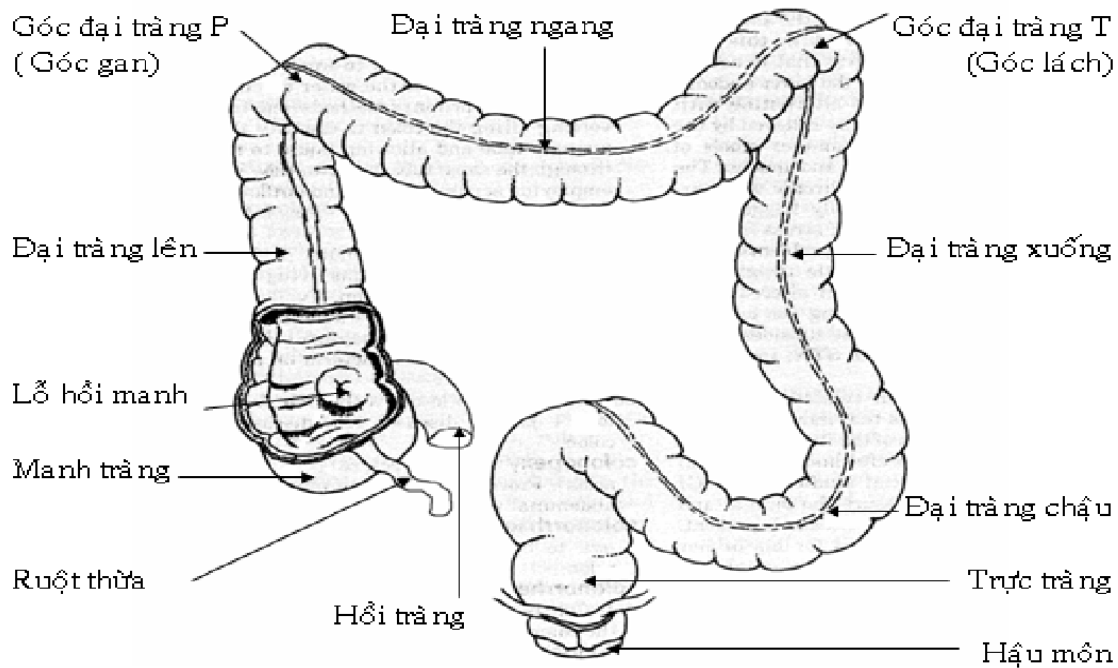
Là phần cuối cùng của ống tiêu hóa, nối với hồi tràng và tận cùng ở hậu môn.

1. Hình dạng ngoài:

Đại tràng xếp như một khung hình chữ U ngược bao quanh ruột non, dài 1,4 - 1,8m. Đại tràng có độ lớn thay đổi tùy từng đoạn nhưng đường kính thường lớn hơn 3cm. Các đoạn đại tràng đều có chung các đặc điểm sau:

- Có 3 dải cơ dọc, gọi là sán đại tràng, bắt đầu từ gốc ruột thừa chạy dọc theo chiều dài đại tràng cho đến trực tràng thì mở rộng thành lớp cơ dọc.
- Các bóng đại tràng: là các túi phình kích thước không đều, phân cách nhau bằng các nếp ngang.

- Các bờm mạc nối: là mô mỡ, bám theo các dải cơ dọc.
- * Các đoạn đại tràng.
 - Manh tràng và ruột thừa: là đoạn đầu của đại tràng. Manh tràng nối hồi tràng với đại tràng lên.
 - Đại tràng lên: từ manh tràng đi lên và nối với đại tràng ngang ở góc gan.
 - Đại tràng ngang: đi theo hướng nằm ngang, từ góc gan đến góc lách.
 - Đại tràng xuống: đi từ góc lách xuống và nối với đại tràng chậu.
 - Đại tràng chậu: nối đại tràng xuống với trực tràng.
 - Trực tràng: là đoạn cuối của đại tràng, tận cùng ở hậu môn.



ĐẠI TRÀNG : HÌNH THỂ VÀ PHÂN ĐOẠN

Đại tràng có 2 nơi gấp khúc là góc gan (góc đại tràng phải) và góc lách (góc đại tràng trái).

* Hình thể trong và cấu tạo:

- Hình thể trong: bên trong đại tràng có các túi đại tràng, mào ruột (nếp bán nguyệt) và các nếp dọc tron nhãn, tương ứng ở phía ngoài lần lượt với các bóng đại tràng, các nếp ngang và các dải sán đại tràng.

- Ruột già được cấu tạo bởi 4 lớp: lớp niêm mạc, lớp dưới niêm mạc, lớp cơ và lớp thanh mạc. Lớp niêm mạc có nhiều mô bạch huyết và tuyến tiết chất nhầy. Lớp cơ vòng của đại tràng thì mỏng, còn lớp cơ dọc thì không hoàn toàn và chỉ tạo nên các dải sán đại tràng. Lớp thanh mạc có thể bao bọc một phần hay toàn bộ đại tràng tùy theo đoạn.

* Huyết quản của đại tràng: động mạch nuôi đại tràng xuất phát từ 4 nguồn gốc:

- Động mạch mạc treo tràng trên có 3 nhánh: động mạch hồi - đại tràng cho manh tràng và ruột thừa, động mạch đại tràng phải cho đại tràng lên, động mạch đại tràng giữa cho đại tràng ngang.

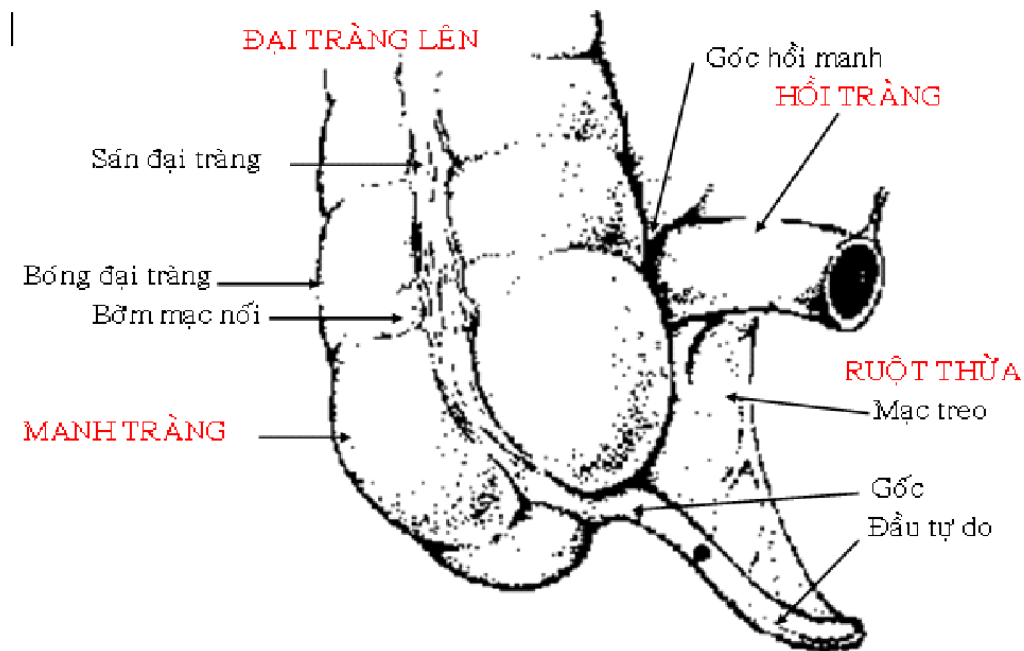
- Động mạch mạc treo tràng dưới cho 3 nhánh: động mạch đại tràng trái cho đại tràng xuống, động mạch đại tràng chậu (sigma) cho đại tràng chậu và động mạch trực tràng trên cho trực tràng.

- Động mạch hông trong cho động mạch trực tràng giữa đến trực tràng.

- Động mạch then trong cho động mạch trực tràng dưới đến trực tràng và ống hậu môn.

2. Manh tràng (ruột tịt) và ruột thừa (trùng tràng).

Manh tràng là đoạn ruột hình túi, nằm phía dưới góc hồi manh, dài 4 - 6 cm và có ruột thừa giống hình một con giun bám vào mặt sau trong của manh tràng.



MANH TRÀNG VÀ RUỘT THỪA

* Hình thể ngoài:

Manh tràng có các đặc điểm:

- Có 3 dải sán đại tràng hội tụ ở góc ruột thừa.
 - Không có bờm mỡ.
 - Có hồi tràng và ruột thừa mở vào trong manh tràng bằng lỗ hồi manh và lỗ ruột thừa. Riêng lỗ hồi manh có van hồi manh ngăn không cho phân đi ngược chiều.
- Ruột thừa có kích thước 8 x 0,5cm, kín một đầu, còn một đầu gắn vào manh tràng. Vị trí của ruột thừa, nhất là đầu tự do, rất thay đổi.

* Liên hệ:

Manh tràng và ruột thừa nằm trong hố hông (hố chậu) phải. Manh tràng được phúc mạc che phủ gần hoàn toàn, chỉ dính với thành bụng ở mặt sau. Ruột thừa được phúc mạc bao bọc toàn bộ và được cố định một phần vào hồi tràng và manh tràng bởi mạc treo ruột thừa. Bên trong mạc treo ruột thừa có mạch máu nuôi ruột thừa.

Liên hệ của manh tràng và ruột thừa với các cơ quan chung quanh.

- Các mặt sau, mặt ngoài, mặt trước và mặt dưới tiếp xúc hầu hết với thành bụng hoặc thành chậu phải.
- Mặt trong tiếp xúc với hồi tràng, các quai ruột non.
- Mặt trên của manh tràng thông nối với đại tràng lên.

3. Đại tràng lên

Đại tràng lên nằm dọc bên phải ổ bụng, đi từ góc hồi manh tràng lên đến góc gan, dài 12 - 15cm và liên hệ với:

- Mặt sau: không có phúc mạc che phủ, dính với thành bụng sau.
- Mặt trước và mặt ngoài liên hệ với thành bụng trước và bên.

- Mặt trong tiếp xúc với các quai ruột.

4. Đại tràng ngang

Đại tràng ngang là phần dài và di động nhất của đại tràng, đi từ góc gan đến góc lách và được cố định vào nội tạng sau phúc mạc bởi mạc treo đại tràng ngang. Mạc treo đại tràng ngang chia xoang bụng thành 2 ngăn là ngăn trên và ngăn dưới mạc treo đại tràng ngang.

Đại tràng ngang liên hệ với:

- Mặt trên và mặt trước có dạ dày và thành bụng trước.
- Mặt dưới và mặt sau là các quai ruột non.

5. Đại tràng xuống

Đại tràng xuống đi từ góc lách đến bờ chậu nhỏ, dài khoảng 14 cm và có kích thước nhỏ hơn các đoạn đại tràng khác. Đại tràng xuống chỉ còn 2 dải cơ dọc và nằm sâu ở phía trái ổ bụng hơn đại tràng lên. Đại tràng xuống liên hệ với:

- Mặt sau: không có phúc mạc che phủ, dính với thành bụng sau.
- Mặt ngoài: có rãnh bên đại tràng xuống và thành bụng bên.
- Mặt trước: thường phân cách với thành bụng trước bởi các quai ruột non.
- Mặt trong: có các quai ruột non.

6. Đại tràng chậu (đại tràng sigma)

Đại tràng chậu là đoạn di động thứ 2 của đại tràng, đi từ cửa chậu nhỏ đến đốt sống cùng 3, nối đại tràng xuống với trực tràng. Chiều dài và độ uốn cong của đại tràng chậu thay đổi tùy người, nó thường đi từ trái sang phải một đoạn trước khi đi xuống để nối với trực tràng. Đại tràng chậu được cố định vào mặt trước xương cùng bởi mạc treo đại tràng chậu và liên hệ chủ yếu với các quai ruột non, bàng quang, cơ quan sinh dục trong.

7. Trực tràng

Trực tràng là đoạn nối đại tràng chậu với ống hậu môn, dài khoảng 12cm và nằm trong chậu nhỏ.

* Hình thể:

- Nhìn ngoài, trực tràng có 2 đoạn uốn cong: đoạn trên cong lõm ra trước, đoạn dưới cong lõm ra sau và nơi gặp nhau của 2 đoạn cong là 1 góc khoảng 90°.
- Bên trong, phần dưới trực tràng mở rộng thành bầu trực tràng và có 3 nếp ngang gọi là các van trực tràng.

* Cấu tạo:

Trực tràng được cấu tạo bởi 4 lớp: niêm mạc, dưới niêm mạc, cơ và thanh mạc. Riêng lớp cơ vòng ở phần cuối trực tràng dày lên tạo thành cơ vòng trong hậu môn. Liên hệ của trực tràng với các cơ quan chung quanh là:

- Phía trước : ở nam giới có túi cùng bàng quang - trực tràng và mặt sau bàng quang. Ở nữ giới có túi cùng âm đạo-trực tràng, mặt sau tử cung và âm đạo.
- Phía sau có xương cùng - cụt, các cơ và thần kinh ở mặt trước các xương này.
- Phía ngoài có thành chậu nhỏ, các huyết quản và thần kinh trong chậu.

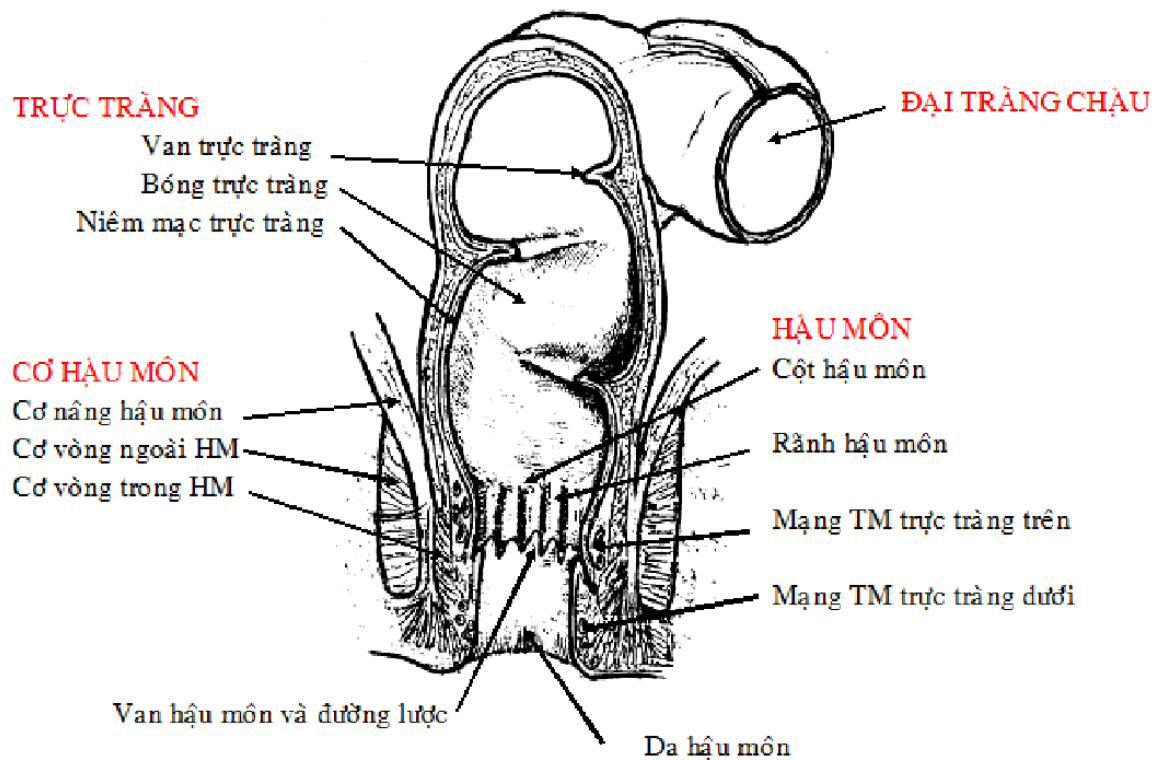
8. Ống hậu môn

- Ống hậu môn là đoạn đại tràng cuối cùng nối trực tràng với hậu môn, dài 2,5 - 4cm, chung quanh có các cơ vòng trong và cơ vòng ngoài hậu môn.

- Bên trong ống hậu môn có các cột hậu môn nằm xen kẽ với các rãnh hậu môn. Phần dưới các rãnh được các van hậu môn giới hạn lại thành các xoang hậu môn.

* Liên hệ:

- Phía trước: là nút gân trung tâm sinh môn, ở nam giới có niệu đạo, ở nữ giới có âm đạo.
 - Phía sau: có gân hậu môn - cụt.
 - Phía ngoài 2 bên là hố ngồi - trực tràng.
- * **Huyết quản và thần kinh:**
- Ống hậu môn nhận các nhánh của động mạch trực tràng dưới.
 - Các tĩnh mạch hậu môn trực tràng tạo thành mạng lưới tĩnh mạch trực tràng trên nằm dưới niêm mạc và mạng lưới tĩnh mạch trực tràng dưới nằm dưới da. Hai mạng lưới tĩnh mạch này thông nối với nhau. Máu từ các tĩnh mạch trực tràng này có thể chảy về tĩnh mạch chủ dưới hoặc chảy về hệ thống tĩnh mạch cửa và tạo nên nơi thông nối giữa hệ tĩnh mạch cửa với hệ tĩnh mạch chủ.
 - Cơ vòng trong hậu môn là cơ trơn được điều khiển bởi phản xạ từ hệ thần kinh nội tạng thuộc mạng thần kinh cùng. Cơ vòng ngoài hậu môn là cơ vận động tự ý, được điều khiển bởi thần kinh thẹn.



TRỰC TRÀNG VÀ HẬU MÔN

XI. TUYẾN TỤY (TỤY TẠNG)

Tụy tạng là một tuyến hỗn hợp, vừa ngoại tiết dịch tụy để tiêu hoá thức ăn, vừa nội tiết các kích thích tố có tác dụng trong việc chuyển hoá đường, đặc biệt là Insulin.

1. Hình thể ngoài

Tuyến tụy có hình dấu ngã, dài khoảng 16 - 20cm, nặng khoảng 70 - 80g. Tuyến có 3 mặt (là mặt trên, mặt sau, mặt trước), 3 bờ (bờ trên, bờ trước, bờ dưới) và gồm 4 phần:

- Đầu tụy: gần như hình vuông, nằm gọn trong bờ cong tá tràng. Phía trước có máu móc phân cách với cổ tụy bởi khuyết tụy.
- Cổ tụy: là phần thắt nhỏ ngang khuyết tụy.
- Thân tụy: dài, chạy chéo lên trên từ phải sang trái.

- Đuôi tụy: giống hình cái lược, nằm trong mạc nối tụy - lách và đến tận rốn lách.

2. Cấu tạo bên trong

Mô tụy mềm, có màu trắng ngà, cấu tạo gồm 2 phần:

a) Cấu tạo ngoại tiết, gồm có:

* Nhiều tuyến nang hình chùm, hợp thành các tiểu thùy và tiết ra dịch tụy.

* Các ống tụy: dịch tụy từ các tuyến nang chảy vào các ống tiểu thùy, đến ống liên tiểu thùy rồi vào các ống tụy. Có 2 ống tụy:

- Ống tụy chính (Wirsung): bắt đầu từ đuôi tụy, chạy qua thân tụy, đến cổ tụy thì hướng xuống dưới. Đến sát tá tràng, ống tụy chính kết hợp với ống mật chủ thành bầu gan tụy và mở vào đoạn 2 tá tràng nơi gai tá lớn.

- Ống tụy phụ (Santorini): là một nhánh tách khỏi ống tụy chính ở phần cổ tụy, đi phía trên ống tụy chính và đổ vào đoạn 2 tá tràng nơi gai tá nhỏ.

b) Phần nội tiết:

Gồm các đảo tụy Langerhans, các đảo này tiết ra các kích thích tố điều hoà lượng đường trong máu (Insuline, Glucagon) và đưa thẳng vào máu.

3. Liên hệ:

Tuyến tụy nằm vắt ngang cột sống thắt lưng, đi từ đoạn 2 tá tràng đến rốn lách, và là một tạng nằm sau phúc mạc. Tuyến tụy có liên hệ với các cơ quan khác như sau:

- Mặt trước: liên hệ với mặt sau dạ dày qua túi mạc nối.

- Mặt dưới: liên hệ với các quai ruột non.

- Mặt sau: từ phải qua trái có tĩnh mạch chủ dưới, động mạch chủ bụng, cột sống và thận trái.

- Bờ trên: liên hệ với thân động mạch tạng, và nhất là động mạch lách.

- Bờ trước: là nơi gắn của rễ mạc treo đại tràng ngang.

- Bờ dưới: liên hệ với đoạn 3 và 4 tá tràng, huyết quản mạc treo tràng trên.

- Đầu tụy: đóng khung trong các đoạn 1 - 3 của tá tràng.

- Đuôi tụy: nằm trong dây chằng tụy - lách và tiếp xúc với rốn lách.

4. Huyết quản và thần kinh

* Động mạch đến tụy có nhiều nhánh, phát xuất từ nhiều nguồn:

- Động mạch mạc treo tràng trên (cho các nhánh động mạch tá tụy dưới trước, động mạch tá tụy dưới sau).

- Động mạch lách (cho các nhánh động mạch lưng tụy, động mạch tụy lớn, động mạch đuôi tụy và động mạch tụy dưới).

- Động mạch vị tá (cho các nhánh động mạch tá tụy trên).

* Tĩnh mạch của tụy gồm:

- Tĩnh mạch tá tụy trên đổ vào tĩnh mạch cửa.

- Tĩnh mạch tá tụy dưới đổ vào tĩnh mạch mạc treo tràng trên.

- Các tĩnh mạch còn lại đổ vào tĩnh mạch lách.

* Thần kinh đến tụy gồm các nhánh giao cảm và đối giao cảm của mạng thần kinh thái dương và mạng thần kinh mạc treo tràng trên.

XII. GAN VÀ ĐƯỜNG MẬT

Gan là tạng lớn nhất của cơ thể, nằm phía phải ổ bụng và dưới cơ hoành nhưng được che chở hầu hết bởi thành ngực. Gan là tuyến tiêu hóa nhưng đồng thời cũng giữ nhiều chức năng quan trọng khác.

1. Hình thể ngoài

Gan màu đỏ nâu, trơn bóng, mật độ chắc, nặng khoảng 1,5 kg (khi chết), kích thước chừng 25 x 16 x 6 cm. Hình thể của gan không đều, nhìn chung có 2 mặt và 1 bờ nhưng có nhiều u, rãnh.

1.1. Mặt hoành

Là mặt lớn nhất, tiếp xúc hầu hết với cơ hoành và qua cơ hoành liên hệ đến các cơ quan khác. Mặt hoành có 4 phần:

- * Phần trên: bên phải tương ứng với phổi và màng phổi phải, bên trái có ấn tim.
- * Phần trước: tương ứng với thành trước ngực và bụng, phân cách với phần trên bởi dây chằng vành (đoạn đi từ dây chằng tam giác phải đến dây chằng tam giác trái). Phần trước có dây liềm (gan) chia gan thành 2 thùy: thùy phải và thùy trái.
- * Phần phải: tương ứng mặt phải lồng ngực.
- * Phần sau: nằm ngoài màng bụng, hơi lõm theo cột sống. Phần này được chia thành ba khu bởi rãnh tĩnh mạch chủ dưới và khe dây chằng tĩnh mạch:
 - Khu phải: gọi là vùng trống vì không có phúc mạc che và dính chặt vào cơ hoành.
 - Vùng giữa: có thùy đuôi (và máu đuôi, máu gai).
 - Khu trái: hơi lõm thành rãnh ấn thực quản.

1.2. Mặt tạng

Là một mặt vát từ dưới trước ra trên sau và tiếp giáp phần lớn với các tạng chung quanh. Mặt tạng có 3 rãnh chia gan thành nhiều thùy.

- * Các rãnh: hợp chung lại có dạng như chữ H.
 - Rãnh dọc phải: tương ứng với hố túi mật (lên đến rãnh tĩnh mạch chủ dưới).
 - Rãnh dọc trái: tương ứng với khe dây tròn (đến rãnh dây chằng tĩnh mạch).
 - Rãnh ngang: tương ứng với rốn gan. Rốn gan là nơi cuống gan đi vào gan (cuống gan gồm động mạch gan, tĩnh mạch cửa, ống mật chủ, thần kinh và bạch huyết).
- * Các thùy:
 - Thùy trái: lõm, có ấn vị.
 - Thùy phải: có ấn thận, ấn tá tràng và ấn góc đại tràng phải.
 - Thùy vuông: tương ứng với môn vị, đoạn D1 tá tràng.

1.3. Cạnh dưới

Phân cách mặt hoành với mặt tạng. Cạnh này nằm phía dưới, chạy dọc theo sụn sườn 9 bên phải đến sườn 8 bên trái. Cạnh dưới có khuyết dây tròn.

2. Các phương tiện cố định gan.

Gan được cố định tại chỗ bởi:

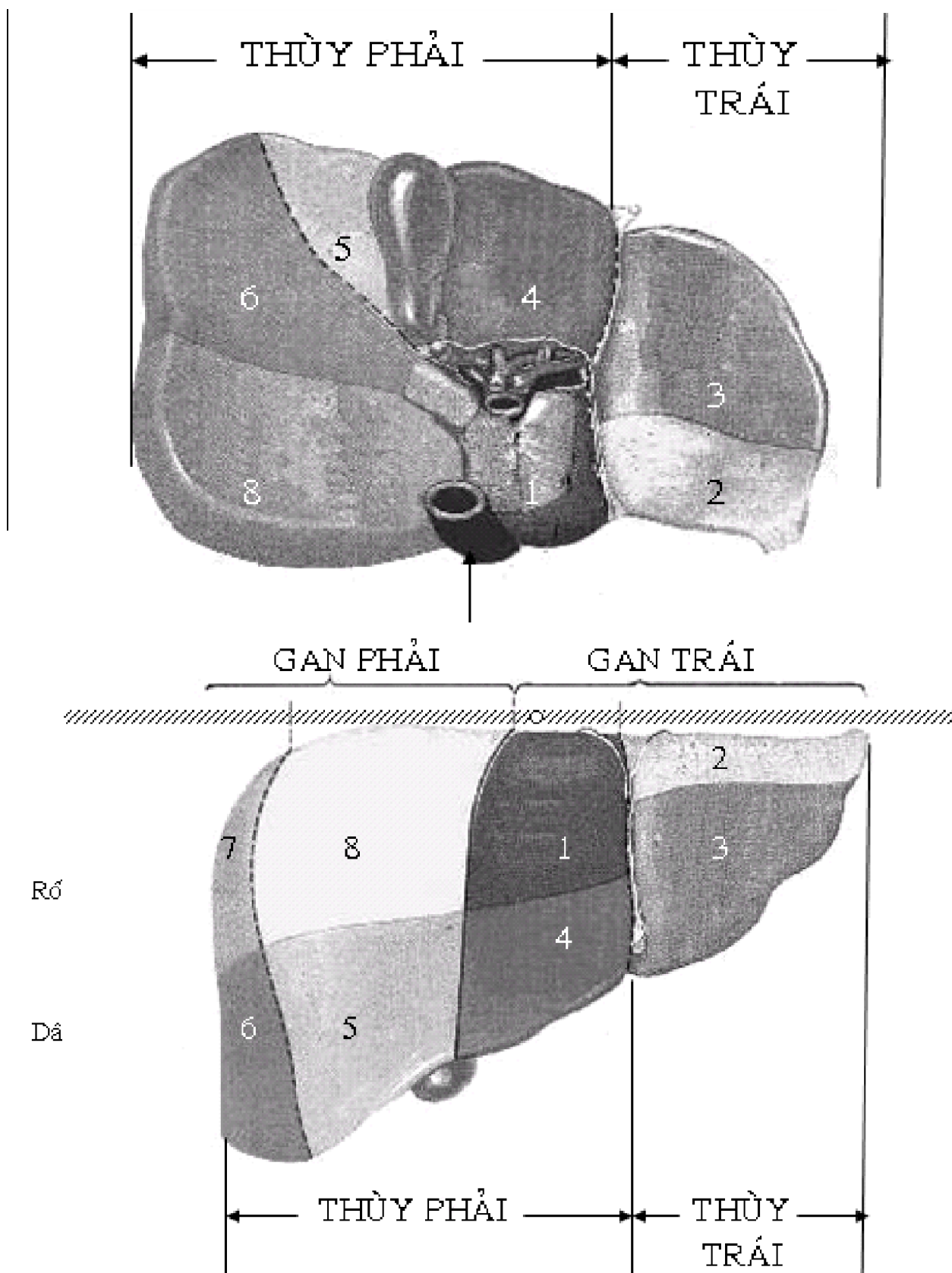
- Các tĩnh mạch trên gan: làm gan dính vào tĩnh mạch chủ dưới.
- Dây chằng gan hoành: gắn từ vùng trống của gan vào cơ hoành.
- Các nếp phúc mạc đi từ thành bụng đến gan tạo nên các dây chằng vành, dây tam giác phải và trái, và dây chằng liềm thì liên kết với dây tròn.

Ngoài ra gan còn giúp cố định dạ dày bằng mạc nối nhỏ, mạc nối này đi từ rốn gan và rãnh dây chằng tĩnh mạch đến bờ phải thực quản và bờ cong nhỏ dạ dày. Trong bờ tự do của mạc nối nhỏ có các thành phần của cuống gan.

3. Cấu tạo của gan

- * Bao gan: ngoài phần được phúc mạc che phủ, gan có một bao xơ riêng (bao Glisson) phân nhánh vào tận chỗ mô gan và chia gan thành nhiều tiểu thùy.
- * Đơn vị cấu tạo của gan là tiểu thùy gan. Mỗi tiểu thùy gan gồm có nhiều dây tế bào gan (gọi là dải Remak) xen lẫn với các xoang tĩnh mạch nằm bao chung quanh một nhánh của tĩnh mạch trên gan. Quanh các tiểu thùy là khoảng cửa (Kiernan) trong đó có nhánh của động mạch gan, tĩnh mạch cửa và ống dẫn mật.

* Phân thùy: có nhiều cách phân chia gan thành thùy và phân thùy, dựa theo hình dạng bên ngoài, hoặc dựa theo sự phân nhánh của tĩnh mạch cửa, của động mạch gan, hoặc của đường dẫn mật. Hiện nay, gan được chia thành 8 phân thùy.

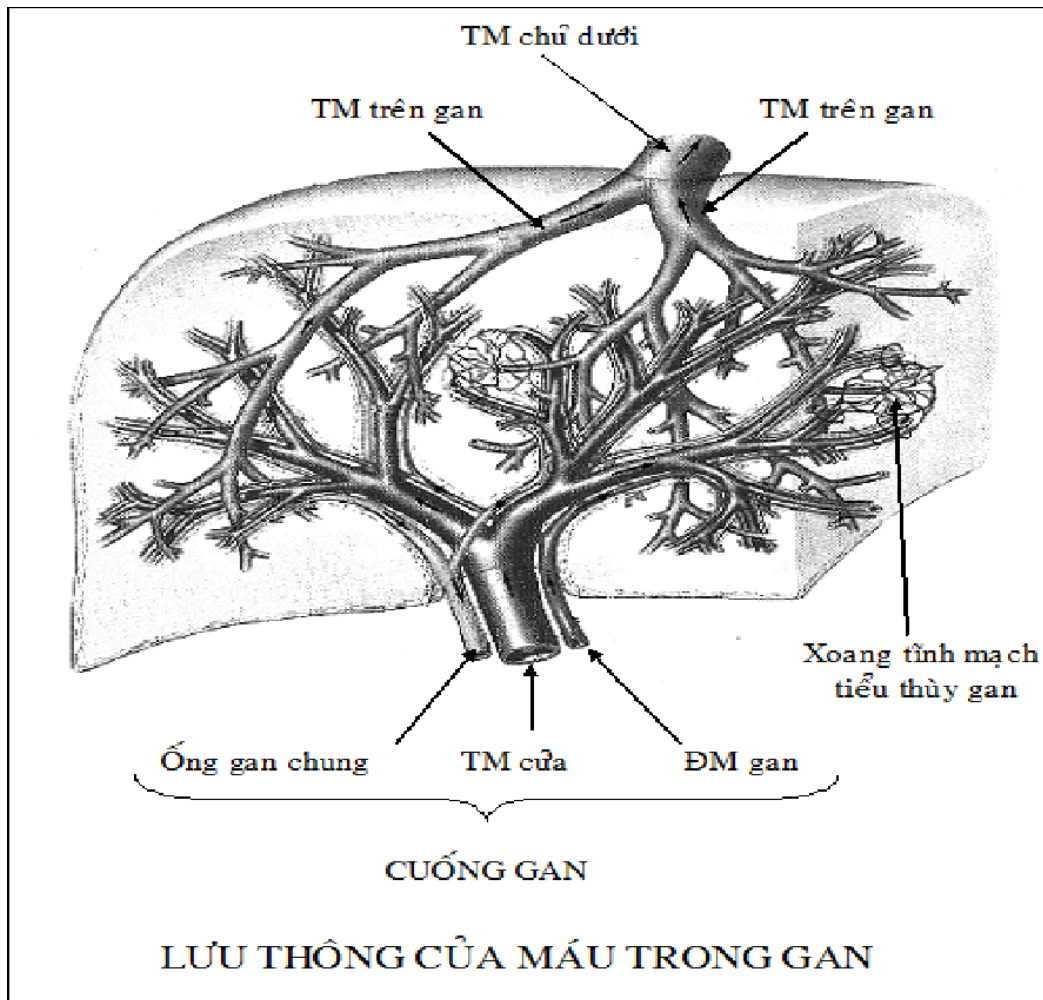


4. Huyết quản và thần kinh

* Động mạch gan: phát xuất từ động mạch gan chung, là nhánh của thân động mạch tạng và vào gan qua mạc nối nhỏ. Đến rốn gan, động mạch chia thành 2 nhánh.

- Nhánh phải đến thùy gan phải.

- Nhánh trái đến thùy gan trái, thùy đuôi, thùy vuông.
- * Tĩnh mạch cửa là tĩnh mạch chức năng, được tạo bởi sự kết hợp của các tĩnh mạch mạc treo tràng trên và tĩnh mạch lách. Tĩnh mạch cửa đi trong bờ tự do của mạc nối nhỏ, vào đến rốn gan thì chia thành các nhánh nhỏ và đi cùng với các nhánh của động mạch gan và ống mật đến các khoảng cửa quanh các tiểu thùy gan.
- * Tĩnh mạch trên gan: bắt nguồn từ các tĩnh mạch trung tâm tiểu thùy gan, kết hợp thành 3 tĩnh mạch trên gan và chảy vào tĩnh mạch chủ dưới.
- * Thần kinh: các nhánh của thần kinh phế vị trái và của mạng thần kinh thái dương vào rốn gan thì chia thành các nhánh nhỏ đến các tiểu thùy.



5. Đường dẫn mật

5.1. Đại cương:

Đường dẫn mật gồm 2 nhóm:

* Đường dẫn mật trong gan: gồm các ống dẫn mật nằm trong khoảng cửa quanh các tiểu thùy gan, lần lượt kết hợp với nhau nhiều lần để cuối cùng tạo nên ống gan phải và ống gan trái.

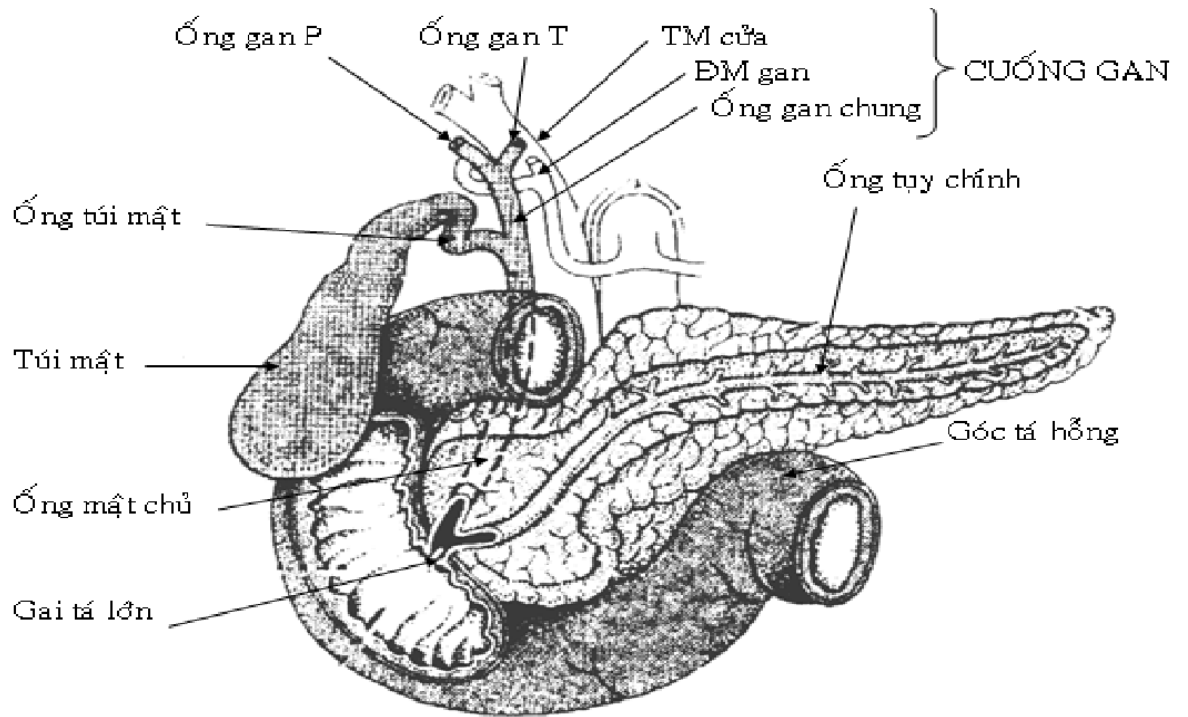
* Đường dẫn mật ngoài gan gồm:

- Đường dẫn mật chính có ống gan chung và ống mật chủ.
- Đường dẫn mật phụ có túi mật và ống túi mật.

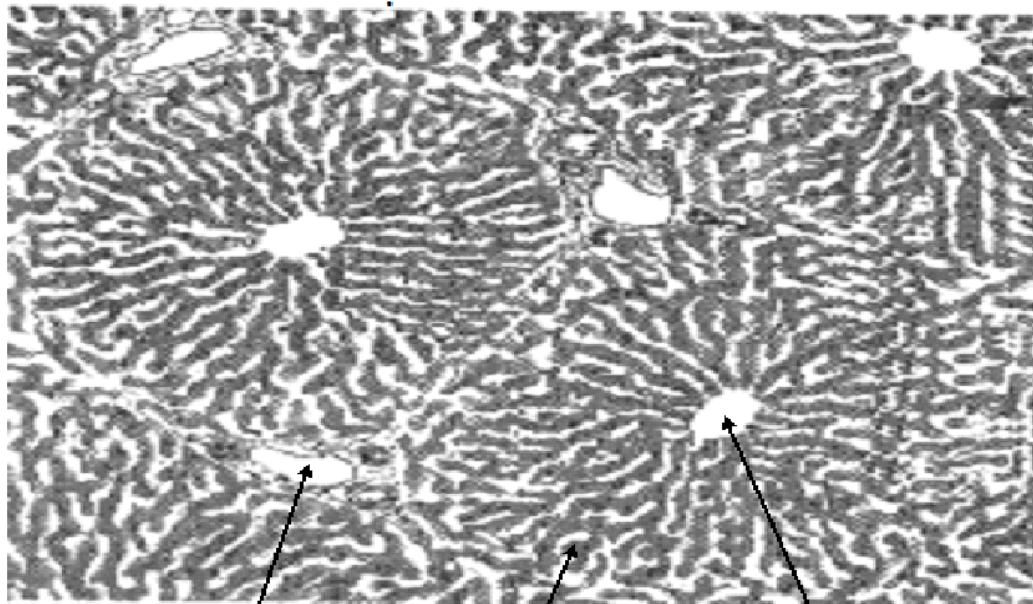
5.2. Đường dẫn mật ngoài gan

* Ống gan chung: ống gan phải và ống gan trái kết hợp với nhau ở rốn gan tạo thành. Ống gan chung và chạy theo bờ trong của mạc nối nhỏ đến bờ trên tá tràng thì kết hợp với ống túi mật thành ống mật chủ.

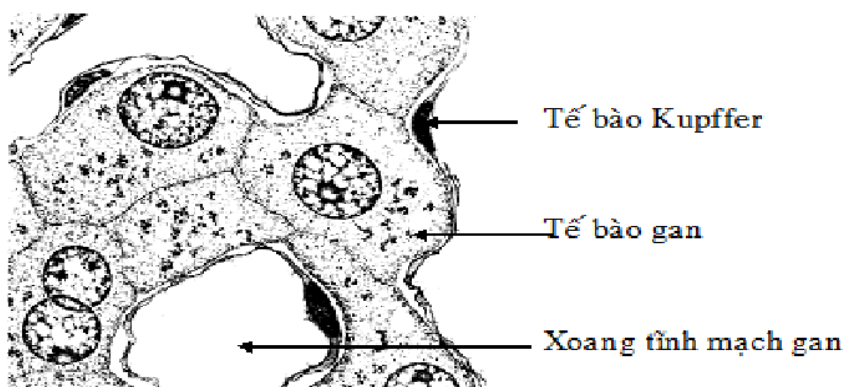
* Túi mật: là nơi tích trữ mật trước khi chảy vào tá tràng. Túi mật có hình quả lê kích thước 8x3 cm, gồm các phần đáy, thân và cổ túi mật. Túi mật nằm sát mặt tạng của gan, tương ứng với hố túi mật của mặt này.



ĐƯỜNG DẪN MẬT
CẤU TẠO TIỂU THÙY GAN



Khoảng cửa Dải tế bào gan TM trung tâm tiểu thùy



* Ống túi mật đi từ túi mật đến ống gan chung dài khoảng 3 - 4 cm và tạo thành 1 góc nhọn với túi mật.

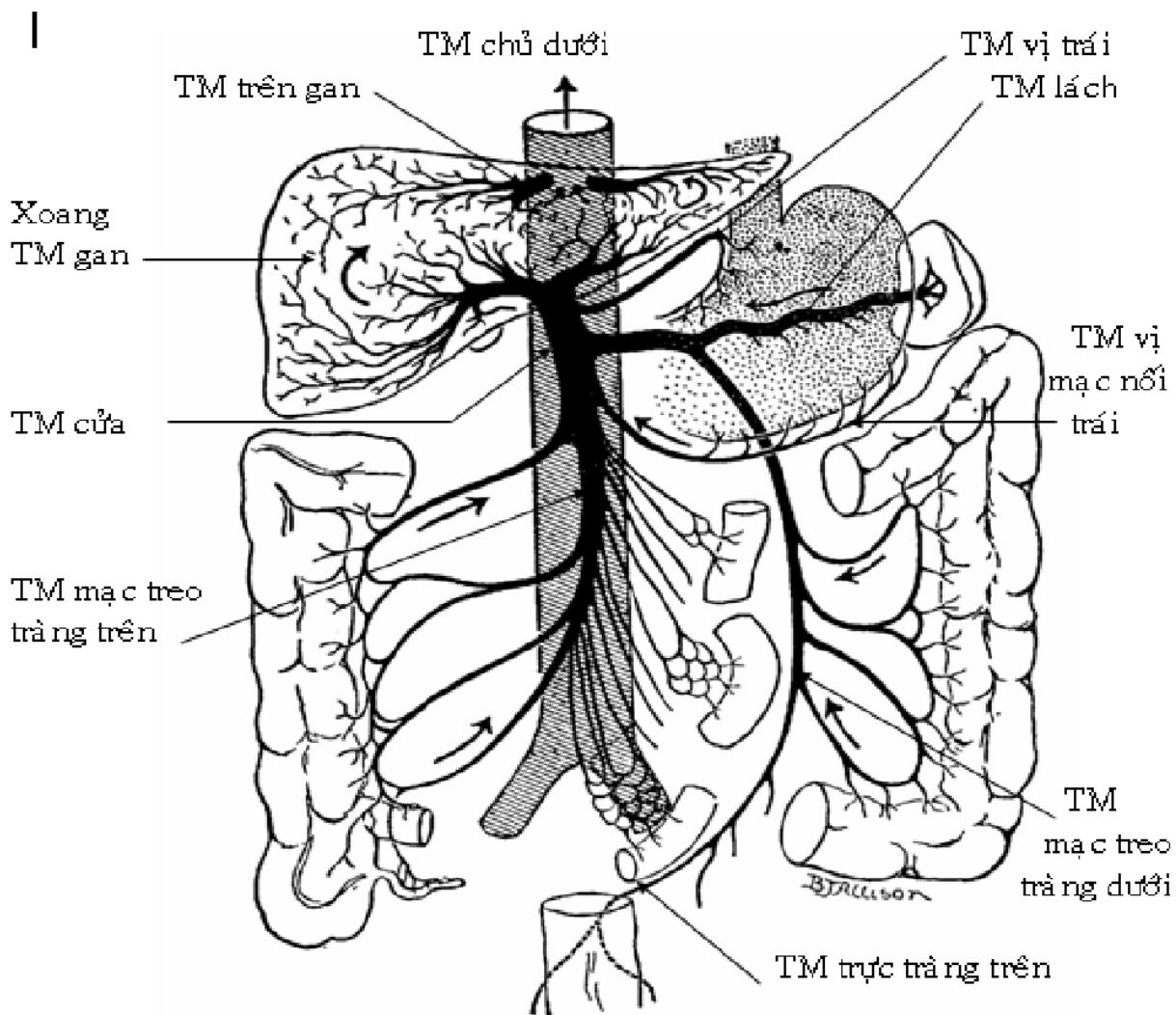
* Ống mật chủ: do ống gan chung kết hợp với ống túi mật tạo thành. Ống mật chủ đi phía sau đoạn D1 tá tràng, vào sau đầu tụy tạng thì kết hợp với ống tụy chính ở bầu gan tụy (Vater) rồi đổ vào gai tá lớn ở đoạn 2 tá tràng. Tại gai tá lớn có cơ vòng Oddi để đóng hoặc mở cho mật và dịch tụy chảy vào tá tràng. Ống mật chủ dài 5 - 6 cm, đường kính 5 - 6 mm.

5.3. Huyết quản và thần kinh

* Các nhánh động mạch cho đường mật phát xuất từ động mạch gan.

* Tĩnh mạch đi kèm theo động mạch và chảy về tĩnh mạch cửa.

* Thần kinh có nhánh từ mạng thần kinh gan và thần kinh X trái.



XIII. TIÊU HÓA Ở RUỘT NON

Ruột non gồm tá tràng, hồi tràng và hồi tràng. Ruột non là phần dài nhất của ống tiêu hoá, có vai trò quan trọng nhất trong toàn bộ quá trình tiêu hoá - hấp thu các chất dinh dưỡng của cơ thể do:

- Ruột non có nhiều dịch tiêu hoá (dịch tụy, dịch mật, dịch ruột). Trong các dịch này có nhiều men tiêu hoá có thể tiêu hoá toàn bộ các chất dinh dưỡng.

- Niêm mạc ruột non có nhiều nhung mao làm tăng diện tích tiêu hoá, hấp thu.

1. Hoạt động cơ học ở ruột non

Ruột non có các sóng nhu động lan truyền từ dạ dày xuống ruột già làm cho thức ăn được vận chuyển từ trên xuống dưới. Mặt khác ruột non lại có những sóng phản nhu động ngược chiều với sóng nhu động, có tác dụng dồn ngược thức ăn lên do đó kéo dài thời gian tiêu hoá và hấp thu ở ruột non.

2. Hoạt động bài tiết ở ruột non

Ở ruột non có 3 loại dịch tiêu hoá: dịch tụy, dịch mật, dịch ruột. Các dịch này đều là dịch kiềm.

2.1. Dịch tụy

Dịch tụy do tuyến tụy ngoại tiết sản xuất rồi theo ống tụy đổ vào tá tràng qua bóng Vater. Dịch tụy có các thành phần sau:

- Nhóm men tiêu hoá protid: gồm có 3 men: trypsin, chymotrypsin, carboxypeptidase. Cả 3 men này đều được tiết ở tụy dưới dạng tiền men (dạng không hoạt động). Khi xuống đến tá tràng, các men này mới chuyển thành dạng hoạt động nhờ tác dụng của 1 loại men do niêm mạc ruột tiết ra là enterokinase. Các men này có hoạt tính mạnh, chúng tiêu hoá hoàn toàn 1 phần protid thành acid amin, còn 1 phần thành dạng dipeptid, tripeptid.

- Men tiêu hoá glucid: dịch tụy có men amylase có cấu trúc giống men amylase của nước bọt nhưng tác dụng mạnh hơn, nó tiêu hoá cả tinh bột sống và tinh bột chín.

- Nhóm men tiêu hoá lipid: lipase, phospholipase, cholesterolesterase. Đây là những men có hoạt tính mạnh.

2.2. Dịch mật

Mật do gan bài tiết, được cô đặc và dự trữ ở túi mật khi không tiêu hoá, rồi được theo ống mật chủ đổ xuống tá tràng qua bóng Vater khi tiêu hoá (bữa ăn). Khi thức ăn xuống tá tràng, sự có mặt của mỡ trong thức ăn sẽ kích thích túi mật co bóp (theo cơ chế phản xạ) để bài xuất mật xuống tá tràng. Khi không có mỡ trong thức ăn, sự bài xuất mật rất yếu.

Thành phần của mật gồm: muối mật, sắc tố mật, cholesterol... trong đó chỉ có duy nhất muối mật có tác dụng tiêu hoá thức ăn, còn các thành phần khác chỉ là những chất bài tiết theo mật.

* Tác dụng chính của muối mật:

- Muối mật có vai trò quan trọng trong sự tiêu hoá và hấp thu lipid: nó nhũ tương hoá lipid (làm cho mỡ bị phân tán thành những hạt nhỏ) tạo điều kiện cho men lipase tác dụng lên các hạt mỡ đó.

- Muối mật giúp cho việc hấp thu các chất hoà tan trong mỡ như các vitamin A, D, E, K (các vitamin tan trong dầu).

* Sắc tố mật: sắc tố mật (bilirubin) là sản phẩm thoái hoá của huyết cầu tố. Nó không có tác dụng tiêu hoá thức ăn nhưng nó nhuộm vàng những chất và dịch có chứa nó. Sắc tố mật tạo màu vàng đặc trưng của dịch mật. Bình thường phân có màu vàng do có sản phẩm chuyển hoá của sắc tố mật.

2.3. Dịch ruột

Dịch ruột là dịch kiềm. Thành phần của dịch ruột cũng có các men tiêu hoá protid, glucid, lipid. Dịch ruột còn có men enterokinase có tác dụng hoạt hoá các men tụy từ dạng tiền men thành dạng hoạt động.

3. Hoạt động hấp thu ở ruột non

Hấp thu là sự vận chuyển các sản phẩm tiêu hoá từ lòng ống tiêu hoá vào máu, đó là sự vận chuyển vật chất qua màng tế bào. Tất cả các đoạn của ống tiêu hoá đều có khả năng hấp thu nhưng ruột non là đoạn ruột có khả năng hấp thu mạnh nhất. Đến ruột

non thì hầu như toàn bộ các chất dinh dưỡng đã bị phân giải đến mức có thể hấp thu được.

4. Tiêu hoá ở ruột già

Trong quá trình tiêu hoá, ruột già có vai trò không lớn vì đa số chất dinh dưỡng đã được tiêu hoá và hấp thu ở ruột non (trừ chất xơ). Chức năng chính của ruột già là tập trung chất chứa trong ruột, hấp thu thêm phần chất dinh dưỡng còn lại trong đó (mà chủ yếu là nước và ion Na^+) rồi thải chất cặn bã (phân) ra ngoài qua hậu môn bằng 1 hoạt động cơ học đặc biệt là đại tiện.

4.1. Sự bài tiết và hấp thu ở ruột già

Niêm mạc ruột già không có nhung mao, các tuyến ngắn. Tổng lượng dịch bài tiết ở ruột già ít (chỉ 0,05 lít/ngày) với thành phần chủ yếu là nước, ít chất nhầy và muối khoáng, không có men tiêu hoá. Tuy nhiên ở ruột già cũng diễn ra sự tiêu hoá 1 lượng nhỏ chất dinh dưỡng còn lại dưới tác dụng của men tiêu hoá từ ruột non chuyển xuống cùng phân.

Ruột già có khả năng hấp thu 1 số chất đặc biệt là nước và ion Na^+ . Ngoài ra ruột già còn có khả năng hấp thu acid amin, glucose, vitamin và 1 số thuốc. Đây là cơ sở để áp dụng phương pháp thụt giữ 1 số trường hợp điều trị và nuôi dưỡng bệnh nhân. Tuy nhiên nước được hấp thu ở ruột già khá nhanh và không phụ thuộc nhu cầu cơ thể nên nếu thụt giữ nhiều và lâu có thể gây ngộ độc nước nguy hiểm.

4.2. Hoạt động cơ học ở ruột già

Ruột già có các sóng nhu động và sóng phản nhu động.

Nhu động của ruột già không mạnh, nó dồn các chất trong ruột đi từng đoạn ngắn. Mỗi ngày chỉ có 1-2 nhu động mạnh lan khắp khung ruột già, dồn các chất trong ruột đến tận trực tràng.

Ngược lại, phản nhu động của ruột già khá mạnh. Vì vậy, thời gian các chất tồn lưu ở ruột già khá lâu.

Hoạt động cơ học của ruột già được thực hiện nhờ các kích thích tại chỗ. Tuy nhiên những kích thích của hệ thần kinh và các xúc cảm mạnh cũng ảnh hưởng đến nhu động của ruột già.

5. Hệ vi khuẩn ruột

Dưỡng trấp ở hồng tràng không có vi khuẩn, ở hồi tràng đã có nhiều, còn ở ruột già thì hệ vi khuẩn rất phong phú. Các vi khuẩn này 1 số có ích nhưng 1 số lại có hại. Bình thường các vi khuẩn sống cộng sinh trong ruột tạo nên sự cân bằng hệ vi khuẩn.

* Tác dụng của các vi khuẩn có ích trong ruột:

- Một số vi khuẩn tham gia tổng hợp vitamin K, vitamin nhóm B.
- Một số vi khuẩn khác tham gia vào chuyển hoá acid mật, bilirubin,...
- Một số vi khuẩn chống lại vi khuẩn gây bệnh xâm nhập từ ngoài vào.

Trong quá trình phân huỷ các chất hữu cơ, 1 số chất độc được tạo ra như amoniac, indol, scatol (tạo nên mùi của phân). Một phần các chất này ngấm vào máu và được khử độc ở gan. Vì vậy nếu phân đọng lâu ở ruột già, các chất độc trên ngấm vào máu với 1 lượng lớn gây ức chế thần kinh trung ương, cáu bẳn, khó chịu.

6. Động tác đại tiện

Đại tiện là 1 động tác phản xạ xuất hiện khi đại tràng bị kích thích gây căng giãn. Người ta tính rằng sau khi ăn 3-3,5 giờ các chất chứa trong ruột bắt đầu chuyển vào ruột già qua van hồi manh tràng (đây là van 1 chiều). Phân được dồn dần và làm đầy trực tràng sau 24 giờ. Khi áp lực trực tràng tăng khoảng 40-50 cm nước sẽ gây cảm giác mót rặn, kích thích trực tràng co bóp và gây mở cơ thắt hậu môn. Phản xạ đại tiện

cũng chịu sự chi phối của vỏ não nên ta có thể nhịn được đại tiện trong thời gian ngắn. Nhưng nếu nhịn đại tiện lâu ngày sẽ làm giảm phản xạ đại tiện gây táo bón.

IX. SINH LÝ GAN

Gan là 1 tạng lớn nhất của cơ thể, có nhiều chức năng quan trọng chiếm vị trí chủ chốt trong chuyển hóa các chất, có vai trò quan trọng trong quá trình tiêu hóa- hấp thu. Gan có các chức năng sau:

1. Chức năng chuyển hoá

Các phản ứng chuyển hoá của gan được xúc tác bởi hệ thống enzym nội bào. Trong các bệnh có tổn thương tế bào gan, các enzym này tràn vào máu. Do đó, xác định nồng độ enzym trong máu cũng là xét nghiệm thăm dò chức năng gan.

2. Chuyển hoá glucid

Gan là kho dự trữ glucid: glucid được dự trữ ở gan dưới dạng glycogen. Gan có khả năng tổng hợp glycogen từ glucose rất nhanh chóng. Khi lượng đường huyết tăng cao, gan tăng tổng hợp glycogen để dự trữ và giảm giải phóng glucose. Nhưng khi nồng độ đường máu (glucose máu) thấp hơn bình thường thì gan lại tăng phân giải glycogen thành glucose đưa vào máu. Đây là khâu quan trọng trong việc điều hoà đường huyết.

3. Chuyển hoá protid

Gan là cơ quan đồng hoá, dị hoá và cũng là kho dự trữ protein của cơ thể. Các acid amin sau khi được hấp thu theo tĩnh mạch cửa về gan, chúng sẽ được tổng hợp thành các protein cần thiết, bị khử amin, khử carboxyl hoặc chuyển thành các acid amin nội sinh.

Chuyển amin là quá trình quan trọng nhất để tổng hợp acid amin nội sinh và đồng hoá protein trong cơ thể, nhờ tác dụng của men chuyển amin transaminase. Ở gan có 2 loại transaminase quan trọng là GOT và GPT. Khi tế bào gan bị huỷ hoại thì các men này tăng lên trong máu.

Gan là cơ quan có khả năng tổng hợp protein mạnh nhất trong cơ thể. Lượng protein do gan sản xuất chiếm 50% tổng lượng protein do cơ thể tổng hợp. Gan tổng hợp phần lớn protein huyết tương, gồm gần như toàn bộ albumin, phần lớn fibrinogen, globulin α , β và 1 số yếu tố đông máu.

Khi suy giảm chức năng gan sẽ gây giảm protein máu (nhiều nhất là giảm albumin) và thiếu 1 số enzym chuyển hoá quan trọng dẫn đến hiện tượng phù thiếu dưỡng và rối loạn chuyển hoá nghiêm trọng.

4. Chuyển hoá lipid

Ở gan lượng lipid không lớn, chỉ chiếm 3% trọng lượng, nó không phải là kho dự trữ lipid song gan là cơ quan chủ yếu chuyển hoá lipid. Chuyển hoá ở gan cho phép chuyển 1 lượng lớn glucid thừa thành acid béo và tạo điều kiện cho việc tích lũy acid béo trong mô mỡ. Các acid béo được máu mang tới gan và 1 phần được tổng hợp từ tế bào gan. Tại gan các acid béo được biến đổi theo 2 con đường:

- Đồng hoá acid béo thành triglycerid và phospholipid.
- Oxy hoá acid béo tạo năng lượng.

5. Chức năng chống độc

Gan được xem là cửa ngõ bảo vệ của cơ thể, ngăn cản các chất độc thâm nhập vào cơ thể qua đường tiêu hoá, đồng thời làm giảm hoặc làm mất độc tính của 1 số chất cặn bã do chuyển hoá trong cơ thể tạo nên.

6. Chức năng tạo mật

Tế bào gan sản xuất mật rồi bài tiết mật vào các ống mật. Từ ống mật, mật được dự trữ và cô đặc ở túi mật sau đó đổ xuống tá tràng để tiêu hoá thức ăn.

7. Chức năng đông máu và chống đông máu

Gan sản xuất ra 1 số yếu tố đông máu gồm: yếu tố I fibrinogen, yếu tố II (prothrombin), yếu tố V, VII, VIII, IX. Quá trình tổng hợp các yếu tố này cần sự tham gia của vitamin K, vitamin này có khá nhiều trong gan. Khi suy gan sẽ làm rối loạn đông máu.

Gan cũng là nơi tổng hợp chất chống đông là heparin.

8. Chức năng tạo máu và dự trữ máu

Từ tháng thứ 3 đến cuối thời kỳ thai nghén, gan là cơ quan chính sản xuất hồng cầu của bào thai. Sau khi đứa trẻ ra đời, tủy xương đảm nhận chức năng sản xuất hồng cầu cho cơ thể. Lúc này gan là nơi sản xuất các protein cần thiết cho sự tổng hợp hồng cầu như: globulin, lipoprotein,... dự trữ 1 lượng lớn vitamin B₁₂, sắt và cả acid folic.

Gan có hệ thống xoang mạch rộng lớn, có thể chứa tới gần 2 lít máu. Gan có thể dẫn to để chứa máu hoặc co nhỏ lại để tổng máu ra tuần hoàn, qua đó điều hoà tuần hoàn chung của cơ thể.

GIẢI PHẪU SINH LÝ HỆ TIẾT NIỆU

* **MỤC TIÊU:** Sau khi học xong, sinh viên có khả năng:

1. Kiến thức

- 1.1. Mô tả hình thể và vị trí của thận.
- 1.2. Mô tả được liên quan và xác định ba chỗ hẹp của niệu quản.
- 1.3. Mô tả được phân đoạn niệu đạo.
- 1.4. Mô tả vai trò của thận trong quá trình tạo nước tiểu.
- 1.5. Các yếu tố ảnh hưởng đến quá trình điều hòa lọc cầu thận.

2. Thái độ

- 2.1. Có thái độ tích cực nghiên cứu tài liệu và học tập tại lớp.
- 2.2. Nhận biết được tầm quan trọng của môn học đối với thực hành nghề sau này.

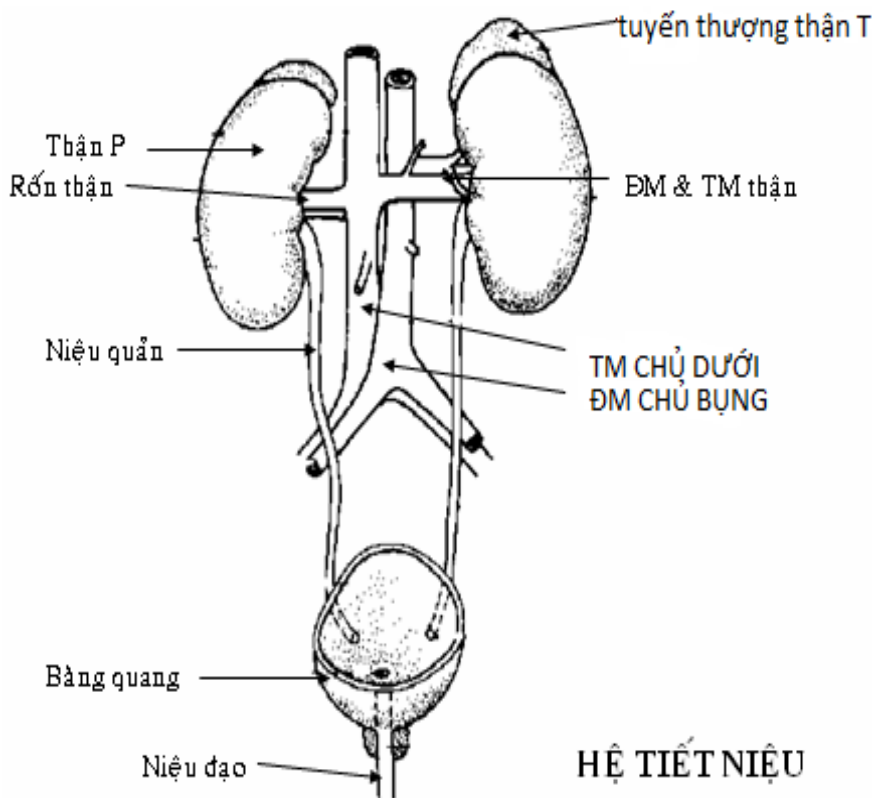
* NỘI DUNG

Hệ tiết niệu gồm: thận, niệu quản, bóng đái (bàng quang) và niệu đạo, giữa nam và nữ có sự khác nhau về niệu đạo.

1. THẬN:

Thận là cơ quan tạo ra nước tiểu. Có 2 thận nằm hai bên cột sống vùng thắt lưng.

1.1. HÌNH THỂ NGOÀI



HỆ TIẾT NIỆU

Thận có hình hạt đậu, kích thước 12 x 6 x 3 cm, nặng khoảng 130g và có:

- Hai mặt: mặt trước hơi lồi, mặt sau phẳng.
- Hai cực: cực trên tiếp xúc với tuyến thượng thận, cực dưới trống.
- Hai bờ: bờ ngoài lồi, bờ trong lõm thành rốn thận. Rốn thận là nơi cuống thận (gồm niệu quản, mạch máu, thần kinh và bạch huyết đi vào trong thận).

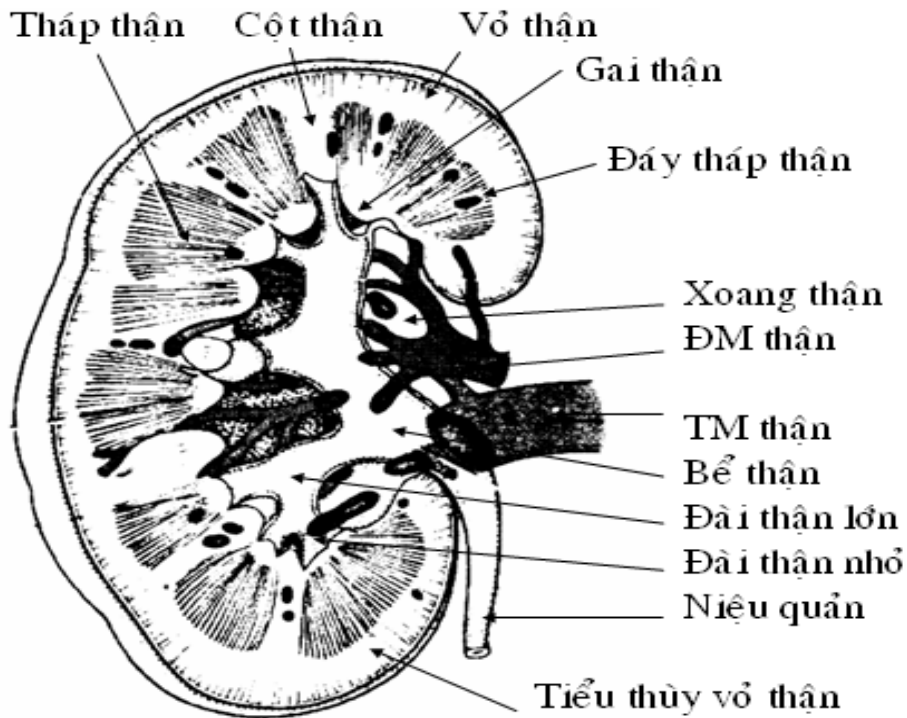
1.2. Hình thể trong:

* Bên trong thận gồm có hai phần:

- Phía trong, rốn thận mở rộng tạo thành xoang thận.
- Phía ngoài, chủ mô thận có hình chữ C bao quanh xoang thận.

* Chủ mô thận gồm hai vùng:

- Vùng tủy: Có từ 8 đến 12 tháp thận, đỉnh tháp hướng vào xoang thận gọi là gai thận, đáy tháp hướng ra ngoài. Giữa các tháp thận là các cột thận.
- Vùng vỏ: ở ngoài, có màu nhạt hơn. Phần nằm giữa đáy tháp thận và bao thận là tiểu thùy vỏ thận, cũng được phân cách nhau bởi các cột thận.
- * Xoang thận: Chứa các thành phần của cuống thận, đặc biệt là các đài bể thận.
- Hệ thống đài bể thận: mỗi gai thận có một đài thận nhỏ bao bọc để hứng lấy nước tiểu. Hai hay nhiều đài thận nhỏ hợp lại thành đài thận lớn. Mỗi thận có khoảng 3 - 4 đài thận lớn kết hợp lại thành bể thận. Bể thận có hình phễu dẹt, khi ra khỏi rốn thận thì nối liền với niệu quản.
- Các khoảng trống giữa thận và xoang thận được mô mỡ lấp đầy.



HÌNH THỂ TRONG CỦA THẬN

1.3. Mạch máu và thần kinh:

Mỗi thận có một động mạch thận phát xuất từ động mạch chủ bụng còn tĩnh mạch thận chảy về tĩnh mạch chủ dưới. Tĩnh mạch thận nằm trước động mạch thận.

* Động mạch thận khi vào đến thận thì lần lượt phân chia thành các nhánh sau :

- Động mạch phân thùy: gồm 5 nhánh, mỗi nhánh cho một phân thùy .
- Động mạch liên thùy: đi giữa các tháp thận, đến vùng vỏ thận thì chia thành các động mạch cung đi theo đáy tháp thận .
- Động mạch cung phát ra hai loại nhánh : động mạch liên tiểu thùy hướng ra vùng vỏ, còn động mạch thẳng hướng vào vùng tủy .
- Động mạch liên tiểu thùy cho các nhánh động mạch nhập đến vi cầu thận.

* Tĩnh mạch thận: bắt nguồn từ các tĩnh mạch sao ở vùng vỏ, kết hợp lần lượt thành các tĩnh mạch liên tiểu thùy, tĩnh mạch cung, tĩnh mạch liên thùy, tĩnh mạch phân thùy, rồi thành tĩnh mạch thận .

* Bạch huyết và thần kinh:

- Bạch huyết chảy về các hạch quanh động mạch chủ bụng và tĩnh mạch chủ dưới .
- Thần kinh: có các nhánh từ mạng thần kinh thượng vị, tập trung nhiều ở cuống thận

1.4. Thận vị (nephron):

Đơn vị hoạt động của thận được gọi là thận vị, gồm có:

* Tiểu thể thận, có 2 phần:

- Vi cầu thận: Là một mạng lưới động mạch phân nhánh có hình cầu. Máu vào vi cầu thận từ động mạch nhập và ra bằng động mạch xuất .

- Bao vi cầu (nang Bowmann): Là phần đầu tiên của ống sinh niệu, và bao quanh vi cầu.

* Các ống sinh niệu: gồm 4 đoạn ống nối tiếp nhau.

- Ống xoắn gần (ống lượn, ống uốn gần)

- Ống thẳng (hay quai Henlé)

- Ống xoắn xa (ống lượn, ống uốn xa)

- Ống thu thập: tiếp nhận nhiều ống xoắn xa và đổ ra gai thận.

Trong chủ mô thận, tiểu thể thận và các ống xoắn nằm ở vùng vỏ, còn ống thẳng và ống thu thập nằm ở vùng tủy.

1.5. Vị trí và liên quan .

Thận nằm sau phúc mạc, trong góc được tạo bởi cột sống và xương sườn XI. Trục thận có hướng đi từ trên xuống dưới hơi ra ngoài và về phía trước. Liên quan của thận với các cơ quan chung quanh như sau:

* Phía sau: có lớp mỡ cạnh thận, cơ hoành, cơ vuông thắt lưng, cơ ngang bụng, các xương sườn XI và XII, cơ dựng cột sống.

* Phía trước:

- Bên phải: thận phải liên quan với gan, đoạn 2 tá tràng và góc đại tràng phải.

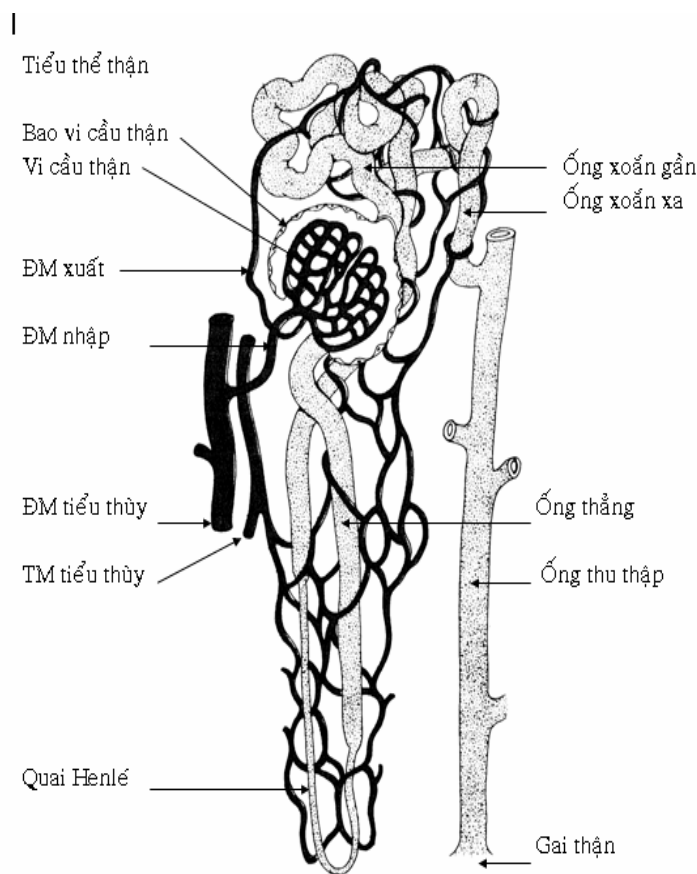
- Bên trái: thận trái liên quan với lách, đuôi tụy và góc đại tràng trái.

* Cực trên: có tuyến thượng thận.

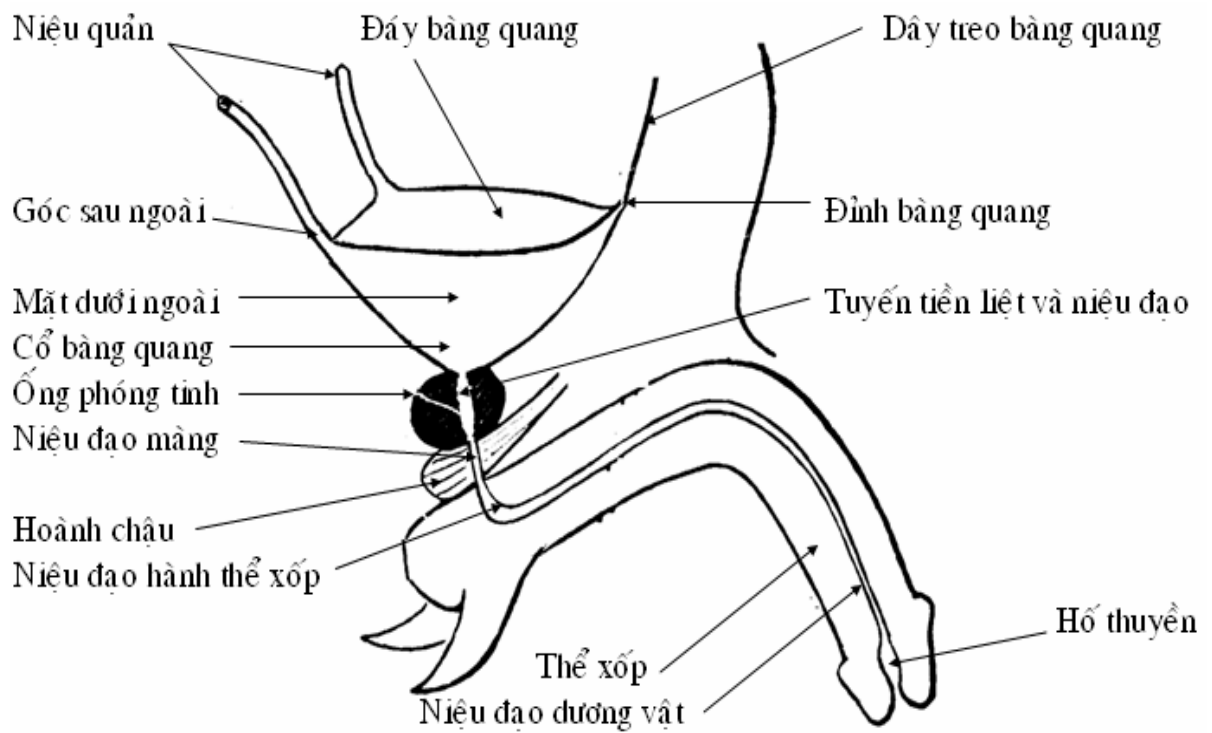
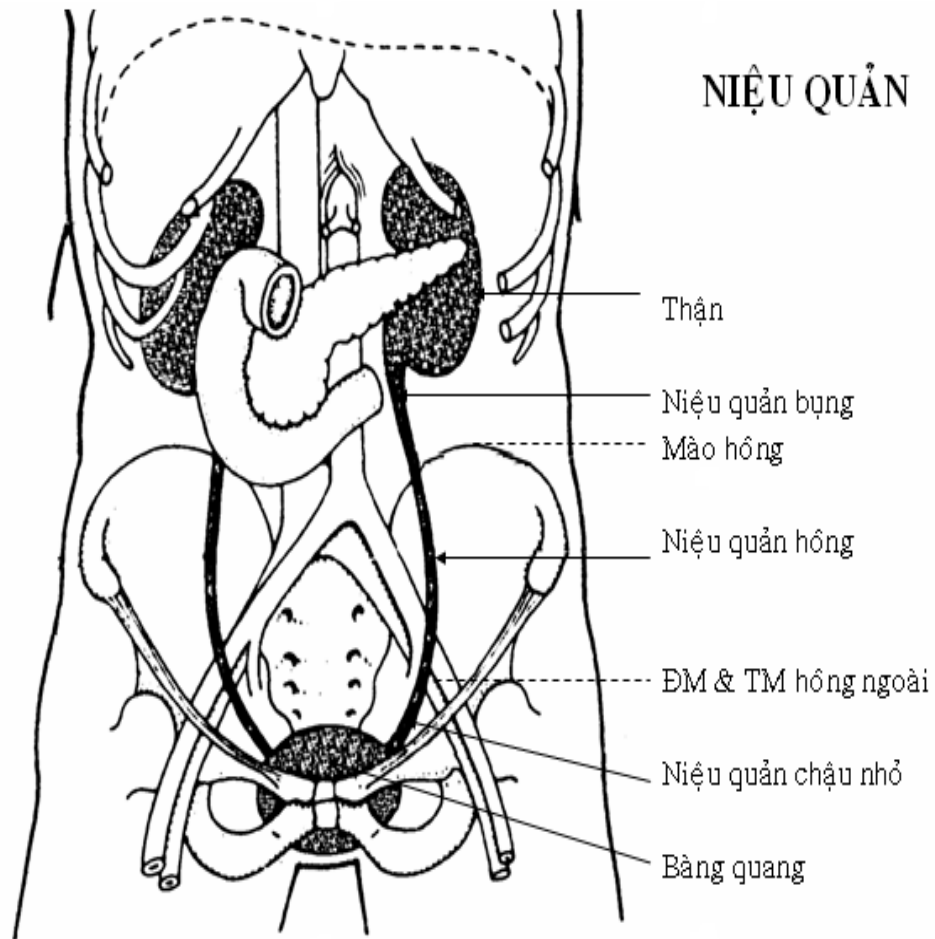
* Bờ trong:

- Về phía bên phải có tĩnh mạch chủ dưới.

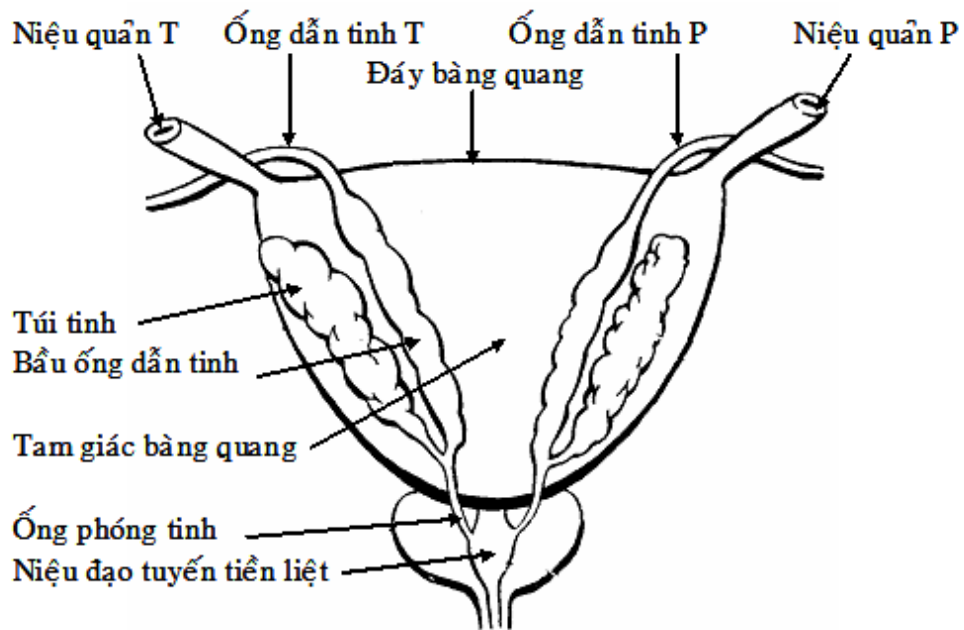
- Về phía bên trái: có động mạch chủ bụng.



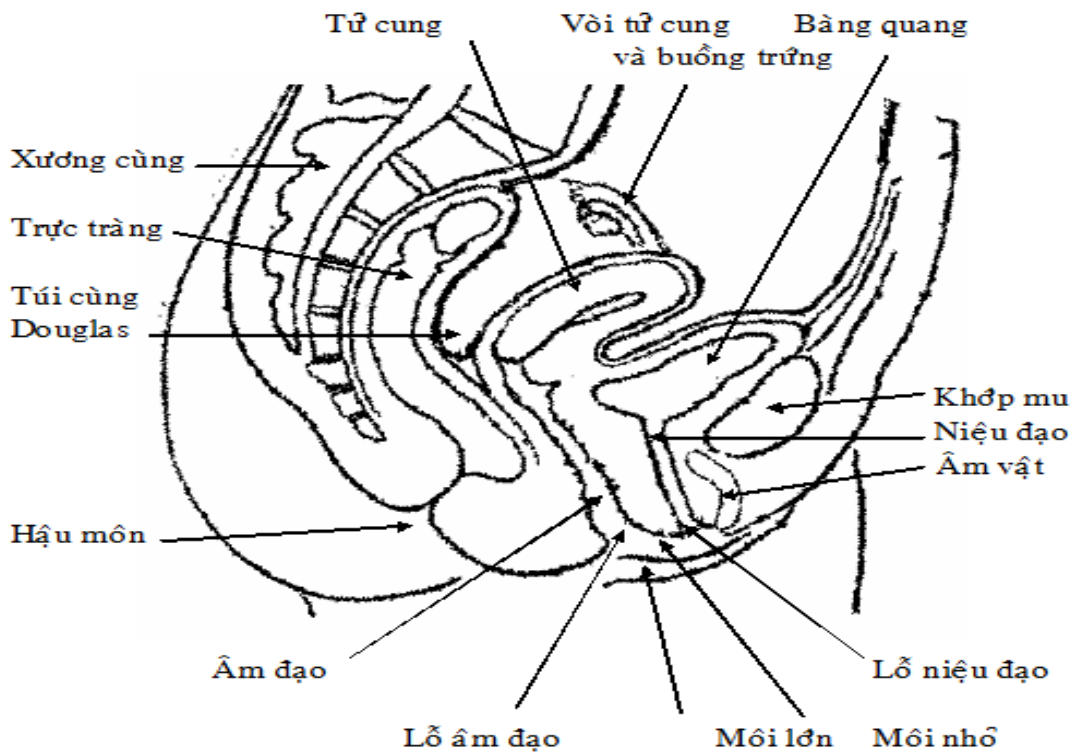
CẤU TẠO CỦA THẬN VỊ



BÀNG QUANG VÀ NIỆU ĐẠO NAM



BÀNG QUANG NHÌN TỪ MẶT SAU



KHUNG CHẬU NỮ

2. NIỆU QUẢN:

Niệu quản là ống dẫn nước tiểu đi từ bể thận tới bàng quang, dài khoảng 25cm, đường kính từ 3 - 5 mm.

2.1. Vị trí:

Niệu quản nằm sau phúc mạc, đi từ vùng thắt lưng cho đến chậu nhỏ và được chia thành 3 đoạn.

* Niệu quản bụng: đi từ bể thận đến mào hông.

* Niệu quản chậu: gồm 2 đoạn nhỏ.

- Đoạn hông đi từ mào hông đến eo trên.

- Đoạn chậu nhỏ : đi từ eo trên đến bàng quang.

* Niệu quản bàng quang: dài 1 - 3mm và nằm trong chiều dày bàng quang. Niệu quản mở vào bàng quang bằng lỗ niệu quản.

* Các nơi hẹp của niệu quản : niệu quản có ba chỗ hẹp.

- Nơi nối bể thận với niệu quản .

- Nơi niệu quản vào chậu nhỏ và bắt chéo với động mạch hông.

- Đoạn niệu quản bàng quang.

2.2. Cấu tạo :

Niệu quản có cấu tạo gồm 3 lớp (bao liên kết ở ngoài, lớp cơ ở giữa và lớp niêm mạc ở bên trong). Lòng niệu quản có tiết diện hình sao.

2.3. Liên quan :

* Niệu quản bụng :

- Phía sau: có cơ thăn và mạng thần kinh thắt lưng.

- Phía trong: bên phải có tĩnh mạch chủ dưới, bên trái có động mạch chủ bụng.

- Phía trước: niệu quản được phúc mạc che phủ và có động mạch sinh dục bắt chéo.

- Phía ngoài: về bên phải có đại tràng lên, bên trái có đại tràng xuống.

* Niệu quản hông: niệu quản bắt chéo với các huyết quản hông, niệu quản đi từ ngoài vào trong và ra trước, còn huyết quản thì đi từ trong ra trước và ở sau niệu quản. Về phía ngoài, bên phải là hồi và manh tràng, bên trái là đại tràng chậu.

* Đoạn niệu quản chậu:

- Ở nam giới: niệu quản rời thành chậu ra trước trực tràng, bắt chéo với ống dẫn tinh và vào bàng quang ở góc trên ngoài.

- Ở nữ giới: niệu quản từ thành chậu đi vào dây chằng rộng tử cung và bắt chéo với động mạch tử cung (động mạch ở trước niệu quản), sau đó đi ra trước âm đạo để vào bàng quang.

* Niệu quản bàng quang: niệu quản đi chéo từ ngoài vào trong nên hai lỗ niệu quản bên trong bàng quang gần nhau hơn nơi hai niệu quản vào bàng quang.

3. BÀNG QUANG (BỌNG ĐÁI)

Bàng quang là một tạng rỗng, có cấu tạo chủ yếu là cơ trơn, nằm trong chậu nhỏ và ở phía sau khớp mu. Bàng quang có nhiệm vụ chứa nước tiểu trước khi được thải ra ngoài.

3.1. Hình dạng

Hình dạng bàng quang thay đổi tùy theo lượng nước tiểu chứa bên trong. Nhìn chung bàng quang có hình tháp tứ giác với 4 mặt và 4 góc .

- Mặt trên hay đáy: có đỉnh bàng quang nằm ở phía trước và có dây treo bàng quang nối đỉnh bàng quang với rốn.

- Mặt dưới ngoài: là 2 mặt nằm 2 bên, tiếp giáp với thân và cành xương mu.

- Mặt dưới sau: tương ứng với tam giác bàng quang.

- Các góc: góc trên là đỉnh bàng quang, góc dưới là cổ bàng quang, hai góc sau ngoài là nơi niệu quản đi vào bàng quang.

3.2. Cấu tạo :

Bàng quang gồm có 3 lớp từ trong ra ngoài:

- Lớp niêm mạc: có nhiều mạch máu. Bên trong bàng quang có 3 lỗ : hai lỗ niệu quản nằm 2 bên và ở trên, còn lỗ niệu đạo ở giữa và dưới. Ba lỗ này tạo thành ba góc của tam giác bàng quang.

- Lớp cơ trơn.

- Lớp mô liên kết, riêng mặt đáy có thêm phúc mạc che phủ.

3.3. Mạch máu và thần kinh:

- Động mạch: động mạch bàng quang trên và động mạch bàng quang dưới phát sinh từ động mạch hông trong đến nuôi bàng quang.

- Tĩnh mạch bàng quang: chảy vào mạng lưới tĩnh mạch sau xương mu rồi về tĩnh mạch hông trong.

- Thần kinh gồm các sợi giao cảm và đối giao cảm phát xuất từ mạng thần kinh hạ vị. Trung tâm điều khiển hoạt động của bàng quang nằm ở đoạn tủy sống cùng 2, 3.

4. NIỆU ĐẠO

Niệu đạo là đường dẫn nước tiểu từ bàng quang ra ngoài. Niệu đạo nam khác niệu đạo nữ vì có thêm chức năng dẫn tinh dịch.

4.1. Niệu đạo nam:

4.1.1. Hình thể ngoài: niệu đạo nam dài khoảng 16 cm, có đường đi gấp khúc và được chia thành 3 đoạn.

- Niệu đạo tuyến tiền liệt: dài khoảng 3 cm, đi từ cổ bóng đái xuyên qua tuyến tiền liệt.

- Niệu đạo màng: dài 1,2cm, đi từ đỉnh tuyến tiền liệt xuống qua các lớp cân cơ của hoành niệu dục. Bao quanh niệu đạo màng là cơ vòng niệu đạo.

- Niệu đạo dương vật: đi trong thể xốp dương vật, tận cùng ở lỗ niệu đạo ngoài. Đoạn niệu đạo dương vật đi từ xương mu ra đến lỗ niệu đạo được gọi là đoạn di động, các đoạn khác gọi chung là đoạn cố định.

4.1.2. Hình thể trong:

- Ở niệu đạo tuyến tiền liệt: thành sau có gò tinh, hai bên có lỗ ống phóng tinh và các lỗ tuyến tiền liệt.

- Ở niệu đạo màng: tiết diện hình khe ngang, niêm mạc có nếp dọc.

- Ở niệu đạo dương vật: niệu đạo ở hành thể xốp có lỗ tuyến hành thể xốp. Niệu đạo ở quy đầu mở rộng thành hồ thuyên. Niêm mạc niệu đạo dương vật có nhiều hốc ngách và các tuyến niệu đạo.

4.1.3. Cấu tạo: niệu đạo có cấu tạo gồm 3 lớp.

- Lớp niêm mạc ở trong cùng, co giãn nhiều và có các tuyến niệu đạo.

- Lớp mạch máu ở giữa, rõ nhất là ở đoạn dương vật.

- Lớp cơ tạo nên cơ vòng trơn niệu đạo ở cổ bàng quang.

4.1.4. Mạch máu và thần kinh :

- Các mạch máu bắt nguồn từ các mạch máu của tuyến tiền liệt, bàng quang, dương vật và trực tràng.

- Thần kinh: có các nhánh phát xuất từ mạng thần kinh hạ vị và thần kinh thẹn.

4.2. Niệu đạo nữ:

- Niệu đạo nữ đi từ cổ bàng quang tới lỗ niệu đạo ở âm hộ, dài khoảng 3 cm, gồm hai đoạn: đoạn dưới cổ bàng quang và đoạn màng (tương đương với 2 đoạn niệu đạo tuyến tiền liệt và niệu đạo màng ở nam) ở lỗ niệu đạo có cơ vòng vân.

- Liên quan: niệu đạo đi sau và dưới xương mu, cùng hướng với âm đạo ở mặt sau. Ở âm hộ, lỗ niệu đạo ngoài nằm giữa âm vật và lỗ âm đạo.

5. SINH LÝ TIẾT NIỆU

5.1. Sinh lý thận

- Chức năng chủ yếu của thận là tham gia điều hoà mọi nơi bằng hoạt động bài tiết những sản phẩm cuối cùng của chuyển hoá. Nước tiểu là sản phẩm của hoạt động bài tiết này. Ngoài ra thận còn tham gia điều hoà huyết áp và sản sinh hồng cầu.

- Mọi chức năng trên đều thực hiện ở từng đơn vị thận gọi là Nephron. Mỗi thận có tới một triệu Nephron chúng là đơn vị cấu tạo cũng là đơn vị chức năng của thận.

5.2. Hoạt động tạo nước tiểu

Bao gồm các quá trình:

- Lọc ở cầu thận.
- Tái hấp thu có chọn lọc ở ống thận.
- Bài tiết thêm một số chất vào lòng ống thận

=> Nước tiểu là kết quả của ba quá trình hoạt động này.

5.2.1. Lọc ở cầu thận

Là quá trình vận chuyển vật chất từ huyết tương trong mao mạch cầu thận qua màng lọc và bao Bowmann

5.2.1.1. Màng lọc:

Màng lọc là một thành có ba lớp:

- + Tế bào nội mô (của mao mạch).
- + Màng đáy ở giữa .
- + Tế bào biểu mô (Nephron).

Thành này chỉ cho những chất có phân tử lượng dưới 68000 đi qua.

5.2.1.2. Thành phần của dịch lọc: máu đi vào hệ thống mao mạch của cầu thận thì những chất trong huyết tương được lọc vào bao Bowmann để tạo thành dịch lọc có thành phần giống như thành phần của huyết tương trừ các protein có trọng lượng phân tử lớn > 68000 và các tế bào máu.

5.2.1.3. Cơ chế

Vật chất chuyển qua màng lọc vào bao Bowmann là do sự chênh lệch áp suất. Có ba loại áp suất cầu thận gồm:

- Áp suất thủy tĩnh trong mao mạch cầu thận có tác dụng đẩy nước và các chất hoà tan qua màng lọc (Ph: 75mmHg).
- Áp suất keo trong mao mạch cầu thận có tác dụng giữ nước và các chất hoà tan lại trong lòng mạch (Pk: 30mmHg).
- Áp suất thủy tĩnh trong bao Bowmann đẩy nước và các chất hoà tan trở lại mao mạch (Ph: 6mmHg).

Như vậy áp suất lọc là áp suất đẩy nước và các chất hoà tan từ lòng mao mạch cầu thận qua màng lọc và bao Bowmann. Áp suất lọc bằng áp suất thủy tĩnh trong mao mạch cầu thận trừ đi tổng số của áp suất keo và áp suất thủy tĩnh trong bao Bowmann.

$$P_l = P_h - (P_k + P_h) = 75 - (30 + 6) = 39 \text{ mmHg}$$

5.2.1.4. Lưu lượng lọc ở cầu thận: là số lượng dịch lọc của toàn bộ Nephron của hai thận trong một phút. Ở người bình thường khoảng 125ml/phút, mỗi ngày có khoảng 180 lít dịch lọc vào bao Bowmann. Lưu lượng lọc sẽ thay đổi khi cầu thận bị tổn thương.

5.2.1.5. Điều hoà hoạt động lọc ở cầu thận

Lưu lượng lọc tỉ lệ trực tiếp với áp suất lọc, áp suất lọc phụ thuộc chặt chẽ với áp suất thủy tĩnh trong mao mạch nên mỗi yếu tố làm thay đổi Ph điều làm thay đổi lưu lượng lọc ở cầu thận, các yếu tố ảnh hưởng đến Ph:

- Sự co dẫn động mạch vào: Co động mạch vào dẫn đến giảm khối lượng máu tới thận => giảm lưu lượng lọc, dẫn động mạch vào thì ngược lại.
- Sự co dẫn động mạch ra: Co động mạch ra làm ứ máu ở mao mạch sẽ làm tăng lưu lượng lọc, còn dẫn động mạch ra thì ngược lại.
- Yếu tố thần kinh giao cảm: khi kích thích mạnh thần kinh giao cảm thì động mạch vào co nhiều hơn động mạch ra làm quá trình lọc giảm.

Huyết áp: huyết áp tăng -> quá trình lọc tăng và ngược lại.

5.2.2. Tái hấp thu và bài tiết ở ống thận

Mỗi ngày dịch lọc cầu thận tới 180 lít nhưng lượng nước tiểu chỉ bài xuất khoảng 1,5 lít. Như vậy thận đã tái hấp phần lớn dịch lọc ngoài hoạt động tái hấp thu thận còn bài tiết một số chất qua nước tiểu.

Cơ chế bài tiết và hấp thu theo hai hướng thụ động và tích cực.

5.2.2.1. Tái hấp thu ở ống lượng gần

- Tái hấp thu glucose hoàn toàn nếu nồng độ glucose <180 mg% nhưng nếu nồng độ glucose >180 mg% thì hấp thu không hết dẫn đến bài tiết glucose ra nước tiểu.

- Tái hấp thu các chất điện giải: K^+ hấp thu hoàn toàn; Na^+ 80% được hấp thu; Cl^- được tái hấp thu thụ động theo Na^+ ; HCO_3^- tái hấp thu hoàn toàn.

5.2.2.2. Tái hấp thu ở quai Henle: tái hấp thu phần lớn Na^+ và nước.

5.2.2.3. Tái hấp thu và bài tiết ở ống lượng xa

Tái hấp thu Na^+ có sự điều hoà của aldosteron (hormon của vỏ thượng thận).

Tái hấp thu nước một phần thụ động theo Na^+ phần lớn dưới sự điều hoà của ADH.

Bài tiết K^+ vào lòng ống thận: bình thường lượng K^+ bài tiết tương đương với lượng K^+ ăn vào.

Bài tiết NH_3 vào lòng ống thận, là sản phẩm quá trình khử amin là chất độc của cơ thể. Bài tiết H^+ theo phương thức trao đổi ion.

5.2.2.4. Tái hấp thu ở ống góp: tái hấp thu nước để cô đặc nước tiểu.

6. CHỨC NĂNG CỦA THẬN

- Bài tiết chất độc và cặn bã.

- Chức phận tổng hợp:

+ Tổng hợp acid hipuric từ acid benzoic và glycol đây là quá trình chống độc.

+ Sản xuất NH_3 từ urê tham gia vào việc điều hoà pH của máu.

- Điều hoà các thành phần của máu:

+ Uống nhiều nước sẽ tăng cường đào thải nước.

+ Khi nồng độ muối $NaCl$ tăng thì tăng thải $NaCl$.

- Điều hoà huyết áp.

- Sản xuất Erythropoietin có tác dụng kích thích tuỷ xương sản xuất hồng cầu.

GIẢI PHẪU SINH LÝ HỆ SINH DỤC NAM

* MỤC TIÊU

1. Kiến thức

- 1.1. Mô tả vị trí, hình thể cơ quan sinh dục trong nam.
- 1.2. Mô tả vị trí, hình thể cơ quan sinh dục ngoài nam.
- 1.3. Trình bày được chức năng ngoại tiết và nội tiết của tinh hoàn.

1.2. Thái độ

- 2.1. Có thái độ tích cực nghiên cứu tài liệu và học tập tại lớp.
- 2.2. Nhận biết được tầm quan trọng của môn học đối với thực hành nghề sau này.

* NỘI DUNG

Hệ sinh dục nam gồm có cơ quan sinh dục trong và cơ quan sinh dục ngoài.

1. CƠ QUAN SINH DỤC TRONG

1.1. Tinh hoàn

Tinh hoàn là tuyến hỗn hợp có hai chức năng:

- Nội tiết: tiết ra các kích thích tố sinh dục nam.
- Ngoại tiết ra tinh trùng.

Có hai tinh hoàn, mỗi tinh hoàn có kích thước bằng khoảng ngón tay cái, nằm trong bìu tinh hoàn.

Cấu tạo của tinh hoàn: ở bên ngoài là bao xơ, bên trong tinh hoàn có nhiều tiểu thùy có từ 1 - 4 ống sinh tinh. Các ống sinh tinh tụ hợp thành mạng tinh ở trung thất tinh hoàn.

1.2. Đường dẫn tinh

Đường dẫn tinh gồm có:

- Các ống tinh hoàn: nối mạng tinh với đầu mào tinh hoàn.
- Mào tinh hoàn: nằm phía trên và phía sau tinh hoàn như một cái mũ, gồm có đầu, thân và đuôi. Đầu mào tinh hoàn nhận các ống xuất tinh hoàn còn đuôi mào tinh hoàn thì nối với ống dẫn tinh. Cấu tạo của mào tinh là một ống rất dài cuộn gấp khúc nhiều lần.

- Ống dẫn tinh: là một ống đi từ đuôi mào tinh hoàn đến ống phóng tinh, lần lượt được chia thành nhiều đoạn tùy theo đoạn đi qua:

+ Đoạn mào tinh: bắt đầu từ đuôi mào tinh hoàn, đi ngược lên phía sau đầu mào tinh, đoạn này nằm trong bìu tinh hoàn.

+ Đoạn thừng tinh: đi từ trong bìu tinh hoàn đến lỗ bẹn nông, góp phần tạo nên thừng tinh. Thừng tinh gồm ống dẫn tinh, động mạch và tĩnh mạch tinh hoàn, thần kinh và bạch huyết của tinh hoàn.

+ Đoạn bẹn: thừng tinh đi qua ống bẹn trong chiều dày của thành bụng để vào chậu.

+ Đoạn chậu: ống dẫn tinh đi sau phúc mạc, bắt chéo với động mạch hông ngoài để ra mặt sau bàng quang.

- Túi tinh: có hình dạng ngoài như một cái túi, có bề mặt xù xì và nằm sau bàng quang. Cấu tạo của túi tinh là một túi rất dài cuộn gấp khúc nhiều lần.

- Ống phóng tinh: do sự kết hợp của ống dẫn tinh và túi tinh tạo thành. Ống phóng tinh xuyên qua tuyến tiền liệt từ mặt sau và đổ vào niệu đạo tuyến tiền liệt bởi lỗ ống phóng tinh nằm hai bên gò tinh.

1.3. Các tuyến phụ

- Tuyến tiền liệt: có hình dạng và kích thước như hạt dẻ, nằm ngay dưới cổ bàng quang. Niệu đạo đi vào tuyến ở phần đáy và ra ở phần đỉnh. Còn ống phóng tinh đi vào tuyến từ mặt sau và tận cùng ở niệu đạo tuyến tiền liệt. Tuyến tiền liệt tiết các chất góp phần tạo thành tinh dịch và đổ vào niệu đạo bằng các ống tuyến tiền liệt nằm hai bên gò tinh.

- Tuyến hành thể xốp: có kích thước bằng hạt bắp và nằm ở hành thể xốp, tuyến có ống thông với niệu đạo thể xốp. Tuyến hành thể xốp tiết ra chất nhờn để làm trơn niệu đạo.

2. CƠ QUAN SINH DỤC NGOÀI

Gồm có bìu tinh hoàn và dương vật.

2.1. Bìu tinh hoàn

Còn gọi là hạ nang, là một túi có vách chia thành hai ngăn, mỗi bên chứa một tinh hoàn và phần đầu của đường dẫn tinh. Cấu tạo của bìu gồm 7 lớp từ ngoài vào trong: da, cơ trơn Dartos, mô dưới da, cân nông, cơ treo tinh hoàn, cân sâu và tinh mạc. Tinh mạc có lá tạng dính sát vào tinh hoàn còn lá thành là lớp trong cùng của bìu tinh hoàn. Giữa lá thành và lá tạng là xoang là tinh mạc, bình thường có ít dịch.

2.2. Dương vật

- Là cơ quan niệu dục, vừa dẫn nước tiểu vừa dẫn tinh dịch.

- Hình dạng ngoài: dương vật có hình dạng gần giống hình trụ, dài khoảng 10cm và gồm 3 phần.

+ Phần trước: có quy đầu, được da trùm quy đầu bao phủ. Phía trước quy đầu có lỗ ngoài niệu đạo, phía sau quy đầu là vành sau quy đầu, phía dưới quy đầu có thừng da trùm quy đầu.

+ Thân dương vật: có hình trụ dẹt.

+ Phần sau: là gốc dương vật, được cố định vào thân và hai cạnh dưới xương mu bởi dây treo dương vật và thể hang dương vật. Da phần gốc dương vật có nhiều lông.

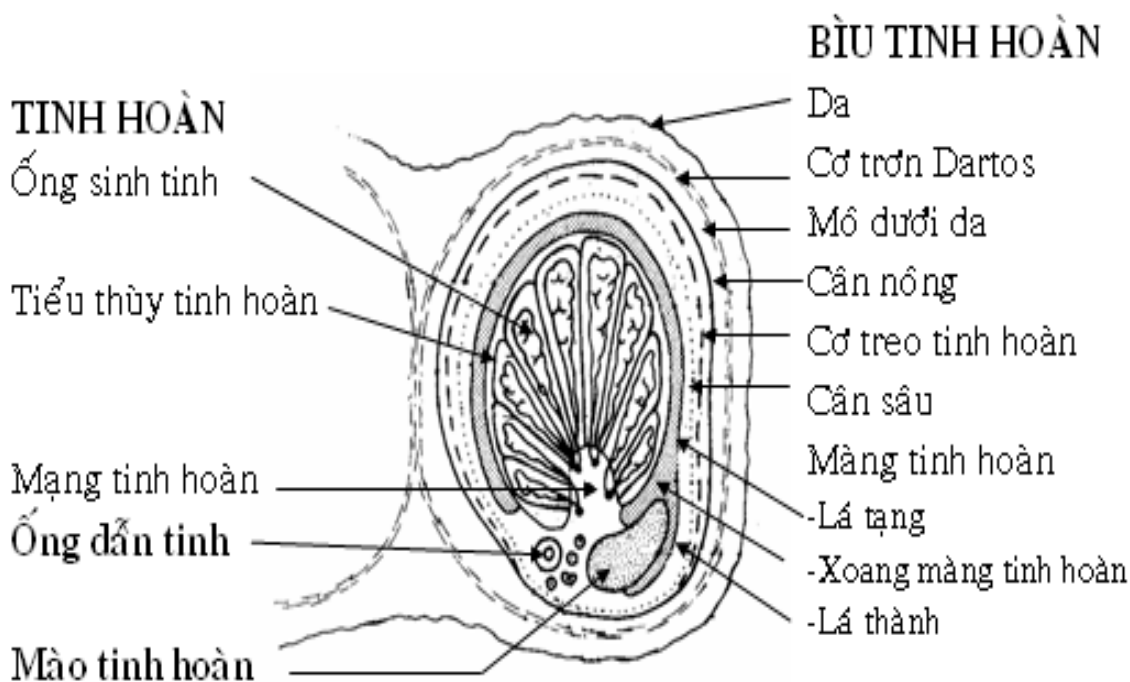
- Cấu tạo: dương vật được cấu tạo bởi các tạng cương và các lớp bao chung quanh.

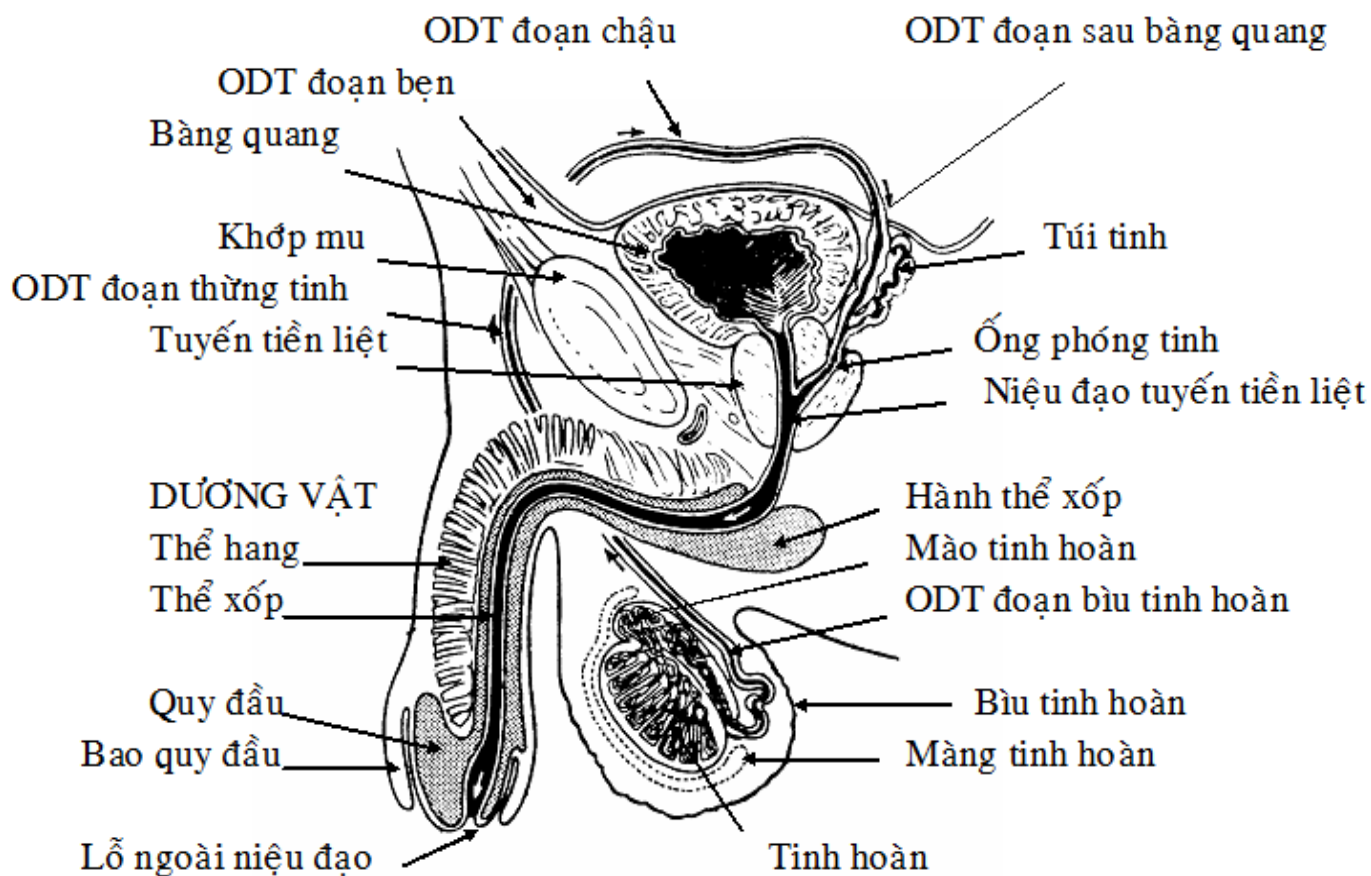
+ Tạng cương: gồm thể xốp ở mặt dưới và hai thể hang ở mặt trên.

Thể xốp tạo nên quy đầu phía trước và hành thể xốp ở phía sau. Niệu đạo từ tuyến tiền liệt đi vào thể xốp ở hành thể xốp, rồi chạy dọc theo chiều dài của thể xốp và tận cùng bằng lỗ niệu đạo ở quy đầu.

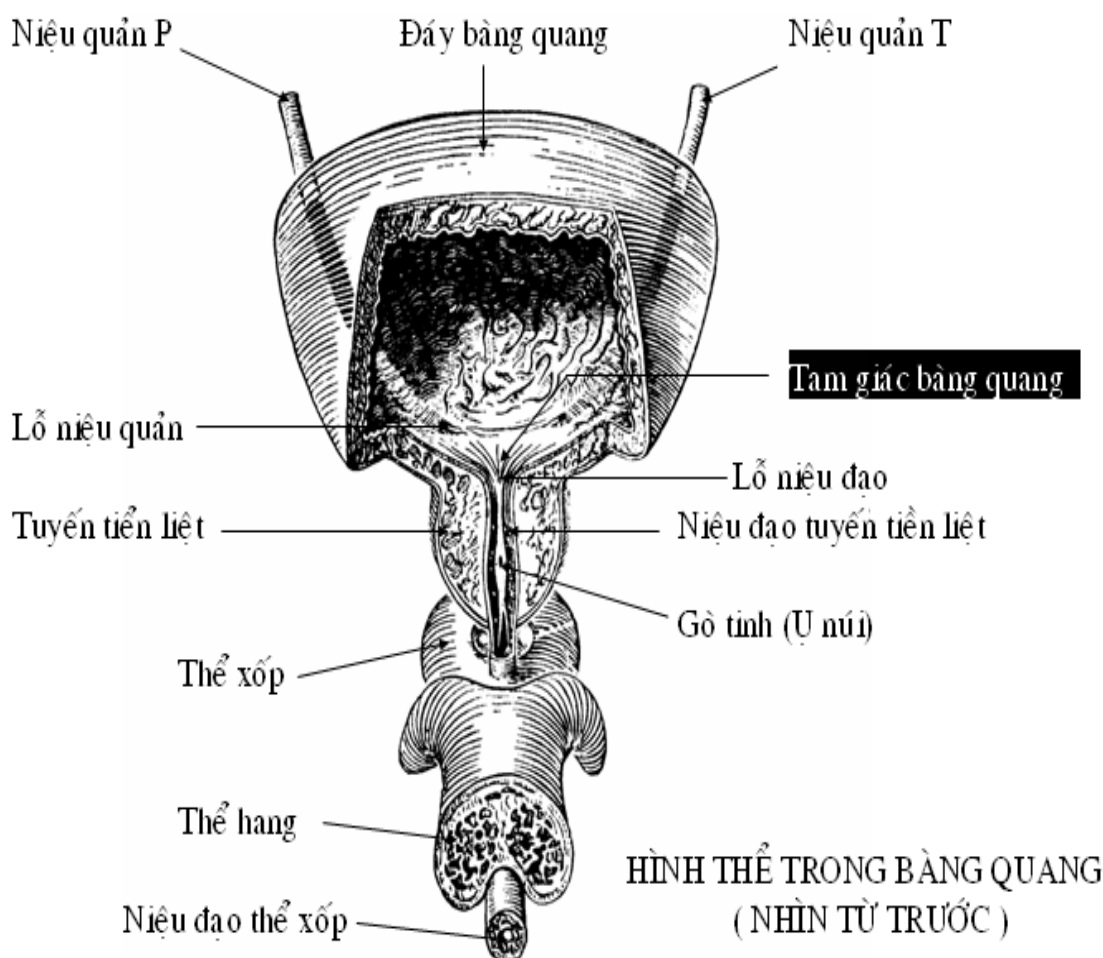
Hai thể hang: có phần sau được cố định vào hai cạnh dưới xương mu, còn phần trước được quy đầu che. Các tạng cương có cấu tạo xốp như tổ ong, khi máu dồn vào thì có thể cương cứng.

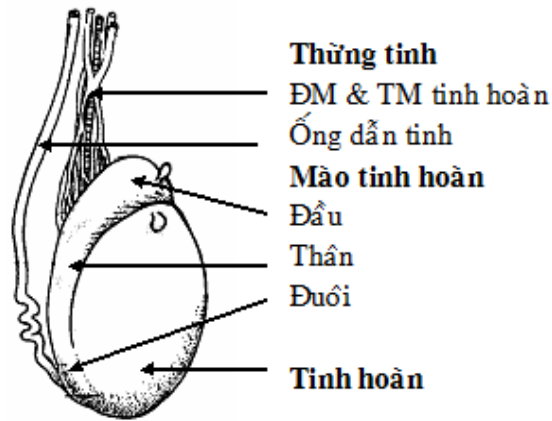
+ Các lớp bao quanh các tạng cương: từ trong ra ngoài là lớp bao trắng (cân sâu dương vật) lớp mô dưới da và lớp da. Trong các lớp này có mạch máu và thần kinh.





CƠ QUAN SINH DỤC NAM GIỚI





3. SINH LÝ HỆ SINH DỤC NAM

Chức năng sinh lý sinh sản nam là sự hoạt động tổng hợp, đồng bộ của bộ máy sinh dục nam: tinh hoàn (nằm trong bìu), ống dẫn tinh, túi tinh, dương vật và 1 số tuyến phụ cận như: tuyến tiền liệt, tuyến hành niệu đạo.

Hoạt động chức năng sinh lý sinh sản nam bao gồm: sự tạo tinh trùng, tinh dịch, sản xuất các hormon sinh dục nam và thực hiện các hoạt động tình dục.

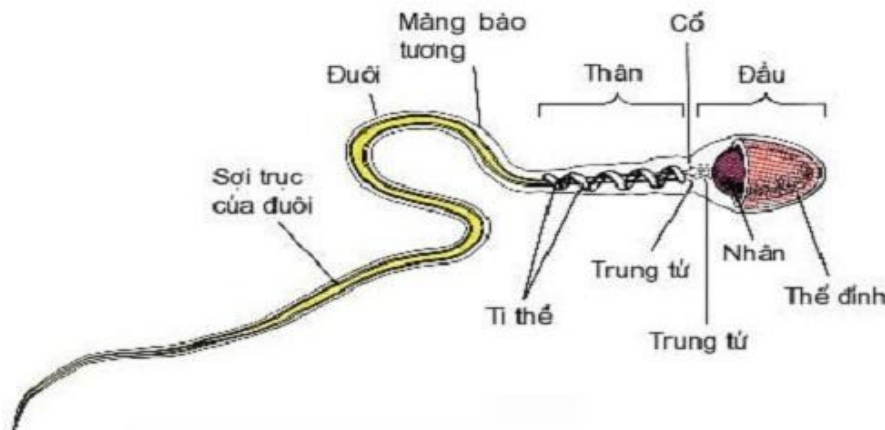
Tinh hoàn cơ quan quan trọng nhất của bộ máy sinh dục nam.

3.1. Chức năng của tinh hoàn

Tinh hoàn là 1 tuyến pha: vừa có chức năng ngoại tiết vừa có chức năng nội tiết.

3.1.1. Chức năng sản xuất tinh trùng: là chức năng ngoại tiết của tinh hoàn.

Tinh trùng được sinh ra từ tế bào biểu mô của ống sinh tinh dưới tác dụng của kích dục tố tiền yên là FSH. Quá trình tạo tinh trùng có từ lúc dậy thì và kéo dài suốt cuộc đời. Tuy nhiên ở tuổi ngoài 50 thì chức năng này có suy giảm.



* Cấu tạo của tinh trùng: tinh trùng dài khoảng 50 μm , gồm có 3 phần: đầu, cổ và đuôi.

- Đầu tinh trùng: có hình trứng, trong có nhân chứa nhiễm sắc thể. Phía đầu chóp của tinh trùng có chứa men protease, hyaluronidase. Đây là men giúp cho tinh trùng phá vỡ màng trứng khi thụ tinh.

- Cổ tinh trùng: là phần nguyên sinh chất nối giữa đầu với đuôi.

- Đuôi tinh trùng: là 1 cái roi giúp cho tinh trùng di động. Trong bộ phận sinh dục nữ tinh trùng di chuyển với tốc độ 4 mm/phút.

Do có quá trình phân chia giảm nhiễm, mỗi tinh trùng chỉ chứa 23 nhiễm sắc thể để sau này khi thụ tinh, tinh trùng cung cấp 23 nhiễm sắc thể và trứng (noãn) cung cấp 23 nhiễm sắc thể nữa để tạo thành 1 tế bào hoàn chỉnh có 46 nhiễm sắc thể. Có 2 loại tinh trùng: loại mang nhiễm sắc thể giới tính X và loại mang nhiễm sắc thể giới tính Y. Nhiễm sắc thể X còn gọi là nhiễm sắc thể cái. Nhiễm sắc thể Y còn gọi là nhiễm sắc thể đực.

- Một người trưởng thành khỏe mạnh, 2 tinh hoàn có khả năng sản xuất 120 triệu tinh trùng mỗi ngày.
- Tinh trùng nằm trong dịch nhầy do túi tinh và tuyến tiền liệt tiết ra gọi là tinh dịch có pH là 7,5. Thể tích tinh dịch sau mỗi lần xuất tinh là:

2,8 ml ở độ tuổi 18-35

2,2 ml ở độ tuổi 36-55.

- Tuyến tiền liệt tiết ra 1 chất dịch màu trắng, đục. Lượng dịch của tuyến tiền liệt chiếm 30% tổng số tinh dịch.

- Số lượng tinh trùng bình thường:

+ Ở độ tuổi 18-35 là $89,4 \pm 17,6$ triệu/1 ml tinh dịch.

+ Ở độ tuổi 36-55 là $93,4 \pm 14,2$ triệu/1 ml tinh dịch.

* Đời sống tinh trùng:

- Trong ống sinh tinh: tinh trùng có thể sống được vài ba tuần lễ.

- Khi ra ngoài tiếp xúc với không khí: tinh trùng chỉ sống được 1 vài giờ.

- Trong tử cung: tinh trùng có thể sống được 7- 8 ngày.

Hầu hết tinh trùng có khả năng thụ tinh trong vòng 24 giờ. Một số ít tinh trùng có khả năng thụ tinh trong vòng 72 giờ.

* Hiện tượng phóng tinh: Khi có kích thích trực tiếp hay gián tiếp vào dương vật, dương vật cương cứng lên, tổ chức cương của dương vật đẩy máu (trung tâm điều hòa hiện tượng cương nằm ở tủy sống), do đó dương vật cương to lên. Cùng lúc đó túi tinh và ống dẫn tinh co bóp mạnh đẩy tinh dịch vào niệu đạo và ra ngoài.

3.1.2. Chức năng nội tiết của tinh hoàn

Tinh hoàn tiết ra hormon sinh dục nam.

Các hormon sinh dục nam được gọi chung là androgen (nam dục tố) về bản chất là 1 loại steroid. Các hormon sinh dục nam gồm có: testosterone, dihydrotetosteron, androstenedion... nhưng trong đó testosterone là hormon quan trọng nhất.

Tetosteron có tác dụng như sau:

- Trong thời kỳ bào thai: testosterone kích thích sự phát triển của cơ quan sinh dục nam và biệt hóa trung khu sinh dục ở vùng dưới đồi theo hướng đực. Vào những tháng cuối của thời kỳ bào thai, testosterone kích thích tinh hoàn di chuyển từ ổ bụng xuống bìu. Nếu thiếu testosterone ở giai đoạn này thì tinh hoàn vẫn nằm trong ổ bụng và sau này khi đưa trẻ ra đời, tế bào ống sinh tinh sẽ mất chức năng sinh sản tinh trùng.

- Ở tuổi dậy thì:

+ Tetosteron thúc đẩy sự dậy thì của bé trai: làm phát triển cơ quan sinh dục phụ như: dương vật, tuyến tiền liệt, túi tinh, ống dẫn tinh và xuất hiện các giới tính sinh dục thứ phát: mọc lông mu, lông nách, mọc râu, giọng nói trầm do thanh quản nở rộng, da dày và thô, xuất hiện nhiều trứng cá, hệ thống cơ xương phát triển, tâm lý nam biểu hiện rõ, ham muốn hoạt động tình dục, có thể hung hăng và hiếu chiến hơn...

+ Tetosteron làm hoàn thiện chức năng của tinh trùng trưởng thành. Đây là chức năng quan trọng nhất của testosterone, vì vậy đòi hỏi 1 cơ thể nam bình thường phải có nồng độ testosterone nhất định trong máu.

+ Trên chuyển hóa: testosterone làm tăng đồng hóa protein đặc biệt là đối với tổng hợp protein cơ, xương, tạng, nó làm tăng khối cơ hơn 50% so với nữ, làm tăng sức mạnh cơ bắp của cơ thể nam.

+ Ngoài ra testosterone còn làm tăng số lượng hồng cầu, vì vậy số lượng hồng cầu ở nam cao hơn nữ.

3.2. Điều hòa chức năng tinh hoàn

Chức năng tinh hoàn được điều hòa theo cơ chế điều khiển ngược.

Khi testosterone ở máu tăng cao sẽ tác động trở lại hypothalamus làm giảm bài tiết LRH dẫn đến tiền yên giảm tiết LH mà LH có tác dụng dinh dưỡng tế bào Leydig, do đó làm giảm tiết testosterone.

3.3. Các yếu tố ảnh hưởng đến khả năng sinh sản của nam

- *Chất lượng và số lượng tinh trùng*: nếu số lượng tinh trùng giảm dưới 20 triệu tinh trùng/ml tinh dịch thì dễ bị vô sinh vì số lượng tinh trùng giảm thường kèm theo giảm chất lượng tinh trùng như: tinh trùng dị dạng, di động kém...

- *Nhiệt độ*: nhiệt độ thuận lợi cho tinh trùng phát triển là khoảng 35⁰C. Nhiệt độ không khí quanh bìu, nhiệt độ của dòng máu tới nuôi tinh hoàn và nhiệt độ trao đổi chất làm nhiệt độ tinh hoàn tăng lên. Nhiệt độ tăng làm cản trở sự phát triển của tinh trùng và làm thoái hóa các tế bào ống sinh tinh. Cơ Dartos của bìu tự co giãn tùy thuộc vào nhiệt độ của tinh hoàn. Khi nhiệt độ của tinh hoàn tăng lên thì cơ Dartos giãn, tinh hoàn xa cơ thể hơn để giảm nhiệt. Khi nhiệt độ của tinh hoàn giảm thì cơ Dartos co, tinh hoàn vào gần cơ thể hơn để tăng nhiệt.

Trong quá trình phát triển của thai, nếu tinh hoàn không di chuyển xuống bìu mà vẫn ở lại trong ổ bụng (tinh hoàn ẩn) thì ống sinh tinh sẽ bị thoái hóa gây vô sinh vì nhiệt độ cơ thể quá cao so với nhiệt độ cần thiết của tinh hoàn. Do đó phải đưa tinh hoàn về nằm trong bìu (bằng phẫu thuật hoặc dùng testosterone) trước tuổi dậy thì.

Người tắm nước nóng 43- 45⁰C khoảng 30 phút mỗi ngày, người mặc quần sịp cách nhiệt sẽ làm giảm số lượng tinh trùng.

Một số người lái xe tải, ghế xe cạnh máy tỏa nhiệt, người đi xe mô tô mà yên xe phơi dưới nắng mùa hè cũng bị giảm số lượng tinh trùng. Những người làm việc trong môi trường đặc biệt trong thời gian dài có thể bị vô sinh do có quá ít hoặc không có tinh trùng như: môi trường sóng siêu cao tần, bức xạ nhiệt, bức xạ điện từ, có tia phóng xạ...

Nhiệt độ trong đường sinh dục nữ cao hơn nhiệt độ của bìu nên đã làm cho tinh trùng tăng chuyên hóa, tăng hoạt động để đáp ứng với yêu cầu thụ tinh, vì vậy tinh trùng chỉ sống được trong đường sinh dục nữ khoảng 2 - 3 ngày.

Nếu nhiệt độ thấp, tinh trùng giảm chuyên hóa, giảm hoạt động, do đó để bảo quản tinh trùng người ta lưu trữ ở nhiệt độ rất thấp (-175⁰C).

- *Hình thái và tính di động của tinh trùng*: khi tinh trùng bị dị dạng (đầu to, đuôi ngắn, đuôi vẹo...) hoặc không di chuyển được thì cũng dễ gây vô sinh.

- *Chức năng của men hyaluronidase và protease*: men hyaluronidase có tác dụng phá vỡ sự trùng hợp của acid hyaluronic, do đó nó bóc tách các tế bào bao quanh noãn giúp tinh trùng dễ dàng chui vào trong noãn khi thụ tinh. Men protease có tác dụng làm tan chất nhầy ở cổ tử cung. Nếu thiếu 2 men này cũng dễ gây vô sinh.

- *Độ pH*: tinh trùng sống, hoạt động mạnh trong môi trường trung tính hoặc hơi kiềm. Nếu trong môi trường acid yếu thì tinh trùng giảm hoạt động, trong môi trường acid mạnh thì tinh trùng sẽ bị chết. Một số bệnh làm môi trường trong đường sinh dục nữ acid, tinh trùng sẽ bị giảm hoạt động và có thể gây vô sinh do nữ.

- *Kháng thể*: Bình thường hàng rào tế bào Sertoli ở tinh hoàn ngăn cản kháng thể xâm nhập vào dịch ống sinh tinh, bảo vệ tinh trùng. Một số phụ nữ có kháng thể cố định tinh trùng nên dễ thụ thai. Một số phụ nữ có kháng thể diệt tinh trùng nên thường bị vô sinh.

- *Stress* kéo dài làm giảm sinh tinh trùng.

- *Một số chất* như: rượu, ma túy, chất độc chiến tranh làm giảm sinh sản tinh trùng.

- *Tia X, tia phóng xạ, vi rút (như vi rút quai bị)* làm giảm sinh tinh trùng.

GIẢI PHẪU SINH LÝ HỆ SINH DỤC NỮ

* **MỤC TIÊU:** Sau khi học xong, sinh viên có khả năng:

1. Kiến thức

1.1. Mô tả vị trí, hình thể cơ quan sinh dục nữ.

1.2. Mô tả phương tiện giữ tử cung tại chỗ.

1.3. Trình bày được chức năng ngoại tiết và nội tiết của tinh hoàn và buồng trứng.

1.2. Thái độ

2.1. Có thái độ tích cực nghiên cứu tài liệu và học tập tại lớp.

2.2. Nhận biết được tầm quan trọng của môn học đối với thực hành nghề sau này.

* NỘI DUNG

Hệ sinh dục nữ gồm cơ quan sinh dục trong và cơ quan sinh dục ngoài.

- Cơ quan sinh dục trong gồm buồng trứng, vòi trứng, tử cung, âm đạo.

- Cơ quan sinh dục ngoài là âm vật.

1. BUỒNG TRỨNG (NOÃN SÀO)

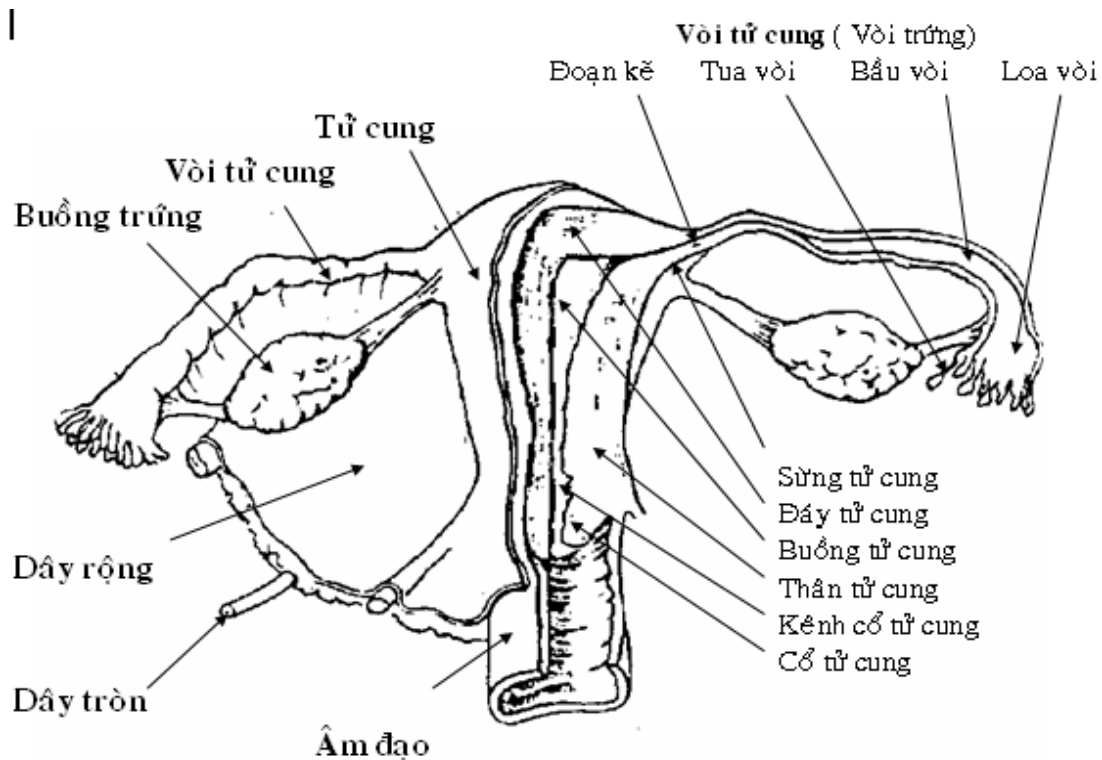
1.1. Hình dạng và cấu tạo:

Buồng trứng là tuyến sinh dục có 2 chức năng:

- Ngoại tiết ra trứng.

- Nội tiết ra kích thích tố sinh dục nữ.

Có 2 buồng trứng, kích thước mỗi buồng khoảng 3,5 x 2 x 1 cm nằm áp sát thành chậu nhỏ và dây chằng rộng. Cấu tạo chủ yếu của mỗi buồng trứng là lớp biểu mô mầm, từ đó sinh ra các nang trứng. Mỗi nang trứng gồm 1 tế bào nguyên thủy được bao bọc bởi các tế bào vỏ nang trứng. Trong mỗi chu kỳ kinh nguyệt, một số nang trứng nguyên thủy lần lượt tăng trưởng qua các giai đoạn nang trứng phát triển, nang trứng bọc, và khi trứng chín thì phóng noãn (rụng trứng). Vỏ nang trứng sau giai đoạn phóng noãn có thể trở thành thể vàng (hoàng thể) nếu trứng được thụ tinh và phát triển thành phôi thai, nếu trứng không thụ tinh thì vỏ nang trứng sẽ teo dần biến thành thể trắng (bạch thể).



HÌNH THỂ CƠ QUAN SINH DỤC TRONG NỮ GIỚI

1.2. Liên hệ:

Buồng trứng nằm ở hố trong buồng trứng. Phía trong hố là động mạch hông ngoài, phía sau là động mạch hông trong, phía trước là nơi gắn của dây chằng rộng.

1.3. Phương tiện cố định:

Buồng trứng được cố định lỏng lẻo vào dây chằng rộng, tử cung và thành bụng bằng mạc treo buồng trứng, dây chằng tử cung và dây treo buồng trứng.

1.4. Mạch máu :

Động mạch đến nuôi buồng trứng là động mạch buồng trứng (phát sinh từ động mạch chủ bụng) và nhánh buồng trứng của động mạch tử cung. Tĩnh mạch có nguồn gốc và phân bố giống động mạch.

2. VÒI TỬ CUNG (VÒI TRỨNG)

2.1. Hình thể:

Vòi tử cung là ống dẫn trứng từ buồng trứng đến tử cung, dài 10-12 cm, đường kính thay đổi từ 3-8 mm và được chia làm 4 đoạn:

- Loa vòi: có hình phễu, loe ra nhờ các tua vòi. Tua dài nhất dính với buồng trứng, loa vòi có lỗ thông với ổ bụng để đón trứng.
- Bầu vòi: dài 7cm là nơi mở rộng của vòi.
- Eo vòi: dài 3-4 cm là nơi hẹp của vòi.
- Đoạn tử cung: dài 1cm, đi vào chiều dày thành tử cung và mở vào buồng tử cung bằng lỗ vòi tử cung.

2.2. Phương tiện cố định:

- Vòi tử cung được gắn vào cạnh trên của dây chằng rộng và được cố định lỏng lẻo bằng màng treo vòi tử cung.
- Vòi tử cung có các nhánh mạch máu từ mạch máu của tử cung và buồng trứng.

3. TỬ CUNG (ĐẠ CON)

3.1. Hình thể:

Tử cung là 1 tạng rỗng là nơi tăng trưởng của bào thai, có hình dạng như trái su, gồm các phần sau :

- Đáy tử cung: là nơi rộng nhất, 2 bên đáy tử cung là sừng tử cung.
- Thân tử cung: nối đáy tử cung với eo tử cung, bên trong là buồng tử cung.
- Eo tử cung: là phần thắt nhỏ dưới thân tử cung.
- Cổ tử cung: dài khoảng 2,5 cm, gồm một phần nằm ngoài và một phần nằm trong âm đạo. Bên trong lòng tử cung là kênh cổ tử cung, thông với buồng tử cung và thông với âm đạo bằng lỗ cổ tử cung.

3.2. Cấu tạo của tử cung : có 3 lớp

- Nội mạc tử cung : gập thành nhiều nếp, có đặc tính tăng trưởng theo chu kỳ.
- Cơ trơn tử cung : cơ vòng ở trong, cơ dọc ở ngoài, cơ đan chéo ở giữa.
- Phúc mạc che hầu hết tử cung trừ phần cổ.

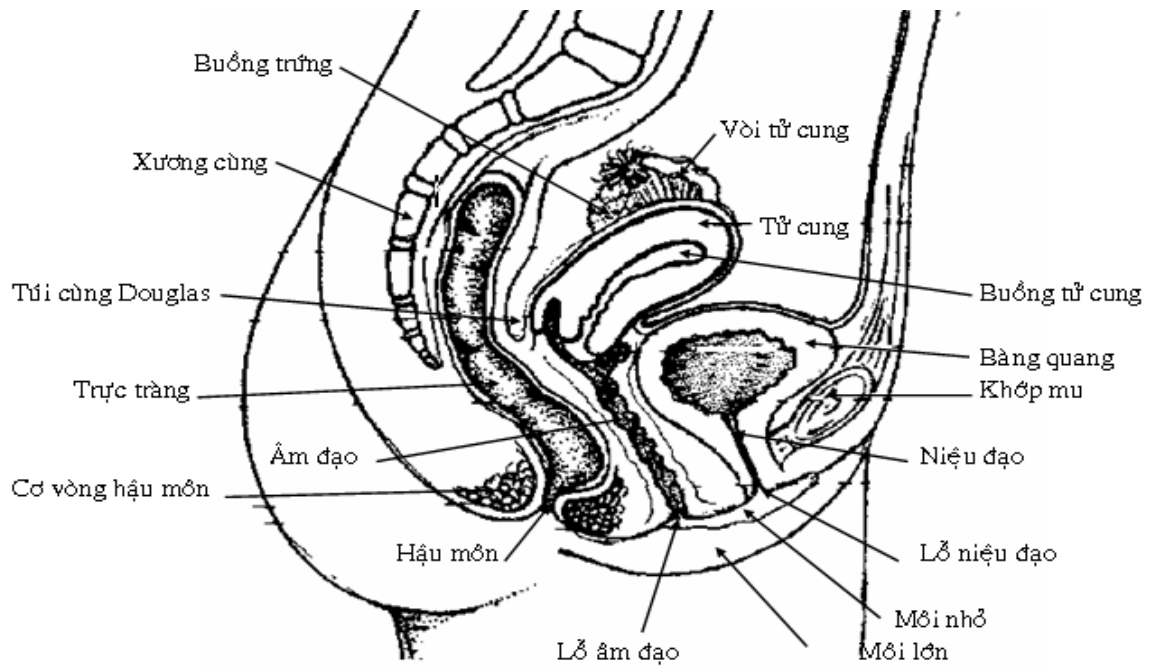
3.3. Phương tiện cố định tử cung và liên hệ

Tử cung nằm trong chậu nhỏ, phía trước là bàng quang, phía sau là trực tràng, hai bên là dây chằng rộng, vòi tử cung và buồng trứng. Tử cung được cố định bởi:

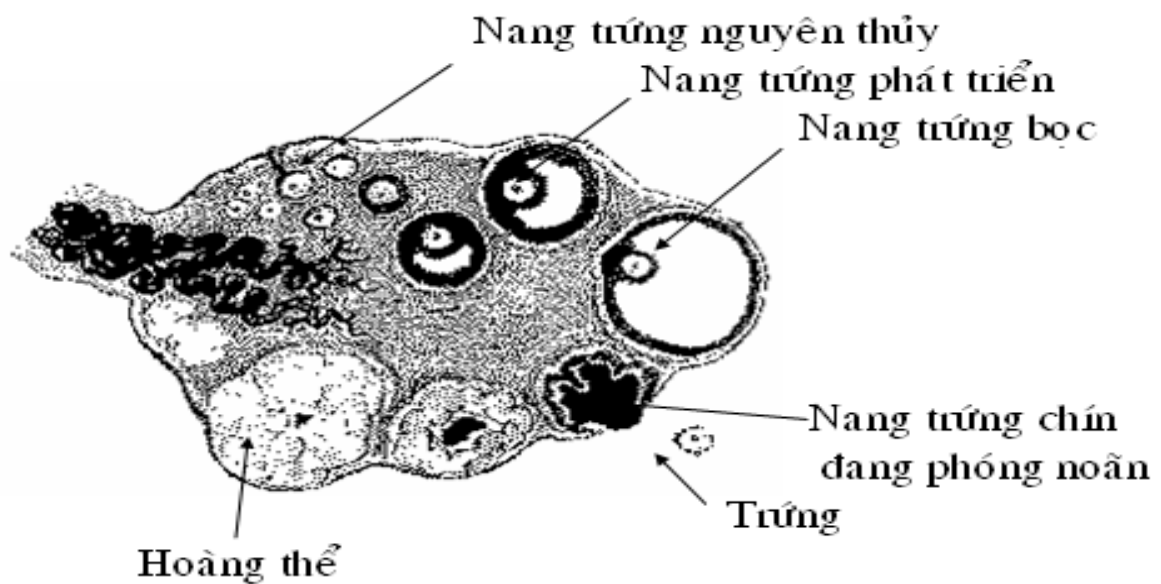
- Dây chằng tròn: đi từ sừng tử cung đến mô dưới da ở môi lớn và gò mu.
- Dây chằng rộng: bám dọc hai bên thân tử cung, vòi tử cung và gắn vào thành chậu.
- Các dây chằng tử cung - cùng và dây chằng tử cung - bàng quang - mu cố định eo và cổ tử cung về phía sau với xương cùng về phía trước với xương mu.

3.4. Mạch máu

- Động mạch tử cung xuất phát từ động mạch hông trong, chạy ở thành ngoài chậu sau dây rộng, tới eo tử cung thì chạy dọc theo thân và vòi tử cung. Động mạch này cho nhánh đến các cơ quan sinh dục trong, niệu quản và bàng quang.
- Tĩnh mạch thì đi theo động mạch và dẫn máu về tĩnh mạch hông trong.

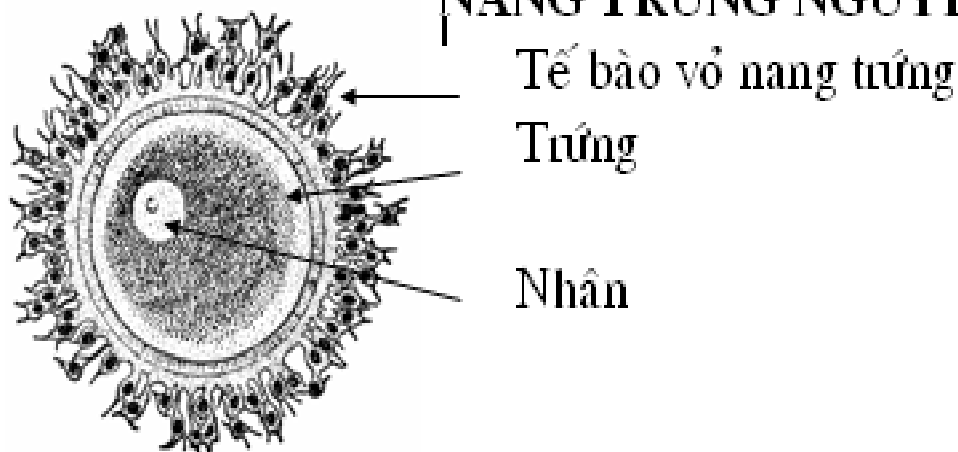


HÌNH KHUNG CHẬU NỮ CẮT DỌC



CẤU TẠO CỦA BUỒNG TRỨNG

NANG TRỨNG NGUYÊN THỦY



4. ÂM ĐẠO

4.1. Hình thể

Âm đạo là một ống cơ trơn đi từ cổ tử cung đến âm hộ dài khoảng 8cm. Âm hộ có hai thành trước và sau, phía trên là vòm âm đạo bao lấy một phần cổ tử cung và tạo thành các túi cùng âm đạo, phía dưới thông ra âm hộ bởi lỗ âm đạo. Lỗ này được che kín một phần bởi màng trinh hay các vết tích của màng trinh.

4.2. Liên hệ

Âm đạo có hướng đi xuống dưới và ra trước, tạo một góc khoảng 90° với tử cung và có liên hệ với:

- Mặt trước có bàng quang và niệu đạo.
- Mặt sau có túi cùng âm đạo trực tràng douglas và trực tràng.
- Mặt ngoài có dây rộng, hoành chậu, hoành niệu dục và tuyến tiền đình lớn Bartholin.

4.3. Cấu tạo của âm đạo

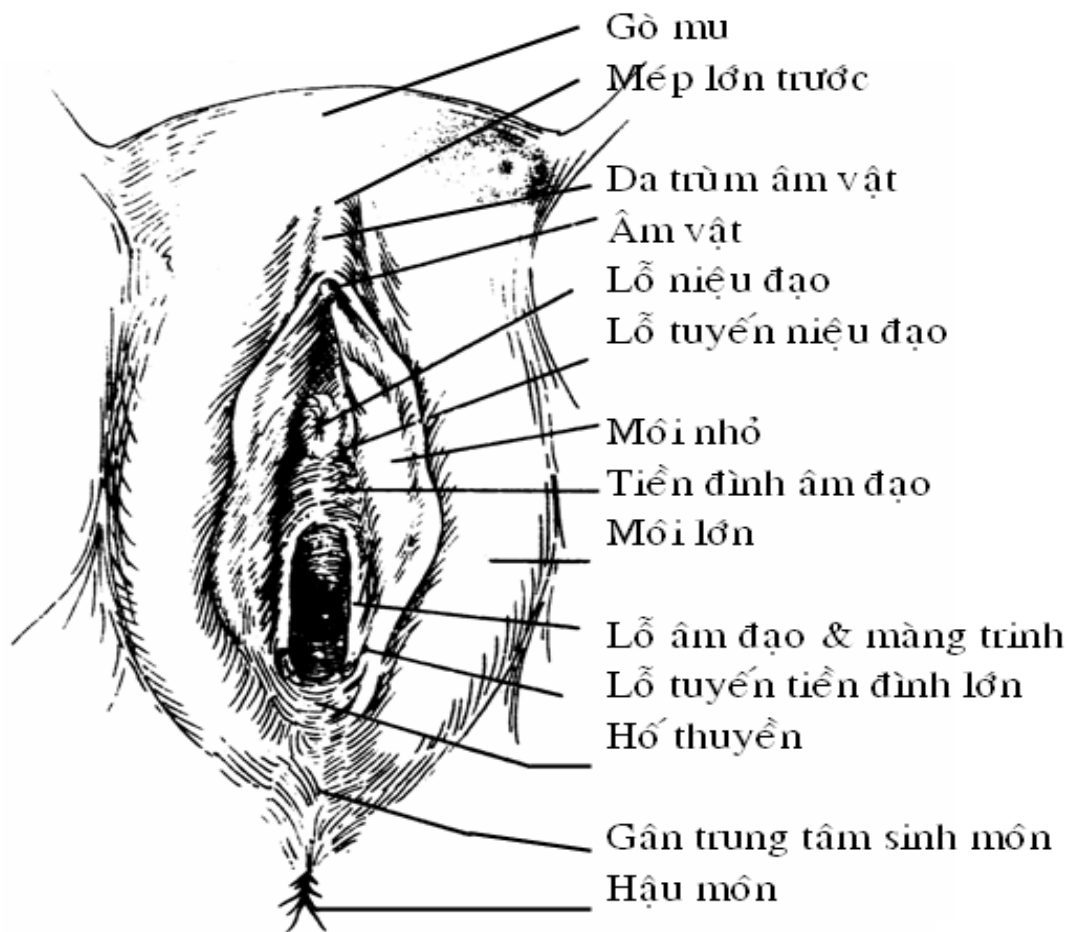
Gồm 3 lớp: lớp niêm mạc, lớp cơ trơn và lớp mô liên kết.

4.4. Mạch máu

Các nhánh động mạch đến âm đạo phát xuất từ động mạch tử cung, động mạch hông trong và động mạch trực tràng dưới. Tĩnh mạch phân bố giống như động mạch và chảy về tĩnh mạch hông trong.

5. ÂM HỘ

Âm hộ là cơ quan sinh dục ngoài của nữ.



ÂM HỘ

5.1. Hình dạng ngoài

Từ ngoài vào trong âm hộ gồm có:

- Môi lớn: nối tiếp ở phía trước với gò mu, nối với nhau ở phía trước và phía sau thành mép lớn trước và mép lớn sau. Giữa hai môi lớn và khe âm hộ.

- Môi nhỏ: nằm trong môi lớn. Hai môi nhỏ nối với nhau ở phía trước thành da trùm âm vật và thặng âm vật, nối với nhau ở phía sau thành mép nhỏ sau. Giữa hai môi nhỏ là tiền đình âm đạo.

- Tiền đình, âm đạo: ở phía trước là âm vật cùng với da trùm âm vật và thặng âm vật, ở giữa là lỗ niệu đạo ngoài, còn phía sau là lỗ âm đạo được che một phần bởi màng trinh hoặc vết tích của màng trinh. Hai bên lỗ âm đạo là lỗ tuyến tiền đình lớn Bartholin, phía dưới lỗ âm đạo là hố thuyên.

5.2. Cấu tạo

- Cấu tạo của môi lớn gồm có da, mô dưới da, lớp sợi đàn hồi, mô mỡ, các tuyến bì.

- Cấu tạo của môi nhỏ giống như môi lớn nhưng không có mô mỡ.

- Tạng cương của âm hộ gồm có:

+ Âm vật: được cấu tạo như một dương vật thu nhỏ, gồm có hai thể hang. Hai thể hang kết hợp với nhau ở phía trước thành qui đầu âm vật, và được cố định phần sau vào cạnh dưới xương mu. Âm vật không có thể xóp.

+ Hành tiền đình: là hai tạng cương tương tự thể xóp dương vật, nằm hai bên lỗ niệu đạo và lỗ âm đạo. Hai thành tiền đình nối với nhau ở phía trước bởi 1 mạng tĩnh mạch

- Tuyến tiền đình lớn Bartholin: kích thước 15 x 8,5 mm, nặng khoảng 8g và nằm hai bên âm đạo. Lỗ ống tuyến tiền đình lớn mở ra hai bên lỗ âm đạo.

5.3. Mạch máu và thần kinh

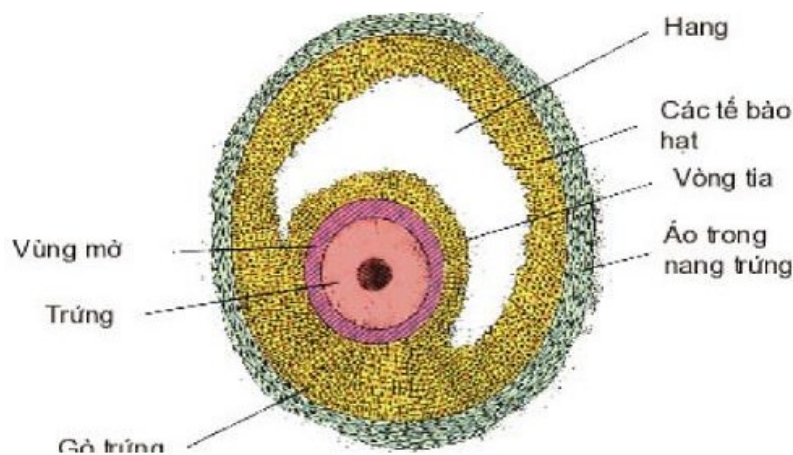
- Các động mạch đến âm hộ xuất phát từ động mạch thẹn ngoài và động mạch thẹn trong. Tĩnh mạch phân bố như động mạch.

- Thần kinh: các nhánh thần đến âm hộ phát xuất từ các thần kinh sinh dục đùi và thần kinh hông bẹn. Hệ thần kinh tự dưỡng từ mạng thần kinh cùng cho thần kinh cương đến các tạng cương.

6. CHỨC NĂNG SINH LÝ HỆ SINH DỤC NỮ

Đến tuổi dậy thì, trung bình 1 chu kỳ kinh nguyệt có 1 nang trứng chín và rụng trứng.

Khi trứng rụng (vỡ nang) các tế bào hạt còn lại trên buồng trứng nhanh chóng được chuyển thành hoàng thể. Hoàng thể có khả năng bài tiết các hormon sinh dục nữ là estrogen và progesteron.



Thời kỳ mãn kinh: không còn nang trứng trong buồng trứng, hoặc nếu còn thì cũng còn rất ít và bị thoái hóa ngay, buồng trứng ngừng hoạt động.

Các yếu tố ảnh hưởng đến sự sinh sản trứng:

- Hệ thần kinh: các cấu trúc quan trọng của hệ thần kinh trung ương như vỏ não, vùng dưới đồi có ảnh hưởng tới sự phát triển của nang trứng thông qua hormon GnRH. Vào tuổi dậy thì hormon này mới được bài tiết. Dưới tác động của GnRH, các hormon tuyến yên FSH và LH được bài tiết nhiều trực tiếp tác động lên buồng trứng để điều hòa sự phát triển của nang trứng.

- Các yếu tố có hại như tia X, tia phóng xạ, sóng siêu cao tần, virus, chất độc chiến tranh... làm cho trứng phát triển bất thường hoặc ngừng phát triển.

- Tuổi tác: tuổi càng cao thì khả năng phân chia và phát triển của nang trứng càng có nhiều dị tật rất bất lợi cho sự sinh sản.

- Các yếu tố gây stress: stress âm tính hoặc dương tính quá mức có ảnh hưởng đến sự bài tiết các hormon hướng sinh dục nên cũng làm giảm chức năng của trứng.

2.1.2. Chức năng nội tiết

Buồng trứng bài tiết hormon sinh dục nữ. Hormon sinh dục nữ gồm 2 chất chính là: estrogen và progesteron.

*** Estrogen:**

Estrogen chủ yếu do buồng trứng tiết ra. Ngoài ra nó còn được vỏ thượng thận và tinh hoàn bài tiết 1 lượng nhỏ không đáng kể. Đối với cơ thể nam thì estrogen có tác dụng làm cho ống dẫn tinh, túi tinh và tuyến tiền liệt phát triển.

Đối với cơ thể nữ, estrogen có các tác dụng sau:

- Làm xuất hiện và duy trì các đặc tính sinh dục nữ từ tuổi dậy thì, làm phát triển cơ quan sinh dục ngoài, duy trì bản năng sinh dục nữ, làm tăng lớp mỡ dưới da, da mỏng mịn, giọng nói trong, dáng mềm mại, ngực nở, hông nở, khung chậu rộng, tâm lý thay đổi.

- Trên tử cung:

+ Làm tăng kích thước tử cung ở tuổi dậy thì và khi mang thai.

+ Làm dày niêm mạc tử cung ở nửa đầu chu kỳ kinh nguyệt, các mạch máu ở niêm mạc tử cung phát triển và tăng lưu lượng máu đến niêm mạc tử cung.

+ Kích thích các tuyến ở niêm mạc tử cung phát triển.

+ Làm niêm mạc cổ tử cung tiết dịch nhầy loãng để tinh trùng di chuyển dễ dàng.

+ Tăng co bóp cơ tử cung, tăng tính nhạy cảm của cơ tử cung với oxytocin.

- Trên tuyến vú: làm phát triển tuyến vú, mô đệm và mô mỡ ở vú làm cho vú nở to.

- Trên hệ xương:

+ Làm phát triển hệ xương, vì vậy bé gái lớn nhanh ở tuổi dậy thì.

+ Làm tăng cốt hóa sụn liên hợp mạnh testosterone, vì vậy nữ ngừng phát triển chiều cao sớm hơn so với nam.

+ Tăng lắng đọng calci, phosphat ở xương. Do đó khi người mãn kinh lượng estrogen giảm gây loãng xương.

- Trên chuyển hóa:

+ Làm tăng tổng hợp protein toàn thân đặc biệt ở các mô xương, cơ tử cung, tuyến vú.

+ Lắng đọng mỡ ở dưới da, ngực, hông, đùi tạo dáng nữ.

+ Giữ muối và nước vừa phải, vì vậy phụ nữ lên cân trước kỳ kinh nguyệt.

*** Progesteron:**

Progesteron được bài tiết chủ yếu ở hoàng thể (nửa sau của chu kỳ kinh nguyệt), ở nang trứng (nửa đầu chu kỳ kinh nguyệt). Tuyến vỏ thượng thận cũng tiết 1 lượng nhỏ progesteron. Trong thời kỳ mang thai, rau thai bài tiết 1 lượng khá lớn progesteron.

Tác dụng của progesteron đối với cơ thể nữ như sau:

- Trên tử cung:

+ Làm phát triển niêm mạc tử cung ở nửa sau của chu kỳ kinh nguyệt. Niêm mạc tử cung ở nửa đầu của chu kỳ kinh nguyệt được phát triển dày lên nhờ tác dụng của estrogen. Đến nửa sau của chu kỳ kinh nguyệt thì progesteron làm niêm mạc tử cung phát triển dày thêm, các tuyến phát triển mạnh, dài ra, cong queo và bài tiết dịch có nhiều glycogen. Đây là 1 tác dụng vô cùng quan trọng để chuẩn bị cho niêm mạc tử cung sẵn sàng đón trứng về làm tổ.

+ Làm giảm sự co bóp cơ tử cung, ngăn cản đẩy trứng đã thụ tinh ra ngoài, giữ cho môi trường tử cung ổn định thích hợp với trứng đã thụ tinh.

Vì vậy progesteron được coi là hormon trợ thai quan trọng nhất. Nếu thiếu progesteron thì thai không phát triển được.

+ Đối với cổ tử cung: progesteron kích thích niêm mạc cổ tử cung tăng tiết dịch nhầy đặc, quánh làm cho tinh trùng khó di chuyển và cũng giữ ổn định môi trường trong buồng tử cung.

- Trên vòi trứng: progesteron kích thích niêm mạc vòi trứng tiết dịch chứa nhiều chất dinh dưỡng để nuôi trứng đã thụ tinh phát triển tiếp vài ngày để đi nốt quãng đường còn lại của vòi trứng.

- Trên tuyến vú: progesteron làm phát triển nang tuyến vú làm cho tuyến vú đủ điều kiện chuẩn bị cho sự bài tiết sữa, góp phần làm cho vú nở to hơn.

- Trên thân nhiệt: ở nửa sau chu kỳ kinh nguyệt progesteron làm tăng thân nhiệt $0,3 - 0,5^{\circ}\text{C}$ so với bình thường.

- Progesteron gây ức chế rụng trứng thông qua ức chế LH nên nó được dùng làm thuốc tránh thai. Trên thực tế người ta sản xuất ra các progesteron tổng hợp (gồm acetatclomedinon, medroxyprogesteron, megetstron) để tránh thai.

Estrogen và progesteron được bài tiết dưới tác dụng của LH (hormon tiền yên) theo cơ chế điều khiển ngược.

2.2. Chu kỳ kinh nguyệt

2.2.1. Định nghĩa

- Kinh nguyệt là biểu hiện ra ngoài hoạt động của buồng trứng và tử cung ở người phụ nữ.

- Chu kỳ kinh nguyệt: là sự chảy máu có chu kỳ ở niêm mạc tử cung đi đôi với hiện tượng bong niêm mạc tử cung, nguyên nhân là do giảm nồng độ các hormon sinh dục estrogen và progesteron trong máu.

Có kinh nguyệt là biểu hiện buồng trứng còn hoạt động. Khi không còn kinh nguyệt nữa là biểu hiện buồng trứng ngừng hoạt động.

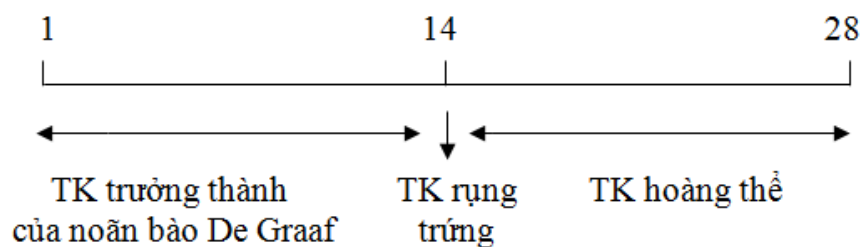
Thông thường 1 chu kỳ kinh nguyệt có 1 trứng chín hoàn toàn và rụng trứng (phóng noãn).

2.2.2. Các giai đoạn của chu kỳ kinh nguyệt

Bình thường chu kỳ kinh nguyệt từ 28-30 ngày, nhưng cũng có thể dài hơn (35-40 ngày) hoặc ngắn hơn (20-25 ngày). Những người có chu kỳ kinh nguyệt quá dài hoặc quá ngắn đều khó có khả năng có con.

Mỗi chu kỳ kinh nguyệt chia làm 3 thời kỳ:

* Thời kỳ trưởng thành của noãn bào De Graaf: từ ngày thứ nhất đến ngày thứ 14 của chu kỳ.



Dưới tác dụng của FSH 1 noãn bào nguyên thủy phát triển thành noãn bào De Graaf: ở giữa là tiểu noãn, xung quanh là tế bào hạt và buồng nước, tiếp đến là màng bao trong và màng bao ngoài. Noãn bào càng lớn, màng bao trong càng tiết nhiều estrogen vào máu làm niêm mạc tử cung tăng sinh, dày lên, mao mạch dài ra, xoắn lại chuẩn bị tiếp thu tác dụng của progesteron.

Thân nhiệt ở thời kỳ này $< 37^{\circ}\text{C}$.

Kinh nguyệt xảy ra trong 3 - 5 ngày đầu của thời kỳ này, nếu kéo dài quá 7 ngày là bất thường. Mỗi lần kinh nguyệt mất khoảng 38 ± 24 ml máu.

* Thời kỳ rụng trứng (phóng noãn): vào ngày thứ 14 của chu kỳ.

Bọc noãn chín, lượng estrogen đạt mức tối đa kích thích tuyến yên tăng tiết FSH và LH. Hormon LH làm bọc noãn vỡ ra, giải phóng tiểu noãn và tiểu noãn rơi vào vòi trứng.

Thân nhiệt giai đoạn này $> 37^{\circ}\text{C}$ và giữ nguyên như vậy cho đến trước ngày thấy kinh.

Thời kỳ này chất dịch ở cổ tử cung tiết ra nhiều hơn, loãng hơn và kiềm tính hơn tạo điều kiện cho tinh trùng sống và di chuyển dễ dàng hơn. Ngoài ra còn có cảm giác nặng hông, vú căng.

* *Thời kỳ hoàng thể*: từ ngày thứ 14 - 28 của chu kỳ.

Sau khi trứng rụng, phần còn lại của noãn bào phát triển tạo thành hoàng thể. Dưới tác dụng của LH, hoàng thể tiết progesteron làm niêm mạc tử cung dày lên, các tuyến và động mạch phát triển tạo điều kiện đón trứng đã thụ tinh đến làm tổ. Thân nhiệt những ngày này trên 37°C .

Số phận của hoàng thể:

- Nếu trứng được thụ tinh: hoàng thể phát triển đến tháng thứ 3 thì bắt đầu thoái hóa nhưng vẫn tồn tại tới khi đẻ.

- Nếu trứng không được thụ tinh: hoàng thể tồn tại đến ngày thứ 25 - 26 của chu kỳ kinh nguyệt thì bắt đầu thoái hóa, progesteron trong máu giảm, động mạch xoắn lại gây chảy máu, niêm mạc tử cung bong ra và kinh nguyệt xuất hiện.

2.3. Thai nghén và sinh đẻ

2.3.1. Hiện tượng thụ tinh

Sau khi phóng tinh, tinh trùng di chuyển trong môi trường thích hợp của đường sinh dục nữ. Mỗi lần giao hợp và phóng tinh có khoảng nửa tỷ tinh trùng vào âm đạo. Nhưng tinh trùng bị chết đi rất nhanh trong đường sinh dục nữ. Sau khoảng 10 phút chỉ còn vài ngàn tinh trùng tới được vòi trứng và chỉ có vài tinh trùng khỏe sống sót tới gần được trứng sau khi trứng rụng để thực hiện sự thụ tinh.

Trứng và tinh trùng thường gặp nhau ở 1/3 ngoài của vòi trứng và quá trình thụ tinh xảy ra ở đây: chỉ có 1 tinh trùng chui vào trứng, đầu tinh trùng lọt vào trong trứng, đuôi bị đứt ở ngoài. Trứng đã thụ tinh có khả năng ngăn cản sự xâm nhập của tinh trùng khác, thậm chí còn đẩy tinh trùng ra xa.

Sau khi thụ tinh, trứng phải mất từ 3 - 4 ngày để di chuyển vào buồng tử cung. Khi đến buồng tử cung thì phôi tự do phát triển và phân chia nhờ các chất dinh dưỡng của dịch tử cung khoảng 2-3 ngày rồi mới di chuyển về làm tổ ở đáy tử cung (vào ngày thứ 7 sau rụng trứng).

Vì 1 lý do nào đó trứng đã thụ tinh không di chuyển vào buồng tử cung (ví dụ do viêm tắc vòi trứng), trứng có thể phát triển ngay tại vòi trứng hoặc đôi khi do nhu động ngược chiều của vòi trứng làm trứng rơi vào ổ bụng và làm tổ trong ổ bụng. Các trường hợp đó gọi là chửa ngoài tử cung. Chửa ngoài tử cung nếu không được phát hiện và xử trí kịp thời, phôi phát triển đến 1 mức nào đó sẽ làm giãn vỡ vòi trứng gây chảy máu trong ổ bụng rất nguy hiểm cho tính mạng người mẹ.

2.3.2. Các hormon thời kỳ có thai

* Các hormon đầu thời kỳ có thai:

- HCG: do rau thai bài tiết, có các tác dụng sau

+ Duy trì hoàng thể tồn tại và bài tiết estrogen và progesteron. Những hormon này sẽ ngăn cản hiện tượng kinh nguyệt, làm cho niêm mạc tử cung tiếp tục phát triển dày lên và dự trữ chất dinh dưỡng tạo điều kiện cho phôi làm tổ và phát triển trong niêm mạc tử cung.

+ Kích thích tế bào leydig của tinh hoàn thai nhi bài tiết testosterone cho tới lúc sinh. Lượng testosterone tuy được bài tiết tuy ít nhưng rất quan trọng vì nó làm phát triển cơ quan sinh dục đực, biệt hóa não bộ theo hướng đực và kích thích di chuyển tinh hoàn từ ổ bụng xuống bìu vào cuối thời kỳ có thai.

+ Sự có mặt của HCG trong máu và nước tiểu giúp ta chẩn đoán có thai sớm. Vào ngày thứ 14 sau khi thụ thai đã có thể thấy HCG trong nước tiểu.

+ Khi chưa trứng hoặc ung thư rau: lượng HCG tăng rất cao. Định lượng HCG giúp theo dõi chữa trứng hoặc ung thư rau.

- Estrogen và progesteron: thời kỳ này rau còn bài tiết estrogen và progesteron. Khi 2 hormon này tăng cao sẽ ức chế tiền yên bài tiết FSH và LH làm cho noãn bào không chín, không rụng trứng trong thời kỳ mang thai.

* Sau tháng thứ 5 thời kỳ mang thai: hoàng thể bắt đầu thoái hóa, progesteron giảm dần trong khi estrogen ngày càng tăng cao.

* Cuối thời kỳ có thai (chuyển dạ):

- Lúc gần đẻ: progesteron giảm gần hết, estrogen tăng tối đa làm cơ tử cung co bóp. Ngoài ra oxytocin của hậu yên và áp lực buồng tử cung tăng do thai to cũng gây co bóp tử cung.

- Sau đẻ 24- 48 giờ: tuyến sữa bắt đầu tiết sữa dưới tác dụng của prolactin là hormon tiền yên có từ tháng thứ 8 sau khi có thai. Prolactin có tác dụng kích thích tuyến vú bài tiết sữa.

2.4. Dậy thì và mãn kinh

2.4.1. Dậy thì

Tuổi dậy thì ở con trai bắt đầu bằng lần xuất tinh đầu tiên. Tuổi dậy thì ở con gái bắt đầu bằng lần có kinh nguyệt đầu tiên.

Ở Việt Nam: tuổi dậy thì của con trai từ 14 - 16 tuổi, tuổi dậy thì của con gái từ 13 - 14 tuổi. Ở thành phố tuổi dậy thì thường sớm hơn ở nông thôn.

Ở các nước phát triển tuổi dậy thì thường sớm hơn so với tuổi dậy thì ở Việt Nam.

Các biểu hiện của tuổi dậy thì ở nữ là:

- Phát triển nhanh cả về chiều cao và trọng lượng, cơ thể cân đối, mềm mại, mô mỡ tập trung ở vùng ngực, cánh tay, hông, đùi tạo dáng nữ.

- Giọng nói thanh.

- Xuất hiện các đặc tính sinh dục phụ: mọc lông mu, lông nách, tử cung to lên, âm hộ, âm đạo, tuyến vú phát triển, kinh nguyệt xuất hiện.

- Tính tình thay đổi: dễ xúc cảm, e thẹn, hay tự lự và ý tứ hơn trong cách cư xử, ít nghịch ngợm hơn.

- Hoạt động của tuyến sinh dục: buồng trứng bắt đầu hoạt động, các nang trứng nguyên thủy phát triển có khả năng tiến tới chín và phóng noãn. Như vậy từ thời kỳ này các em gái bắt đầu có khả năng sinh con. Tuy nhiên vì chức năng của các cơ quan thuộc hệ sinh sản trong thời kỳ này chưa phát triển thành thục nên chưa đủ khả năng mang thai, nuôi con. Vì vậy cần tư vấn cho các thiếu nữ chú ý trong quan hệ với bạn khác giới, cách phòng tránh thai, cách phòng tránh các bệnh lây qua đường tình dục.

2.4.2. Mãn kinh

Mãn kinh là do buồng trứng không chịu kích thích của FSH và LH, chức năng buồng trứng giảm, kinh nguyệt thưa dần rồi hết hẳn.

Ở Việt Nam tuổi mãn kinh ở nữ là 47 ± 4 .

Các biểu hiện của tuổi mãn kinh là:

- Buồng trứng, tử cung, âm đạo, vú đều bị teo nhỏ.

- Kinh nguyệt bị rối loạn, dần dần không còn kinh nguyệt.

- Hay có những rối loạn về thần kinh như: nhức đầu, ù tai, chóng mặt, cáu kỉnh, bốc nóng, hồi hộp, trống ngực, huyết áp tăng, béo lên.

- Trong thời kỳ này do lượng estrogen giảm nên người phụ nữ dễ bị loãng xương, viêm âm đạo, viêm bàng quang, vữa xơ động mạch.

GIẢI PHẪU SINH LÝ HỆ THẦN KINH

*** MỤC TIÊU**

1. Kiến thức

1.1. Mô tả vị trí, hình thể ngoài và trong của tủy gai, thân não, tiểu não.

1.2. Trình bày được vị trí và các phần của gian não.

1.3. Mô tả được hình thể ngoài của đại não và các nếp gian bán cầu.

1.4. Nắm được cấu tạo, đặc điểm và chức năng của hệ thần kinh tự chủ, dây thần kinh gai sống.

1.5. Xác định được đặc điểm và các yếu tố ảnh hưởng đến sự hưng phấn của noron.

1.6. Trình bày được sự dẫn truyền xung động trên sợi trục noron.

1.7. Trình bày được các đặc điểm dẫn truyền qua synap.

2. Thái độ

2.1. Có thái độ tích cực nghiên cứu tài liệu và học tập tại lớp.

2.2. Nhận biết được tầm quan trọng của môn học đối với thực hành nghề sau này.

* NỘI DUNG

Hệ thần kinh gồm các cấu trúc được cấu tạo bởi mô thần kinh, và được chia thành 3 hệ thống: hệ thần kinh trung ương, hệ thần kinh ngoại biên và hệ thần kinh tự dưỡng.

MÔ THẦN KINH

Mô thần kinh có 2 loại tế bào chủ yếu là các tế bào thần kinh (Neuron; nơ ron) và các tế bào đệm. Tế bào thần kinh thực hiện các chức năng chủ yếu của hệ thần kinh là tiếp nhận, xử lý thông tin và điều hành các hoạt động của các hệ thống trong cơ thể để ổn định môi trường nội tại và thích nghi với môi trường bên ngoài. Tế bào đệm có nhiệm vụ nâng đỡ và tạo môi trường ổn định cho sự hoạt động của tế bào thần kinh.

I. TẾ BÀO THẦN KINH (NEURON)

1. Phân loại tế bào thần kinh: gồm có 3 loại chủ yếu:

- **Tế bào thần kinh vận động:** Tế bào thần kinh có thân hình sao, từ đó phát ra nhiều sợi tua (sợi nhánh) dẫn xung thần kinh vào tế bào và 1 sợi trục dẫn xung thần kinh ra khỏi tế bào đến cơ quan đáp ứng. Các sợi thần kinh được bao bọc bên ngoài bởi bao Schwann, riêng sợi trục có thêm một lớp bao myelin để tăng tốc độ dẫn truyền xung thần kinh, đầu tận cùng của các sợi thần kinh là các nút tận cùng.

- **Tế bào thần kinh cảm giác:** Tế bào thần kinh có thân hình trứng, chỉ có 1 sợi trục chia thành hai nhánh, nhánh hướng tâm dẫn xung thần kinh từ cơ quan tiếp nhận cảm giác đi vào tế bào và nhánh ly tâm dẫn xung thần kinh ra khỏi tế bào đến các trung khu thần kinh.

- **Tế bào thần kinh liên hợp:** có nhiều hình dạng khác nhau giữ nhiệm vụ kết nối các vùng chức năng khác nhau của hệ thần kinh.

2. Sinh lý tế bào thần kinh: có 2 đặc tính quan trọng là:

- **Tính kích thích:** Tế bào thần kinh có thể tiếp nhận các kích thích từ môi trường bên ngoài và bên trong cơ thể bằng các thụ thể (receptor) và tạo nên các xung thần kinh.

- **Tính dẫn truyền:** các xung thần kinh được dẫn truyền một chiều trong các tế bào thần kinh theo cơ chế điện học và từ tế bào thần kinh này đến TBTK khác hoặc đến các cơ quan khác qua các tiếp hợp thần kinh (synapse; xi náp).

3. Tiếp hợp thần kinh (synapse; xi náp)

Xi náp còn gọi là khớp thần kinh, đó là nơi tiếp xúc giữa 2 nơ ron với nhau hoặc giữa nơ ron với tế bào cơ quan mà nơ ron chi phối. Về mặt cấu trúc, xi náp được chia làm 2 loại:

- Xi náp thần kinh - thần kinh: chỗ nối giữa 2 nơ ron với nhau.

- Xi náp thần kinh - cơ quan: chỗ nối giữa nơ ron với tế bào cơ quan.

Về mặt cơ chế dẫn truyền, xi náp cũng được chia làm 2 loại:

- Xi náp điện: dẫn truyền bằng cơ chế điện học, nơi tiếp xúc giữa 2 TBTK là liên kết khe, cho phép dòng điện truyền qua xi náp khi có sự thay đổi điện thế. Ưu điểm của xi náp điện là dẫn truyền xung thần kinh rất nhanh.

- Xi náp hóa chất: dẫn truyền xung thần kinh thông qua chất trung gian hóa học.

4. Cấu tạo của xi náp hóa chất: gồm có 3 phần:

- **Phần trước xi náp:** chính là nút tận cùng của nơ ron. Trong nút tận cùng có các túi nhỏ gọi là túi xi náp, bên trong chứa 1 chất hóa học giúp dẫn truyền xung động thần kinh đi qua xi náp gọi là chất trung gian hóa học (chemical mediator). Tùy loại TBTK mà chất trung gian hóa học có thể khác nhau, hệ thần kinh có khoảng 40 chất trung gian hóa học, một số chất thường gặp là Acetylcholin, Epinephrin, Norepinephrin, Glutamat, GABA (Gamma amino butyric acid); và chính sự đa dạng của các chất trung gian hóa học làm nên sự đa dạng hóa các đáp ứng của các TBTK hoặc cơ quan.

- **Khe xi náp:** là khoảng hở giữa phần trước và phần sau xi náp, tại đây có chứa các enzym đặc hiệu có chức năng phân giải chất trung gian hóa học để điều hòa sự dẫn truyền qua xi náp.

- **Phần sau xi náp:** là màng của nơ ron (xi náp thần kinh - thần kinh) hoặc là màng của tế bào cơ quan (xi náp thần kinh - cơ quan). Trên màng sau xi náp có một cấu trúc đặc biệt đóng vai trò tiếp nhận chất trung gian hóa học gọi là thụ thể (receptor). Mỗi receptor gồm có 2 phần; một phần gắn vào chất trung gian hóa học, phần còn lại nối với các kênh ion hoặc nối với các enzym để tạo nên các đáp ứng.

5. Hoạt động dẫn truyền xung thần kinh qua xi náp

Xung thần kinh khi đi đến nút tận cùng sẽ làm phóng thích các chất trung gian hóa học ra khỏi các túi xi náp, các chất này đi qua khe xi náp và được các thụ thể của màng sau xi náp tiếp nhận và tạo hiệu ứng mở các kênh ion làm dẫn truyền xung thần kinh hoặc hoạt hóa các enzyme gây các đáp ứng đặc hiệu. Tùy theo hoạt động của các enzyme phân hủy các chất trung gian hóa học mà thời gian và cường độ dẫn truyền xung thần kinh hoặc đáp ứng đặc hiệu được duy trì tương ứng. Khi các enzym này bị bất hoạt, sự dẫn truyền xung thần kinh bị rối loạn (ức chế hoặc kích thích quá mức).

Về phía màng sau xi náp, mỗi receptor chỉ tiếp nhận một chất trung gian hóa học đặc hiệu để tạo nên đáp ứng. Tuy nhiên, receptor có thể tiếp nhận một số chất lạ khác có cấu trúc tương tự chất trung gian hóa học và khi đó nó không tiếp nhận chất trung gian hóa học đặc hiệu nữa và sẽ thay đổi mức độ đáp ứng. Trong y học, các chất này được sử dụng làm thuốc.

II. CÁC LOẠI TẾ BÀO ĐỆM

- **Tế bào sao:** tế bào hình sao, tạo nên mô nâng đỡ của hệ thần kinh trung ương và hàng rào máu – não điều hòa sự thẩm thấu các chất từ máu vào não.

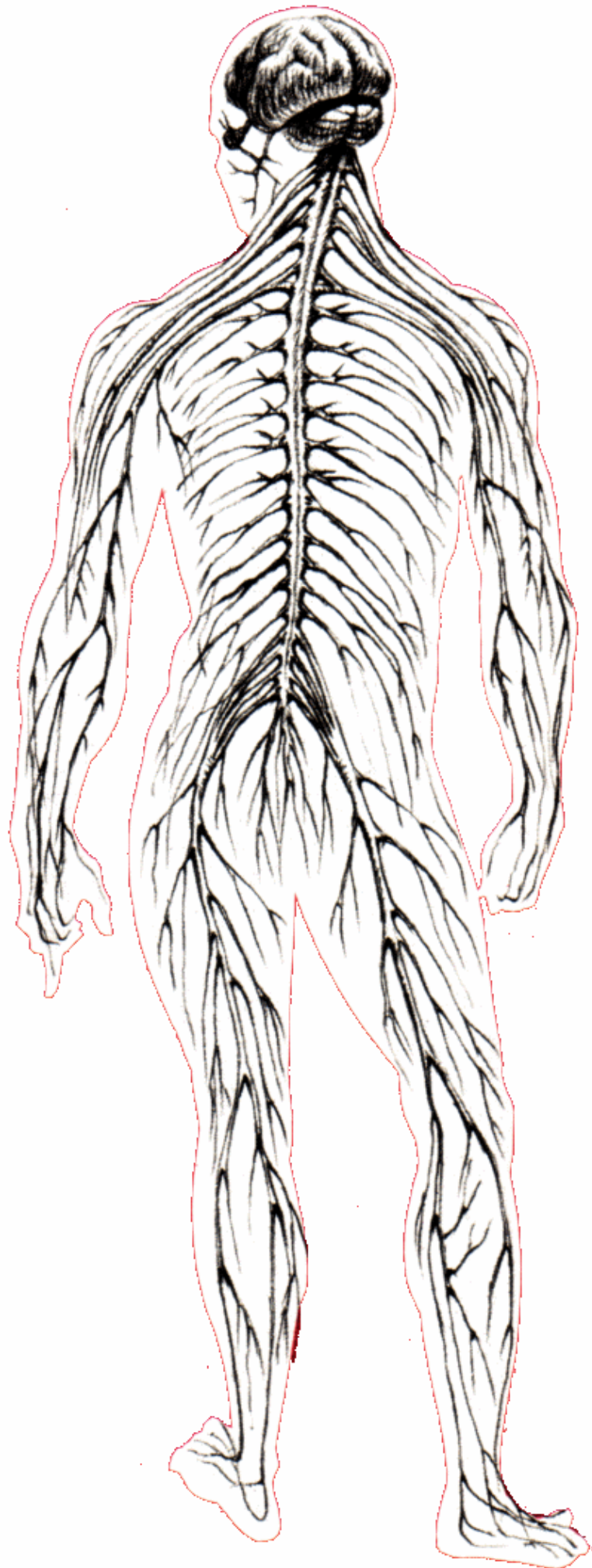
- **Tế bào ít nhánh:** Giống tế bào sao nhưng nhỏ hơn, tạo nên chất myelin bao bọc các sợi thần kinh.

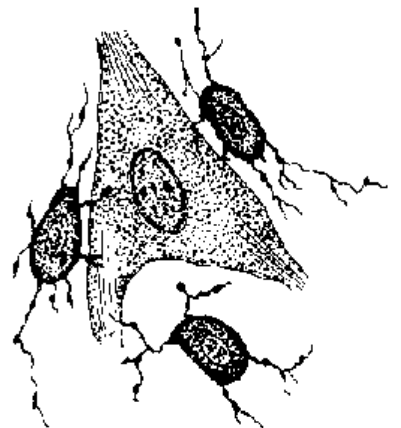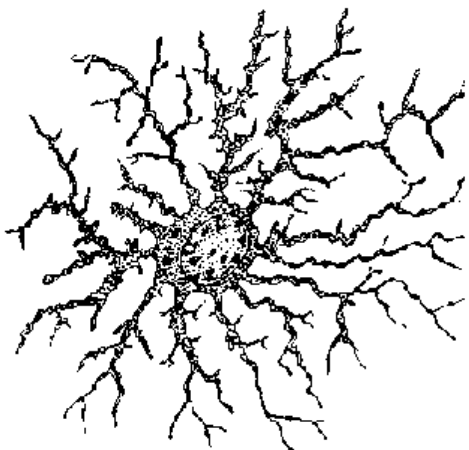
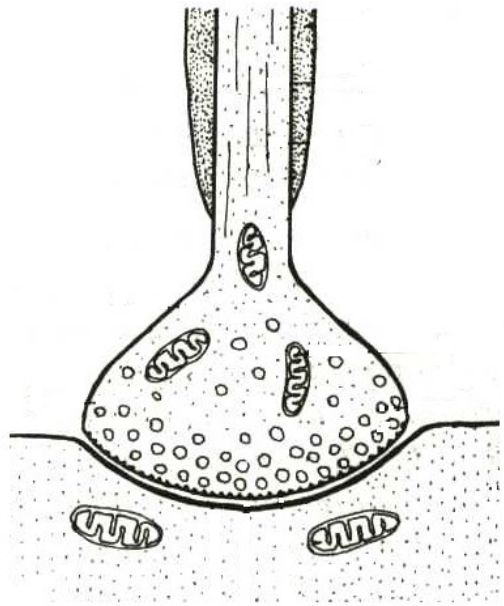
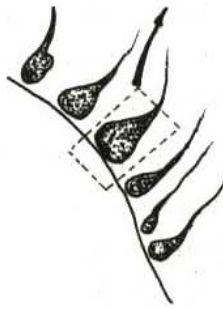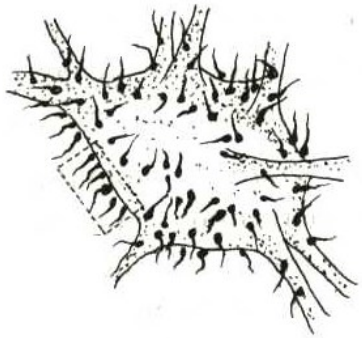
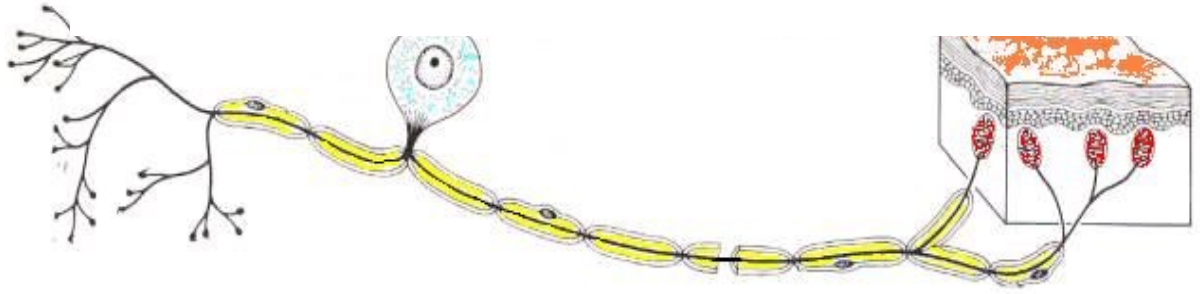
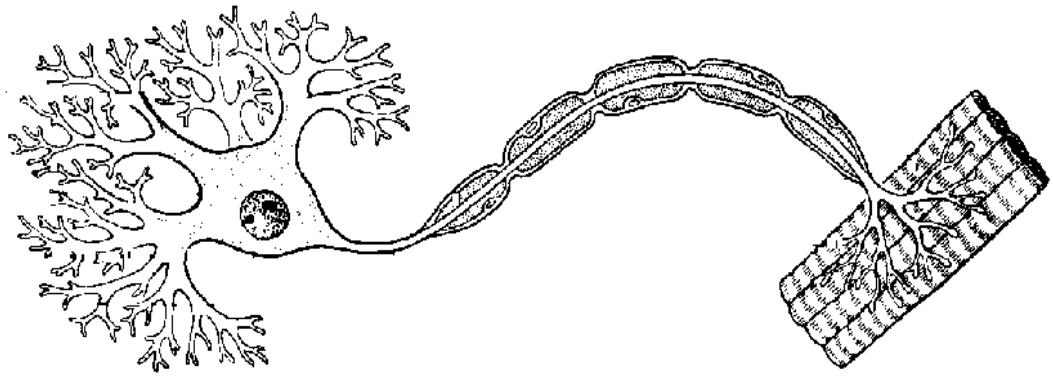
- **Tế bào đệm nhỏ:** Có nguồn gốc từ đơn bào trong máu, có thể chuyển thành đại thực bào ở các vùng bị viêm và hủy hoại tế bào.

- **Tế bào Schwann:** là tế bào tạo bao schwann và bao myelin cho các sợi thần kinh của hệ thần kinh ngoại biên. Tế bào schwann có cấu tạo và chức năng tương tự tế bào ít nhánh.

- **Tế bào vệ tinh:** là các tế bào thần kinh đệm nằm trong các hạch thần kinh, tạo thành một lớp tế bào vây quanh thân các neuron hạch.

Đặc điểm chung của tế bào đệm là không có tính kích thích và không dẫn truyền được các xung thần kinh, nhưng có thể phân chia sinh sản được.





CÁC HỆ THỐNG THẦN KINH

Hệ thần kinh trong cơ thể được chia thành:

- Hệ thần kinh trung ương: gồm não bộ và tủy sống.
- Hệ thần kinh ngoại biên: gồm 12 đôi thần kinh sọ và 31 đôi thần kinh tủy sống.
- Hệ thần kinh tự dưỡng (thực vật): gồm thần kinh giao cảm và đối giao cảm.

A. HỆ THẦN KINH TRUNG ƯƠNG

Hệ thần kinh trung ương được cấu tạo bởi

- **Não bộ:** gồm đại não, tiểu não và thân não. Tất cả đều nằm trong hộp sọ.
- **Tủy sống:** nằm trong ống tủy sống.

Hệ thần kinh trung ương được bao bọc bởi các lớp màng, gọi chung là màng não tủy.

I. ĐẠI NÃO.

Gồm 2 bán cầu đại não và đồi thị não. Hai bán cầu đại não nối với nhau bởi thể chai và cùng nối với đồi thị não ở phía dưới.

1. Bán cầu đại não

a) Hình thể ngoài

Mỗi bán cầu đại não có 3 mặt, 3 cạnh và 3 cực. Mỗi mặt của bán cầu đại não đều có rất nhiều nếp cuộn và khe rãnh. Não được phân chia thành các thùy và các vùng chức năng quan trọng.

* Mặt trên ngoài: cong lõm, có 3 rãnh quan trọng:

- Rãnh tâm (Rolando): ở phần trên mặt ngoài và giữa bán cầu đại não.
- Rãnh ngoài (Sylvius): là một khe sâu đi từ dưới lên, hướng về phía sau.
- Rãnh đỉnh chằm: ngắn, nằm ở phần sau của bờ trên.

* Mặt trong: phía trên thẳng đứng, phía dưới cong lõm theo mặt ngoài thân não. Mặt trong có 2 rãnh quan trọng:

- Rãnh đại: đi song hành và cách thể chai bởi nếp đại.
- Rãnh chạ: chia thành rãnh đỉnh chằm và rãnh sau chạ. Rãnh sau chạ hướng về phía sau, rãnh đỉnh chằm hướng lên trên.

* Mặt dưới: gồm 2 phần, phần trước nằm trên một mặt cao hơn phần sau và cách phần sau bởi rãnh ngoài (Sylvius):

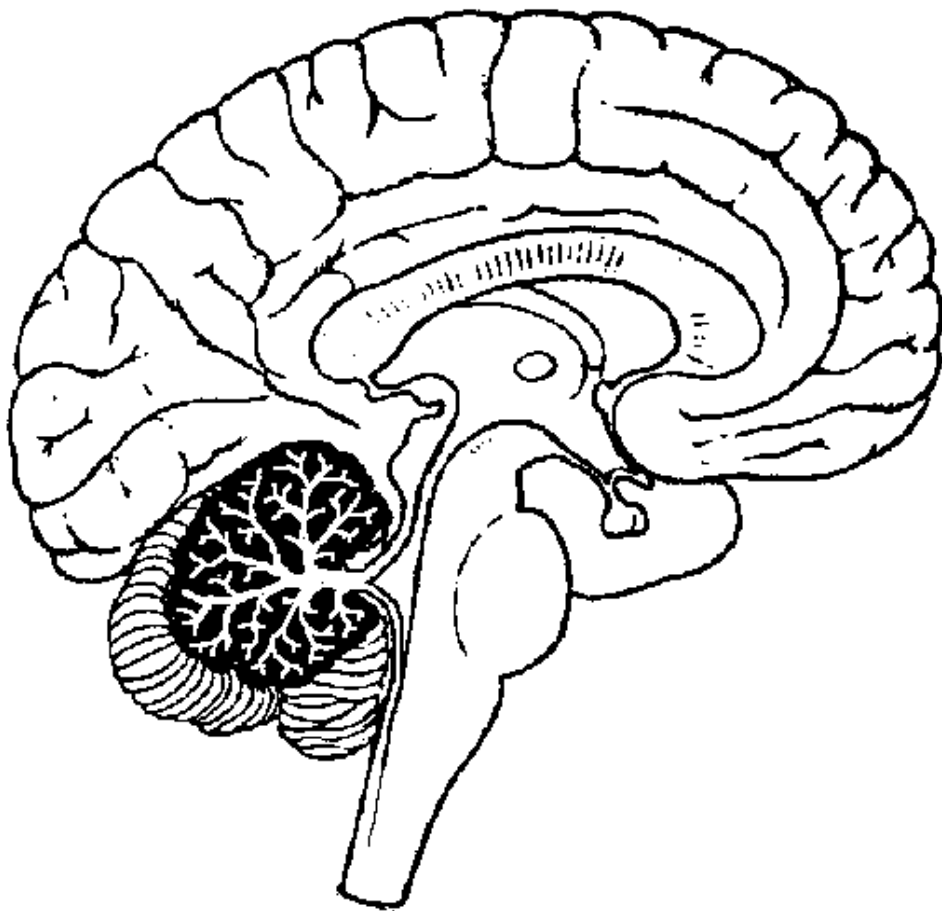
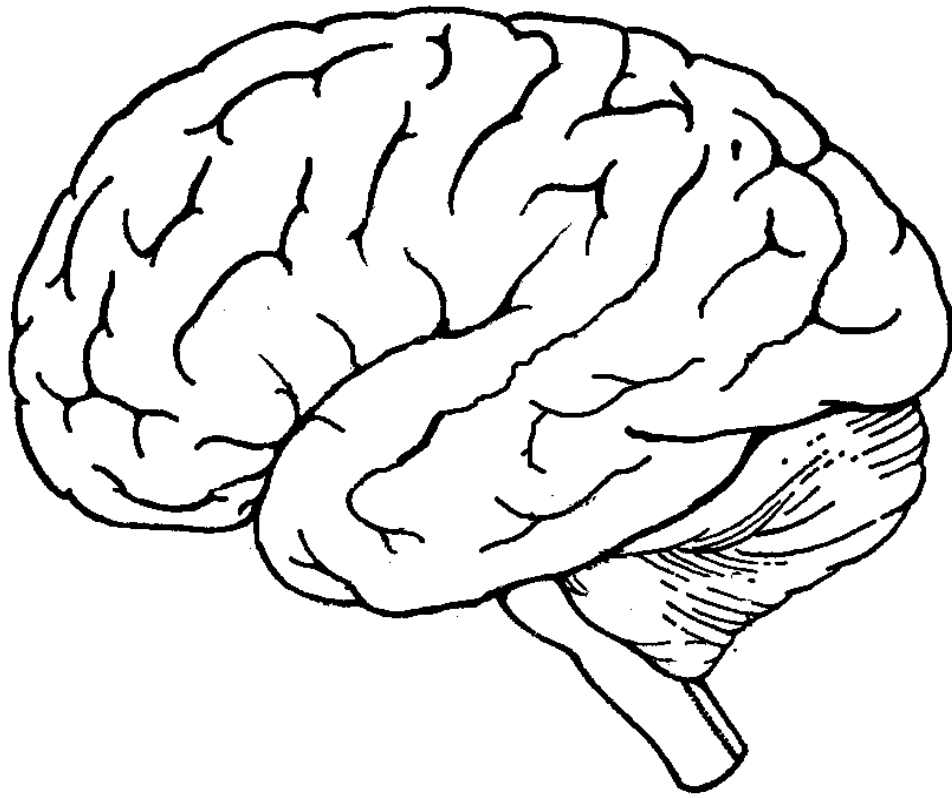
- Phần trước: có bầu khứu giác và các đường khứu giác.
- Phần sau: có rãnh cùng bên (rãnh song hành).

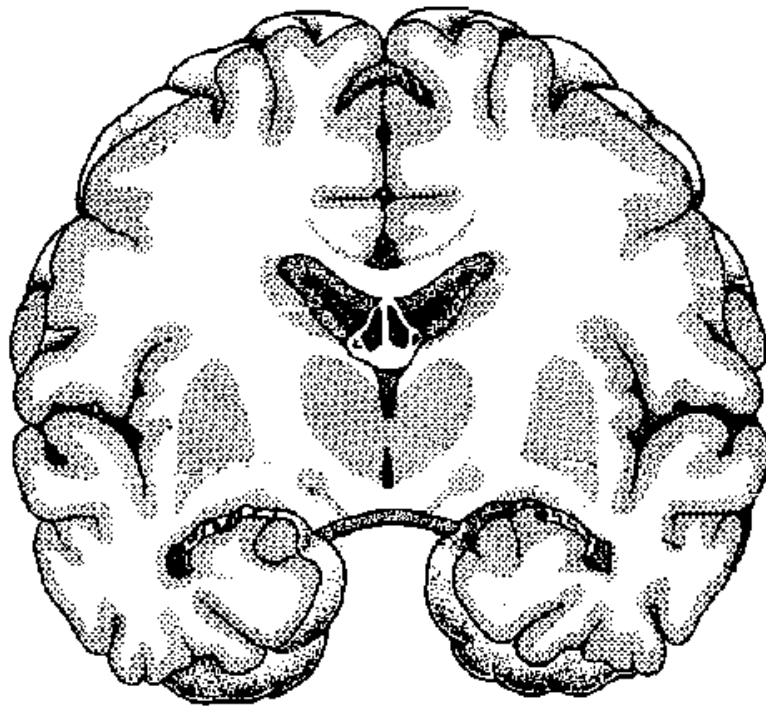
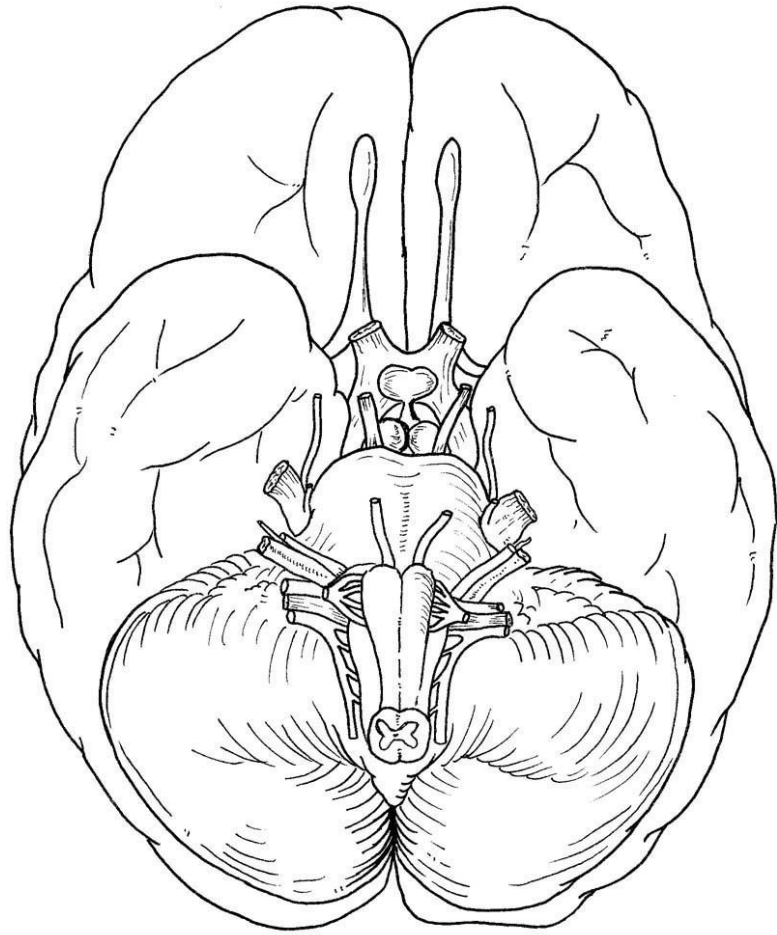
* Các cạnh:

- Cạnh trên: cong lõm.
- Cạnh ngoài: ở 1/3 trước có rãnh ngoài, ở 1/4 sau có khuyết trước chằm.
- Cạnh trong: ít rõ, đi vòng theo mặt ngoài thân não.

* Các cực:

- Cực trán: ở phía trước, tương ứng mặt sau xương trán.
- Cực thái dương: ở 1/3 giữa và dưới cực trán, tương ứng thành sau hốc mắt.
- Cực chằm: ở phía sau.





b) Các vùng chức năng của vỏ đại não

Các rãnh trên bề mặt đại não chia mặt ngoài của bán cầu đại não thành các thùy, các nếp não và giới hạn các vùng chức năng quan trọng khác.

- Thùy trán: phía trước, có chức năng thần kinh cao cấp như ý thức, suy nghĩ, học hỏi.
- Thùy đỉnh: phía trên, giữ chức năng cảm giác cơ thể có ý thức.
- Thùy chẩm: phía sau, giữ chức năng thị giác.
- Thùy thái dương: phía dưới, giữ chức năng trí nhớ, cách ứng xử.
- Thùy đảo: ở đáy của rãnh ngoài, bị che lấp bởi thùy thái dương.
- Nếp trước tâm: vùng vận động cơ thể tự ý.
- Nếp sau tâm: vùng cảm giác cơ thể có ý thức.
- Rãnh ngoài của bán cầu não trội: dọc hai bên rãnh có các trung tâm ngôn ngữ như nghe, nói, đọc và hiểu chữ viết.
- Nếp đại: chức năng khứu giác.

Việc phân chia các vùng chức năng của đại não có tính đơn giản hóa, trong thực tế một hoạt động của não bộ đòi hỏi sự phối hợp của nhiều vùng não khác nhau.

c) Cấu tạo bên trong :

Từ ngoài vào trong, mỗi bán cầu đại não được cấu tạo bởi:

* Vỏ não hay chất xám: gồm nhiều lớp tế bào thần kinh, cấu tạo và chức năng thay đổi tùy vùng não.

* Chất trắng: được cấu tạo bởi sợi trục của các tế bào thần kinh nằm trong chất xám. Có 3 loại sợi:

- Sợi cùng bên: nối **và phối hợp các hoạt động** của các vùng não cùng nằm ở một bên bán cầu đại não với nhau.

- Sợi liên bán cầu não: nối 2 nếp não nằm ở 2 bán cầu não, tạo thành thể chai. **Thể chai phối hợp các hoạt động của 2 bán cầu não với nhau**

- Sợi phát tán: gồm các sợi vận động đi từ đại não đến các vùng ngoại vi và các sợi cảm giác đi từ ngoại vi đến đại não.

* Các nhân đáy bán cầu đại não, gọi chung là thể vân và gồm có:

- Nhân đậu: có nhân bèo ở trong, nhân nhạt ở ngoài.

- Nhân đuôi: có 3 phần: đầu, thân và đuôi. Chất trắng nằm phía ngoài và phía trong thể vân, được lần lượt gọi là vỏ ngoài và vỏ trong. **Các nhân đáy điều hòa trương lực các cơ vân.**

* Não thất bên: Là khoang chứa dịch não tủy bên trong bán cầu đại não, thông với não thất 3 qua lỗ liên thất. Não thất bên có phần trung tâm nằm ở thùy đỉnh, sừng trước nằm trong thùy trán, sừng sau nằm trong thùy chẩm, và sừng dưới nằm trong thùy thái dương.

2. Đồi thị não

Đồi thị não là phần thấp nhất của đại não, nằm trên đường giữa.

a) Hình thể ngoài

- Mặt trước: từ trên xuống dưới có giao thị và dải thị giác, tuyến yên và thể nhũ.

- Mặt ngoài: bị che lấp bởi thùy thái dương, có thể gối ngoài và thể gối trong.

- Mặt sau: có thể quả thông (tuyến tùng).

- Mặt trong: trên đường giữa là não thất 3, phía trên thông với 2 não thất bên, phía dưới thông với não thất 4 qua kênh não Sylvius.

b) Cấu tạo bên trong và chức năng

Cấu tạo của đồi thị não gồm rất nhiều khối nhân (nhân đồi thị, nhân dưới đồi, nhân các thể gối, thể quả thông). Từ các nhân đồi thị có các sợi thần kinh đi đến vỏ não hoặc các phần khác của não bộ.

Đồi thị là nơi tiếp nhận cảm giác cơ thể không ý thức và là trạm tiếp vận quan trọng của đường cảm giác cơ thể có ý thức lên đến thùy đỉnh. Vùng dưới đồi điều khiển sự hoạt động của tuyến yên, điều hòa thân nhiệt và chuyển hóa

II. THÂN NÃO

Thân não là phần nối các thành phần của hệ thần kinh trung ương với nhau: phía trên là đại não, phía sau là tiểu não, phía dưới là tủy sống.

1. Hình thể ngoài

Thân não gồm có 3 phần, từ trên xuống dưới là: trung não, cầu não và hành tủy.

* Trung não:

- Mặt trước là cuống não có hình chữ V, ở giữa là hố liên cuống và là nơi phát xuất TK số III.
- Phía sau: ở trên là củ não sinh tư (2 củ trung não trên, 2 củ trung não dưới), ở dưới là cuống tiểu não trên nối trung não với tiểu não. Từ mặt sau xuất phát TK số IV.
- Phía ngoài: có tay củ trung não trên và dưới, TK số IV đi từ sau ra trước.

* Cầu não:

Có dạng như cái cầu bắc ngang thân não. Mặt trước và mặt ngoài có các thớ sợi thần kinh đi ngang và hướng về phía sau tạo thành cuống tiểu não giữa. Mặt ngoài cầu não phát xuất TK số V.

* Hành tủy: giống một củ hành lật ngược.

- Mặt trước: trên đường giữa là giao tháp, hai bên là tháp hành tủy.
- Mặt bên: có trám hành tủy. Từ rãnh trước trám xuất phát các sợi rễ của thần kinh số XII, từ rãnh sau trám phát xuất các sợi rễ của các thần kinh số IX, X, XI.
- Mặt sau: có cuống tiểu não dưới nối hành tủy với tiểu não.
- Từ rãnh cầu não hành tủy, phát sinh các thần kinh số VI, VII và VIII.

2. Cấu tạo bên trong

Thân não nói chung được cấu tạo thành 3 phần:

* Phần trước có chất xám nằm rải rác trong chất trắng, gồm :

- Chất xám là thân các tế bào thần kinh, hợp thành từng khối gọi là nhân.
 - + Nhân của đường vận động ngoại tháp.
 - + Nhân cảm giác và nhân vận động các thần kinh số.
 - + Nhân của đường cảm giác (nhân chêm, nhân thanh, nhân băng chuyền,...).
- Chất trắng: là sợi trục của các tế bào thần kinh, được chia thành:
 - + Đường vận động cơ thể (bó tháp và các bó ngoại tháp).
 - + Đường cảm giác cơ thể.
 - + Đường cảm giác và vận động của các thần kinh số.

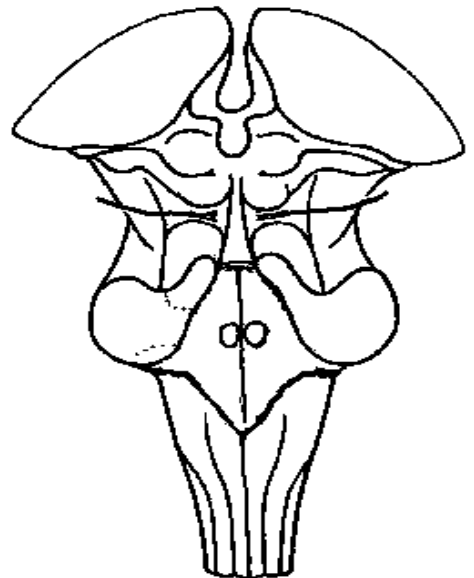
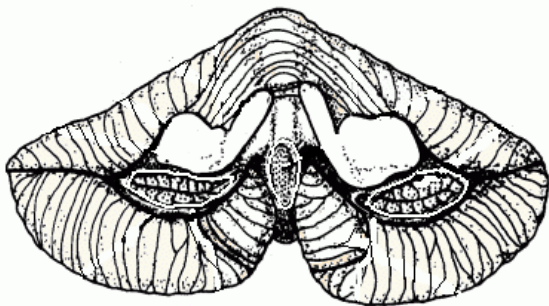
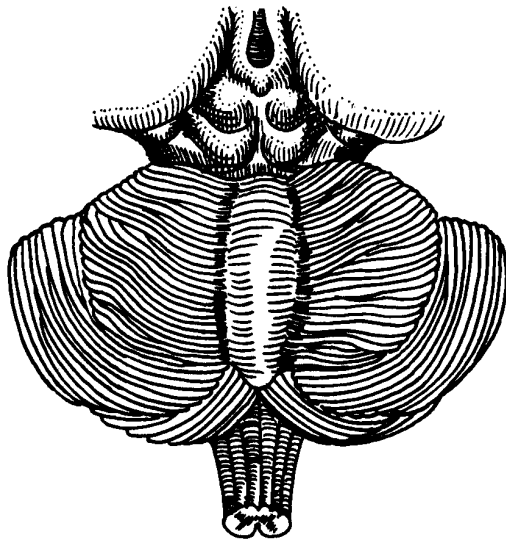

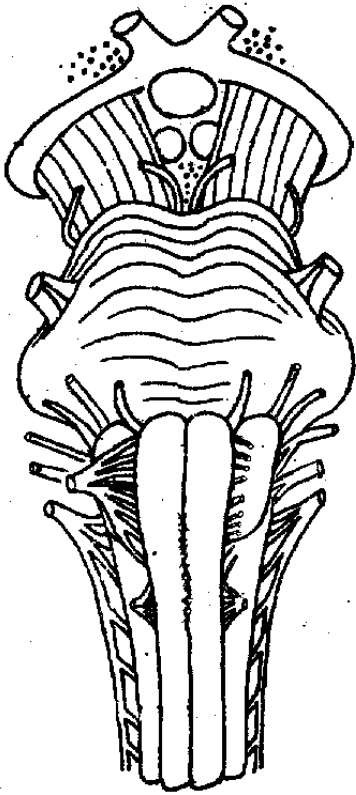
* Phần giữa có đường thông thương của dịch não tủy.

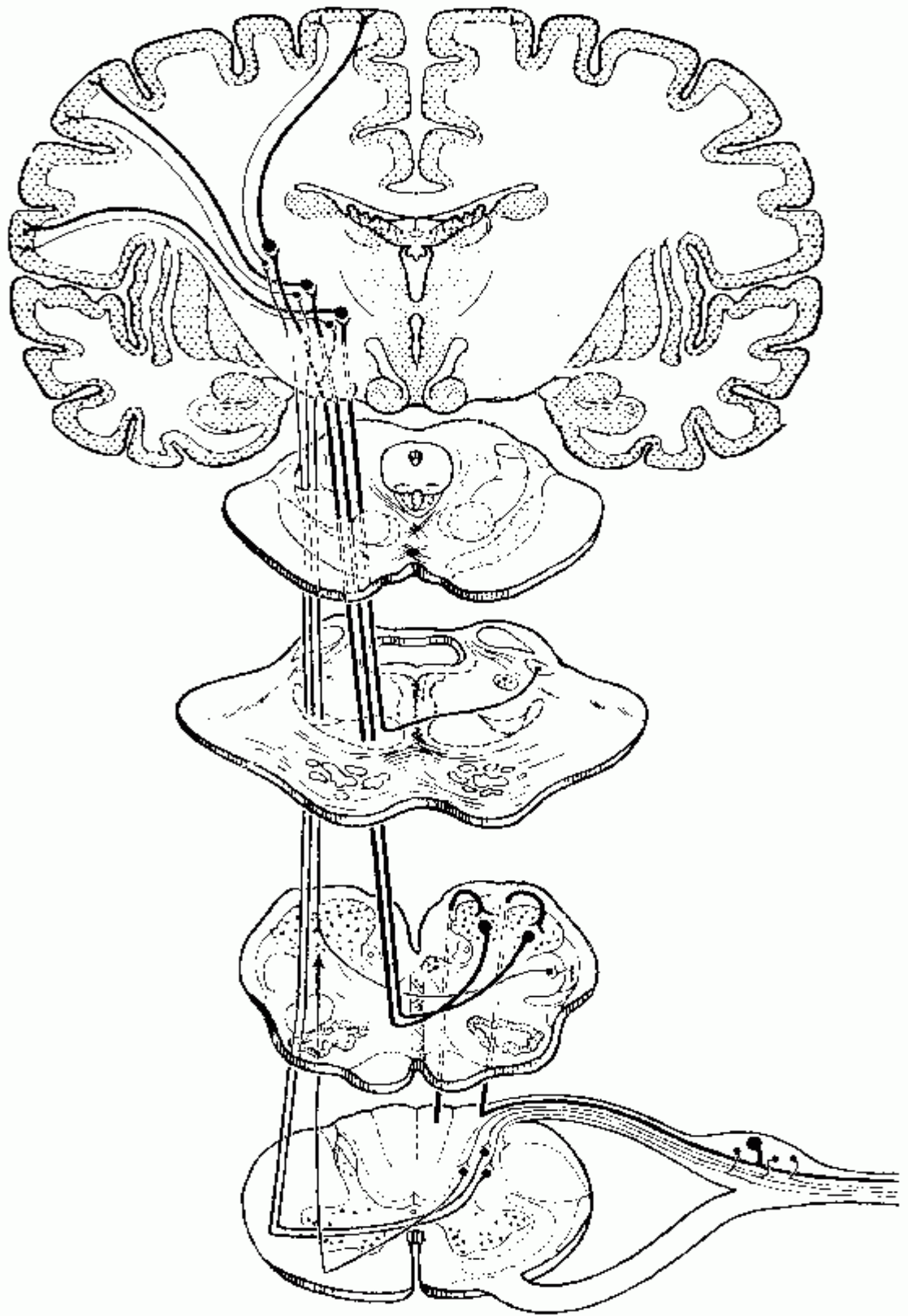
- Ở trung não: kênh não Sylvius
- Ở cầu não và hành tủy: não thất 4.

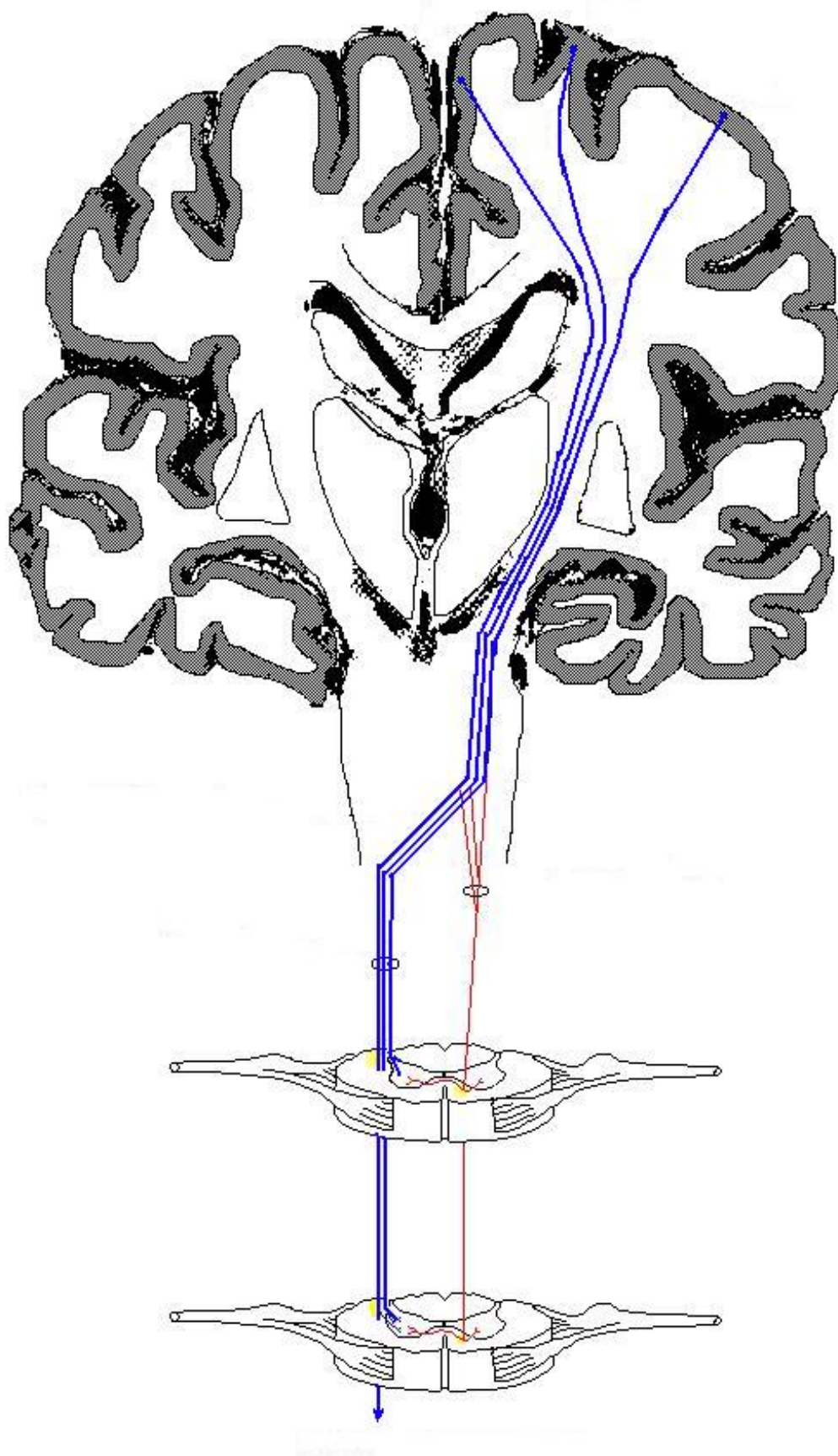
* Phần sau: là phần nối thân não với tiểu não qua 3 đôi cuống tiểu não trên, giữa và dưới. Cấu tạo của các cuống tiểu não là các bó thần kinh đến và đi khỏi tiểu não.

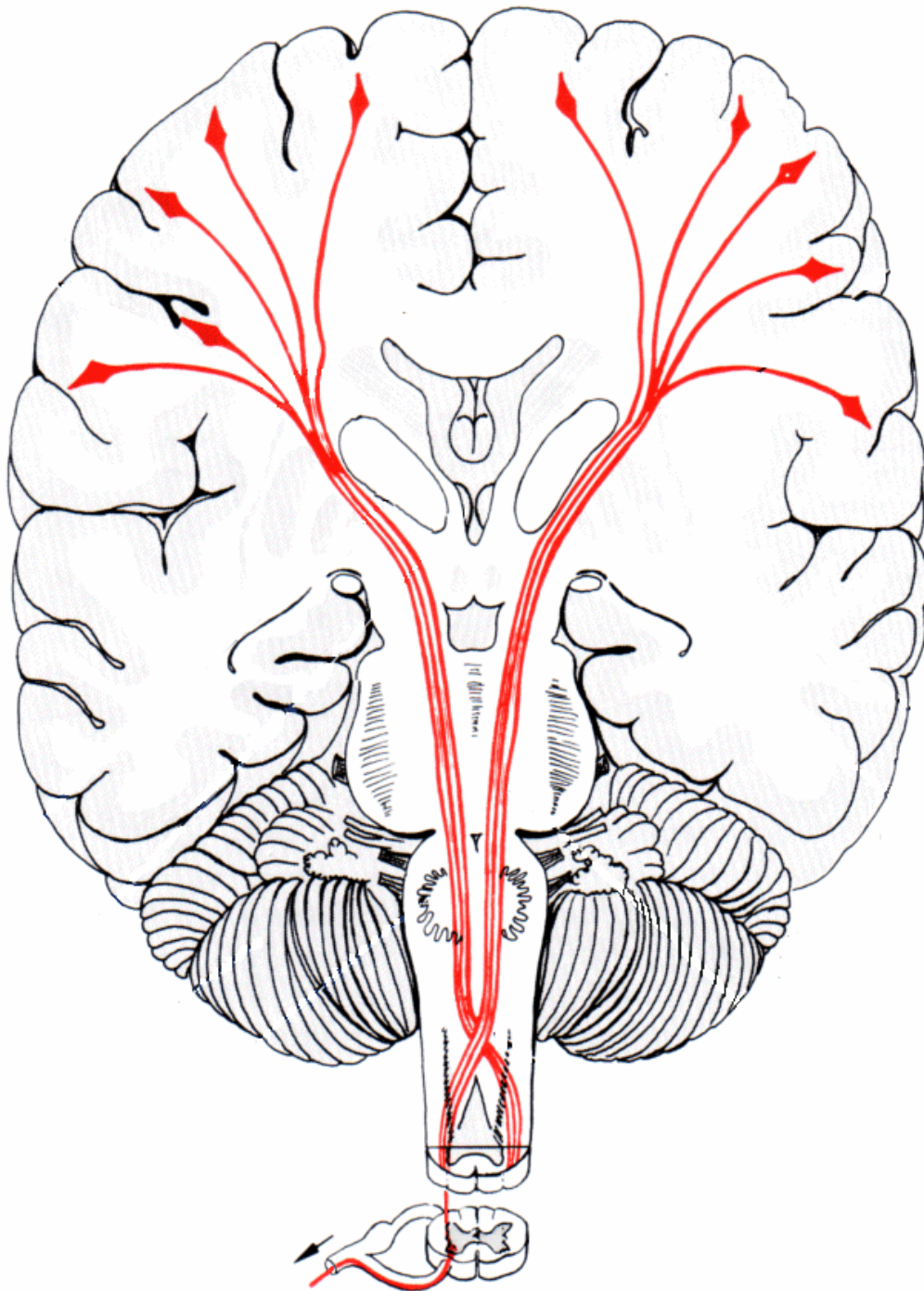
3. Các chức năng của thân não gồm:

- Trạm trung chuyển của các đường cảm giác đi từ dưới tủy sống lên, đường vận động đi từ đại não xuống, cả 2 đường này đều giao chéo tại thân não để đổi bên.
- Các trung tâm sống (Sinh điểm Flourens): bao gồm các trung tâm tim, hô hấp, vận mạch và thức tỉnh.
- Các trung tâm phản xạ ho, hắt hơi, nuốt, nôn.
- Trung tâm hoạt động của các thần kinh số









III. TIÊU NÃO

Tiểu não nằm trong hố sọ sau, phía dưới đại não và phía sau thân não.

1. Hình dạng ngoài

Tiểu não gồm có 2 bán cầu tiểu não ở 2 bên, chính giữa có tằm tiểu não. Nhìn chung, tiểu não có 3 mặt:

- Mặt trước: là mặt não thất 4, ở mặt này tiểu não nối với thân não bằng các cuống tiểu não trên, giữa và dưới.
- Mặt trên và mặt dưới: là 2 mặt của bán cầu tiểu não. Mặt trên được phân cách với thùy chẩm đại não bởi lều tiểu não. Mặt dưới tương ứng với sàn sọ sau.

- Trên bề mặt bán cầu tiểu não và tằm tiểu não có rất nhiều rãnh nông xen lẫn với các nếp tiểu não mỏng. Các rãnh chia bán cầu tiểu não và tằm tiểu não thành nhiều thùy.

2. Cấu tạo bên trong

Lát cắt ngang tiểu não có dạng một hình cây, gọi là cây đời (sinh thụ). Từ ngoài vào trong, tiểu não được cấu tạo bởi 3 phần:

* Vỏ tiểu não, là chất xám, được cấu tạo bởi các 2 lớp tế bào thần kinh:

- Lớp phân tử: ở ngoài.

- Lớp hạt: ở trong.

* Tủy tiểu não, tức chất trắng, gồm các sợi trục đến và đi khỏi tiểu não hoặc các sợi nối vỏ tiểu não với các khối nhân trung tâm tiểu não.

* Nhân trung tâm tiểu não: gồm các nhân khía răng, nhân cầu, nhân thuyên,... Tiểu não có chức năng phối hợp cử động thân thể (bán cầu tiểu não) và giữ thăng bằng cơ thể (tằm tiểu não).

3. Chức năng tiểu não

Tiểu não gồm có 2 bán cầu tiểu não ở 2 bên, chính giữa có tằm tiểu não. Các chức năng của tiểu não gồm:

- Bán cầu tiểu não có chức năng phối hợp các nhóm cơ để cử động thân thể được nhịp nhàng, đều đặn và chính xác, đặc biệt là các cử động có tính định hình như đi, chạy, đánh đàn, đan móc.

- Tằm tiểu não có chức năng tiếp nhận các cảm giác tư thế cơ thể từ mắt, tai (tiền đình), cơ xương khớp và phối hợp các nhóm cơ để giữ thăng bằng cơ thể khi đứng và vận động di chuyển.

IV. TỦY SỐNG

Tủy sống là cấu tạo sơ đẳng nhất của hệ thần kinh trung ương, cơ sở cho các hoạt động thần kinh phức tạp.

1. Hình thể ngoài

- Tủy sống có dạng một sợi dây, dài khoảng 45 cm, đường kính khoảng 0,7cm.

- Tủy sống nằm trong ống sống, phía trên nối với hành tủy ngang đốt sống cổ C1, phía dưới tận cùng bằng chóp tủy ở ngang đốt sống thắt lưng 1 hoặc 2.

- Tủy sống được chia thành 3 phần: phần cổ, phần ngực và phần thắt lưng. Ở phần cổ và thắt lưng, tủy sống hơi phình ra, tương ứng với đoạn tủy sống cho mạng (đám rối) tay và mạng thắt lưng - cùng.

- Từ hai bên tủy sống, lần lượt phát ra các sợi rễ trước và các sợi rễ sau, hợp lại tạo thành 31 đôi thần kinh tủy sống. Các thần kinh tủy sống ra khỏi ống sống ở lỗ liên sống tương ứng. Các thần kinh thắt lưng, cùng và cụt đi trong ống sống một đoạn dài phía dưới chóp tủy trước khi ra đến lỗ liên sống tương ứng và tạo thành chùm đuôi ngựa.

2. Cấu tạo bên trong

Tủy sống được cấu tạo bởi 2 phần:

* Chất xám, ở bên trong, có dạng hình chữ H. Các tế bào thần kinh trong chất xám được chia thành 3 nhóm chính:

- Sừng trước: các tế bào vận động cơ thể.

- Sừng sau: các tế bào cảm giác cơ thể.

- Phần giữa: các tế bào vận động và cảm giác nội tạng. Trong chất xám, ở chính giữa là ống tâm tủy.

* Chất trắng: nằm quanh chất xám, được cấu tạo bởi sợi trục của các tế bào thần kinh và được chia thành 3 thừng bởi các sừng của chất xám.

- Thừng trước: các bó vận động tự ý.

- Thừng sau: các bó cảm giác cơ thể.

- Thừng ngoài: gồm các bó vận động và cảm giác.

3. Chức năng tủy sống

Tủy sống là cấu tạo sơ đẳng nhất của hệ thần kinh trung ương, hoạt động cơ bản của tủy sống là các phản xạ. Từ tủy sống phát ra 31 đôi dây thần kinh tủy sống, phân bố cho các vùng đầu cổ, ngực bụng và tứ chi làm cơ sở cho các hoạt động sau:

- Tiếp nhận và dẫn truyền đường cảm giác cơ thể có ý thức như đau, nhiệt, sờ mó, tư thế cơ xương khớp từ ngoại vi lên não.
- Trung tâm điều hòa và phối hợp các phản xạ không điều kiện.
- Tiếp nhận và dẫn truyền đường vận động cơ thể tự ý từ não bộ đến các nhóm cơ vân.
- Kết nối các hoạt động của hệ thần kinh tự dưỡng với hoạt động của hệ thần kinh trung ương và hệ thần kinh ngoại biên.

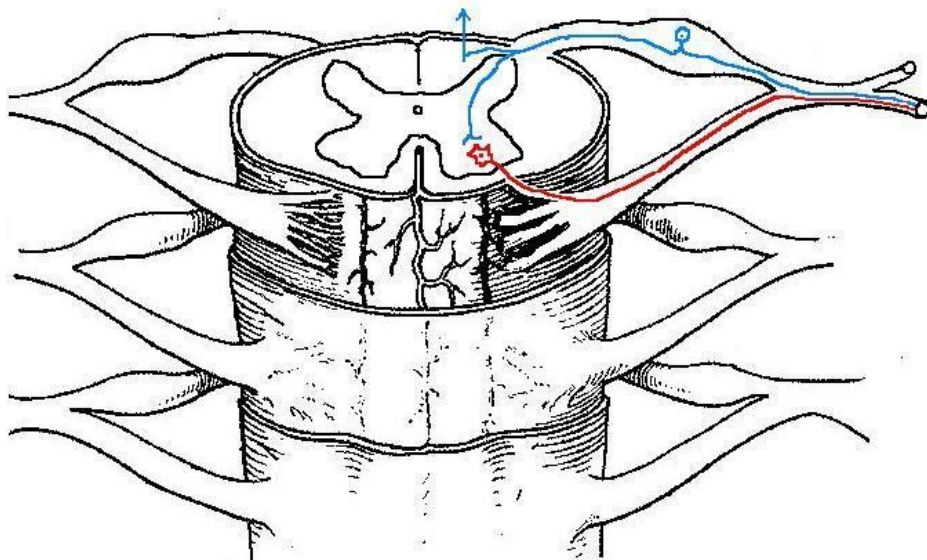
a. Phản xạ: Phản xạ là phản ứng của cơ thể đối với kích thích của môi trường bên ngoài cũng như bên trong của cơ thể. Phản ứng này thực hiện nhờ năm phần cơ bản hợp thành cung phản xạ:

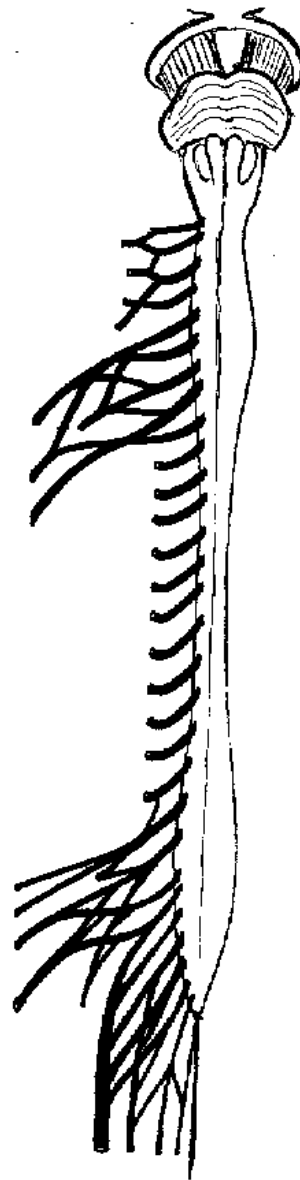
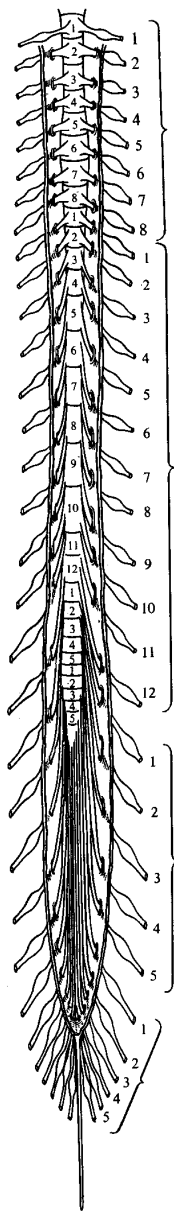
- Bộ phận cảm thụ: các thụ thể tiếp nhận kích thích từ các giác quan hoặc nội tạng.
- Tế bào thần kinh hướng tâm: dẫn truyền cảm giác từ thụ thể về trung tâm thần kinh.
- Trung tâm thần kinh: là não bộ, tủy sống hoặc các hạch thần kinh.
- Tế bào thần kinh ly tâm: dẫn truyền đáp ứng thần kinh ra đến bộ phận đáp ứng.
- Bộ phận đáp ứng là cơ (co rút) hoặc tuyến (bài tiết).

b. Các loại phản xạ: Pavlov phân biệt hai loại phản xạ: phản xạ không điều kiện và phản xạ có điều kiện.

- Phản xạ không điều kiện: là phản xạ có tính chất cố định và có trung tâm phản xạ nằm ở phần dưới vỏ não (nhân đáy não, thân não, tủy sống). Khi có một kích thích nhất định tác động lên một bộ phận cảm thụ nhất định sẽ gây một phản ứng nhất định của cơ thể; ví dụ như: các phản xạ gân xương, phản xạ hô hấp, phản xạ co đồng tử. Phản xạ không điều kiện tồn tại suốt đời, là mối liên lạc cố định, vĩnh viễn giữa cơ thể và môi trường, có tính bản năng của giống loài và có khả năng di truyền sang đời sau. Các phản xạ không điều kiện có từ lúc sơ sinh, khi lớn lên phần lớn các phản xạ này bị thay đổi và chi phối bởi các phản xạ có điều kiện và ý thức tự chủ.

- Phản xạ có điều kiện: là loại phản xạ không có cung phản xạ cố định vĩnh viễn, có tính chất cá thể, phải được củng cố thường xuyên nếu không thì sẽ bị dập tắt và không có tính di truyền. Phản xạ có điều kiện được thành lập sau quá trình luyện tập và phải dựa trên cơ sở của phản xạ không điều kiện và giúp cơ thể thích ứng linh hoạt đối với môi trường.





V. MÀNG NÃO TỦY

Não bộ và tủy sống nằm bên trong hộp sọ và ống tủy sống, được bao bọc và nâng đỡ bởi màng não tủy và dịch não tủy. Màng não tủy có cấu tạo gồm 3 lớp:

1. Màng cứng

Màng cứng là lớp ngoài cùng, dày và chắc nhất, bao bọc mặt trong hộp sọ và ống tủy sống. Trong hộp sọ, màng cứng tạo nên các vách ngăn sau đây:

- Liềm não: phát ra dọc theo đường giữa vòm sọ, ngăn cách bán cầu đại não phải và trái.
- Lều tiểu não: là một màng ngăn phân cách hố sọ giữa với hố sọ sau, nghĩa là phân cách đại não với tiểu não. Về phía trước của lều tiểu não có lỗ lều tiểu não để cho thân não đi từ trên xuống.
- Liềm tiểu não: là một màng ngăn nhỏ, phân cách hai bán cầu tiểu não với nhau.

2. Màng nhện

Là một màng mỏng nằm lót sát mặt trong của màng cứng. Từ màng nhện có rất nhiều sợi màng nhện mảnh mai như tơ nhện đi đến màng mềm. Khoảng giữa màng nhện và màng mềm gọi là khoảng dưới màng nhện, chứa đầy dịch não tủy.

3. Màng mềm

Là một màng rất mỏng bao bọc mặt ngoài não bộ và tủy sống, theo sát từng nếp cuộn và các khe rãnh. Màng mềm có rất nhiều mạch máu phân phối cho não. Màng mềm cũng là màng

lót ở mặt trong các não thất (não thất bên, não thất 3, não thất 4, kênh não Sylvius và ống tâm tủy).

4. Dịch não tủy

Toàn thể não bộ và tủy sống, ngoài những phương tiện cố định rất mỏng manh, thực tế là được giữ lơ lửng bên trong hộp sọ và ống tủy sống nhờ dịch não tủy nằm trong khoảng dưới màng nhện. Dịch não tủy có các tính chất sau:

• Đặc điểm:

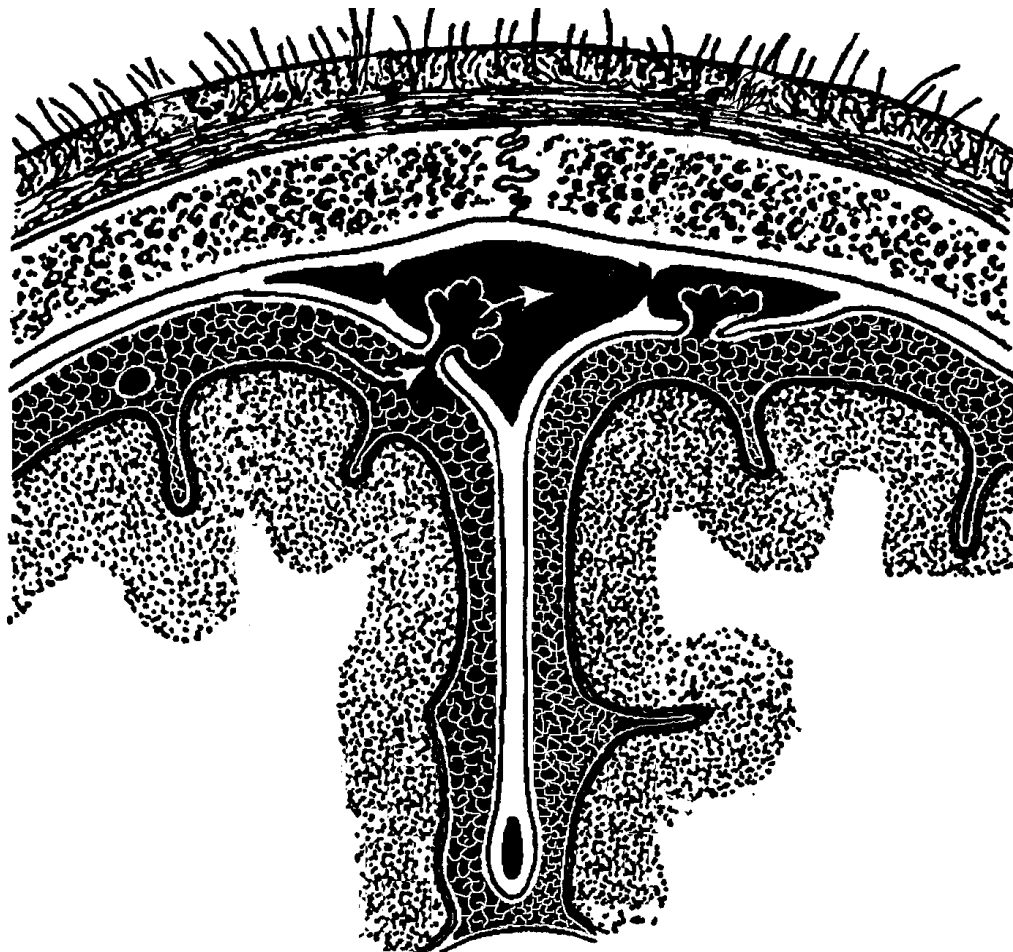
- Thành phần: Nước, các ion, glucose, protein, urê, ...
- Thể tích 125 - 150 ml. Áp suất 150-180 mm H₂O.
- Thể tích được tạo ra mỗi ngày 400-500ml.

• Sự luân chuyển:

- Được tiết ra từ các mạch máu trong các não thất.
- Lưu thông lần lượt từ não thất bên qua lỗ liên thất, não thất 3, kênh não, não thất 4, lỗ ngoài và lỗ giữa não thất 4 và đến khoảng dưới màng nhện.
- Được tái hấp thu vào máu nhờ các hạt màng nhện nằm dọc theo xoang tĩnh mạch dọc trên ở đường giữa vòm sọ.

• Chức năng:

- Bao bọc và bảo vệ não bộ và tủy sống chống va chạm.
- Duy trì áp suất ổn định cho hoạt động của mô TKTW.
- Trao đổi chất giữa não bộ và tủy sống với dịch não tủy.



VI. MẠCH MÁU NÃO

1. Các động mạch của não:

Gồm có 2 động mạch cảnh trong và 2 động mạch cột sống thông nối với nhau ở đáy não bộ và tạo thành vòng động mạch Willis. Các nhánh động mạch đến nuôi não bộ là:

* Động mạch cảnh trong: tách từ động mạch cảnh gốc ở vùng cổ, đi vào sọ qua lỗ xé, thông nối với các động mạch khác của não và cho các nhánh:

- Động mạch não trước: cung cấp máu cho mặt trong và cực trán của não.
- Động mạch não giữa: cung cấp máu cho mặt ngoài và cực thái dương của não.

* Động mạch cột sống: tách khỏi động mạch dưới đòn ở vùng cổ, đi qua các lỗ ngang của các đốt sống cổ, vào sọ qua lỗ chẩm rồi kết hợp với nhau thành động mạch đáy. Động mạch đáy có các nhánh thông nối với động mạch cảnh trong và cho các nhánh sau đây đến não:

- Động mạch não sau: cung cấp máu cho mặt dưới và cực chẩm của não.
- Các động mạch tiểu não trên, tiểu não trước dưới, tiểu não sau dưới đến tiểu não.
- Các nhánh nhỏ đến thân não.

2. Các tĩnh mạch của não:

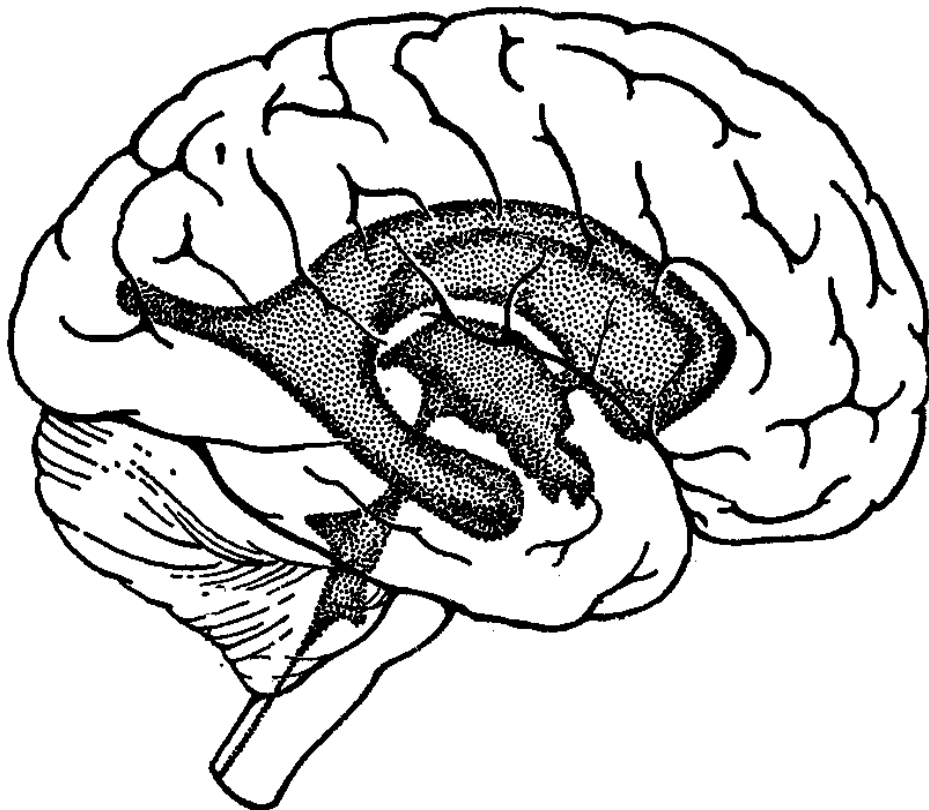
Tĩnh mạch của não rất dồi dào, thông nối với nhau rộng rãi và chảy về hệ thống các xoang tĩnh mạch lớn trong sọ theo từng vùng.

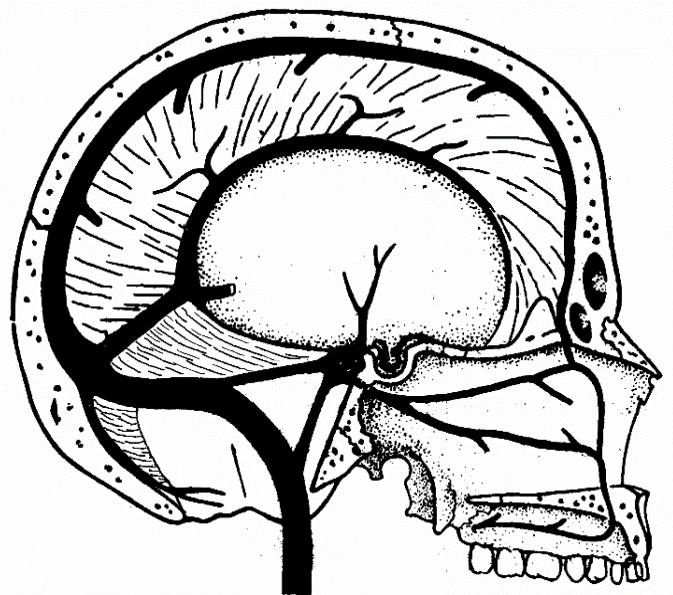
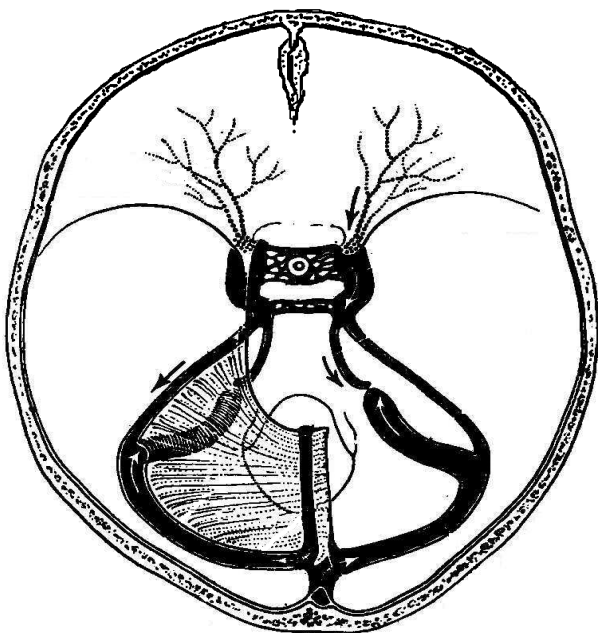
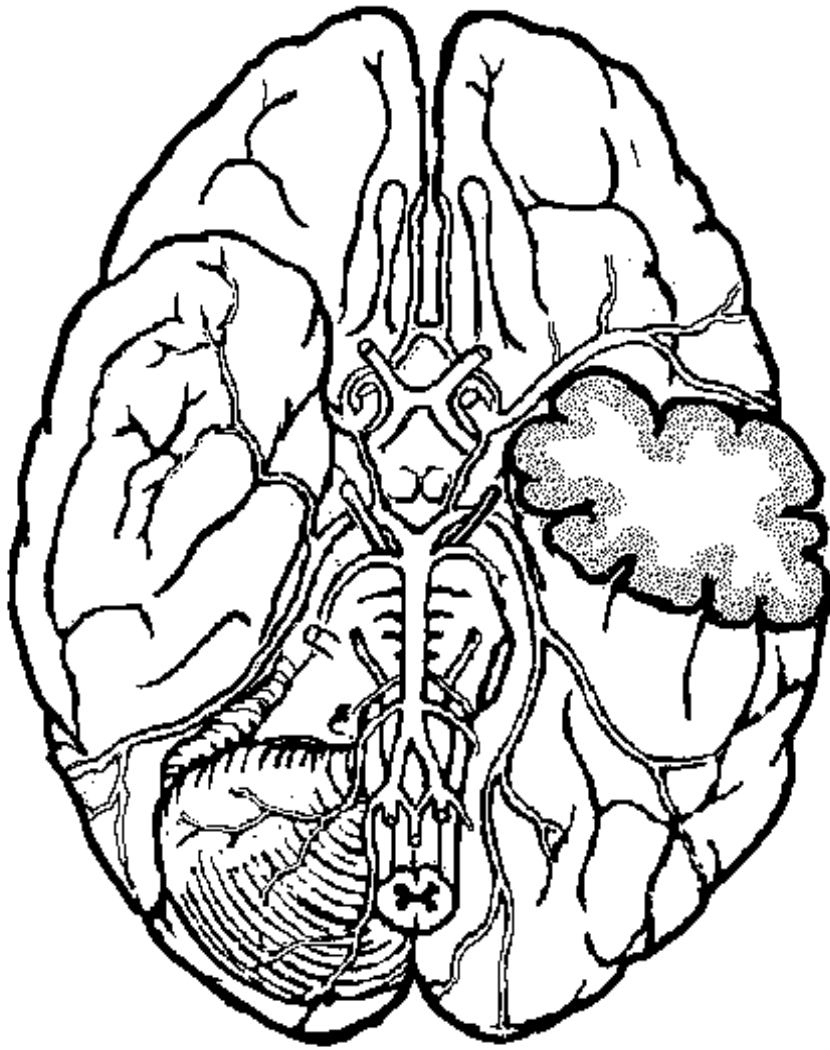
* Xoang tĩnh mạch dọc trên: nhận các tĩnh mạch từ mặt ngoài, mặt trên và mặt trong não.

* Xoang tĩnh mạch dọc dưới: nhận các tĩnh mạch từ mặt trong não.

* Xoang tĩnh mạch hang: nhận các tĩnh mạch từ mặt dưới não.

* Xoang tĩnh mạch ngang: nhận các tĩnh mạch từ mặt sau não và các xoang tĩnh mạch khác để chảy về xoang tĩnh mạch sigma và ra khỏi sọ bằng tĩnh mạch hầu trong. Các xoang tĩnh mạch này đều nằm trong màng cứng não và thông nối với các tĩnh mạch ngoài sọ ở vùng đầu, mặt, cổ.





B. HỆ THẦN KINH NGOẠI BIÊN (TKNB)

Hệ thần kinh ngoại biên gồm có 12 đôi thần kinh sọ và 31 đôi thần kinh tủy sống.

Chức năng của dây thần kinh ngoại biên có thể là cảm giác đơn thuần (thần kinh I, II), vận động đơn thuần (thần kinh III, IV, VI, XII), hoặc hỗn hợp (đa số các thần kinh tủy sống).

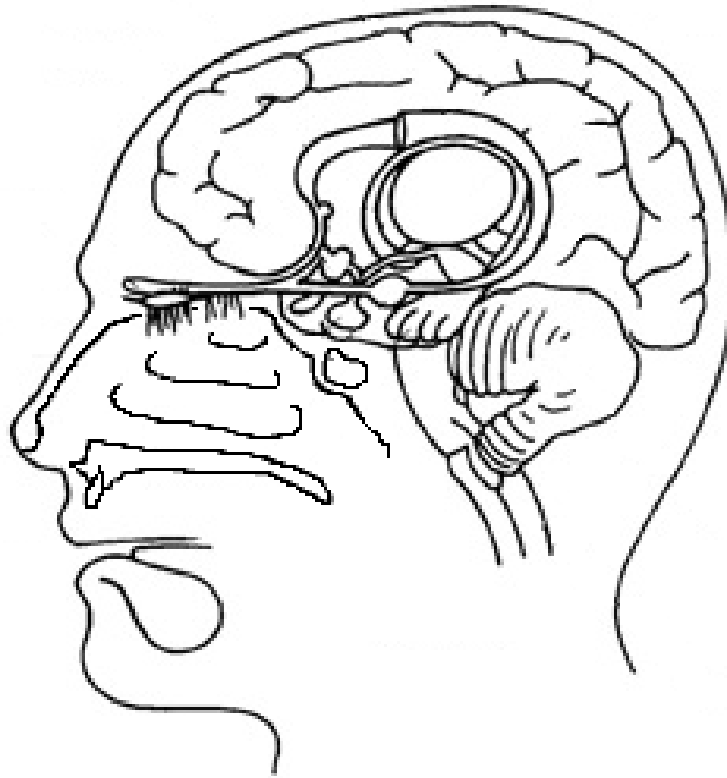
CÁC THẦN KINH SỌ

I. THẦN KINH SỌ I (THẦN KINH KHỨU GIÁC)

Là thần kinh giữ chức năng khứu giác, bắt đầu từ hốc mũi.

Đường dẫn truyền khứu giác gồm có 2 tế bào thần kinh:

- Các tế bào thần kinh khứu giác nằm ở niêm mạc phần trên hốc mũi có sợi trục xuyên qua mảnh sàng xương cân để tiếp hợp với tế bào thần kinh thứ 2 ở bầu khứu.
- Các tế bào thần kinh thứ 2 ở bầu khứu có sợi kết hợp thành giải khứu, đi ở mặt dưới thùy trán của đại não để tận cùng ở trung tâm khứu giác (vỏ não vùng nếp hải mã, hạnh nhân, mẫu móc, nếp đai).



II. THẦN KINH SỌ II (THẦN KINH THỊ GIÁC)

Là thần kinh giữ chức năng thị giác, bắt đầu từ võng mạc mắt. Đường dẫn truyền thị giác gồm có 4 tế bào thần kinh.

1. Ở võng mạc mắt: có 3 lớp tế bào thần kinh lần lượt tiếp hợp với nhau.

- Lớp tế bào thần kinh hình nón (nhìn ban ngày, có màu sắc) và hình gậy (nhìn ban đêm, trắng đen).

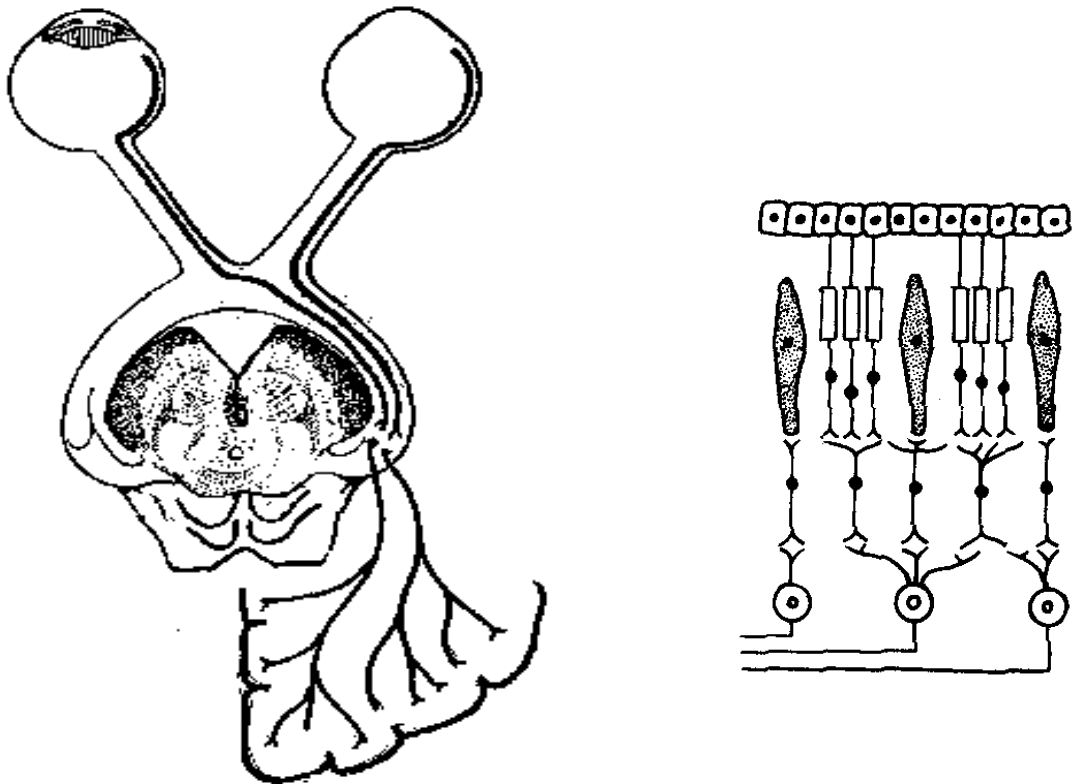
- Lớp tế bào thần kinh lưỡng cực.

- Lớp tế bào thần kinh thị giác, có sợi trục hợp thành thần kinh thị giác ra khỏi nhãn cầu ở điểm mù.

2. Trong hốc mắt: TK II đi từ mặt sau nhãn cầu, ra khỏi hốc mắt nơi lỗ thị giác.

3. Trong sọ: ở phía trước hố yên, 2 thần kinh thị giác kết hợp lại thành giao thị, sau đó lại chia ra thành 2 giải thị, mỗi giải thị tận cùng ở thể gối ngoài của thân não.

4. Ở não bộ: từ thể gối ngoài, tế bào thần kinh thứ 4 có sợi trục tạo thành tia thị và tận cùng ở thùy chẩm là trung khu thị giác.



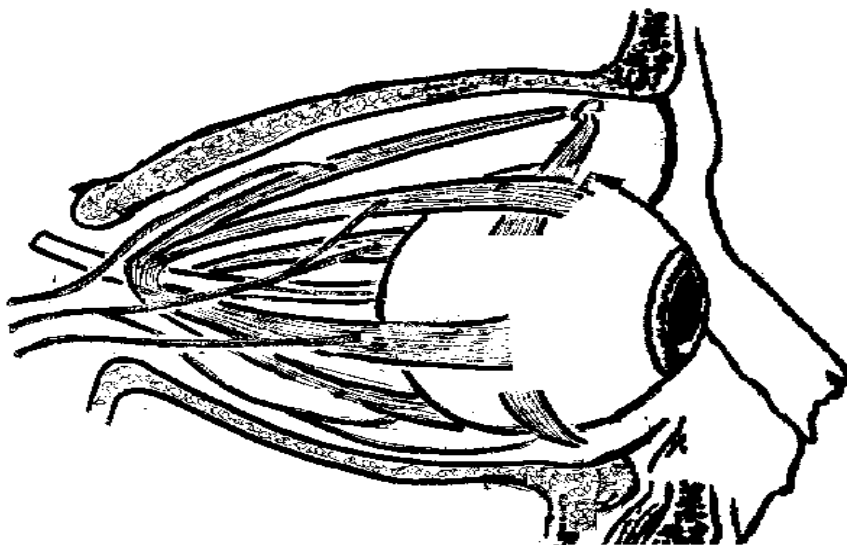
III. THẦN KINH SỢ III (THẦN KINH VẬN NHÃN CHUNG)

Thần kinh số III được cấu tạo bởi sợi trục các tế bào thần kinh vận động nằm ở trung não, và phát xuất từ mặt trước cuống não. Từ đây, thần kinh số III đi qua khe sau hốc mắt trên để vào hốc mắt và cho các sợi đến vận động các cơ nâng mí trên, cơ thẳng trên, cơ thẳng trong, cơ thẳng dưới, cơ chéo bé.

Ngoài ra thần kinh số III còn cho nhánh đối giao cảm đến vận động cơ vòng của con ngươi.

IV. THẦN KINH SỢ IV (THẦN KINH RÒNG RỌC)

Thần kinh số IV được cấu tạo bởi sợi trục của các tế bào thần kinh vận động nằm ở trung não, xuất phát từ mặt sau trung não ra đến trước thân não, qua khe sau hốc mắt trên để vào hốc mắt và vận động cơ ròng rọc (cơ chéo trên hay cơ chéo lớn).



V. THẦN KINH SỢ V (THẦN KINH SINH BA)

Là thần kinh hỗn hợp, giữ cảm giác da mặt và vận động cơ nhai.

1. Gốc thật của các sợi trực tạo nên thần kinh sọ V:

- Nhân vận động thần kinh sọ V nằm ở cầu não.
- Nhân cảm giác thần kinh sọ V nằm ở hạch bán nguyệt.

2. Gốc ngoài: Thần kinh sinh ba phát xuất từ mặt ngoài cầu não, đi đến hạch bán nguyệt thì chia thành 3 nhánh là V1 (thần kinh mắt), V2 (thần kinh hàm trên) và V3 (thần kinh hàm dưới).

3. Các nhánh:

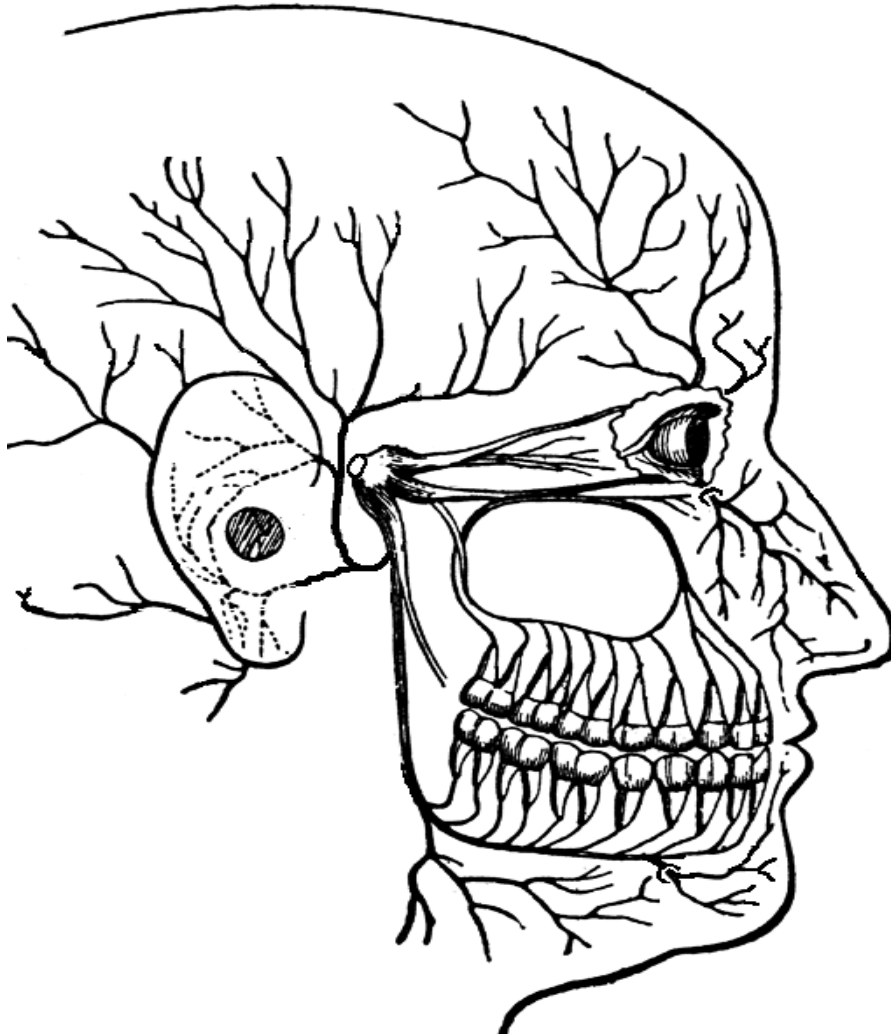
* **V1 (thần kinh mắt):** đi qua khe sau hốc mắt trên để vào hốc mắt, sau đó ra khỏi hốc mắt nơi khuyết trên hốc mắt rồi lên vùng da đầu trước trán và đỉnh đầu. Thần kinh V1 giữ cảm giác ở các xoang cân, niêm mạc hốc mũi, da mũi, nhãn cầu, kết mạc, mí mắt và da ở 1/2 trước sọ.

* **V2 (thần kinh hàm trên):** qua lỗ tròn để ra khỏi hộp sọ và chia thành các nhánh:

- Thần kinh dưới hốc mắt: giữ cảm giác da mặt vùng dưới mắt.
- Các thần kinh cảm giác vòm khẩu, hầu, xoang hàm trên, răng và lợi hàm trên.

* **V3 (thần kinh hàm dưới):** qua lỗ bầu dục để ra khỏi sọ và chia thành các nhánh:

- Các thần kinh cơ nhai, vận động cơ thái dương, cơ cắn, các cơ chân bướm.
- Các nhánh giữ cảm giác da vùng thái dương, vùng hàm dưới, phía ngoài mặt, niêm mạc sàn miệng, phần trước lưỡi, răng và lợi hàm dưới.



VI. THẦN KINH SỌ VI (THẦN KINH VẬN NHÃN NGOÀI)

Thần kinh sọ VI được cấu tạo bởi sợi trục của các tế bào thần kinh vận động nằm ở cầu não, phát xuất nơi rãnh cầu não-hành tủy. Thần kinh sọ VI đi qua khe sau hốc mắt trên để vào trong hốc mắt và tận cùng ở cơ thẳng ngoài để vận động cơ này.

VII. THẦN KINH SỌ VII (THẦN KINH MẶT)

Là thần kinh hỗn hợp, vận động các cơ diễn tả vẻ mặt, giữ vị giác ở 2/3 trước lưỡi và làm bài tiết ở các tuyến lệ, tuyến nước bọt dưới hàm và dưới lưỡi.

1. Các nhân thần kinh

- Nhân vận động thần kinh VII nằm ở hành tủy.
- Nhân cảm giác nằm ở hạch gối, trên đường đi của thần kinh VII.
- Nhân vận động đối giao cảm, nằm ở hành tủy.

2. Gốc ngoài và đường đi

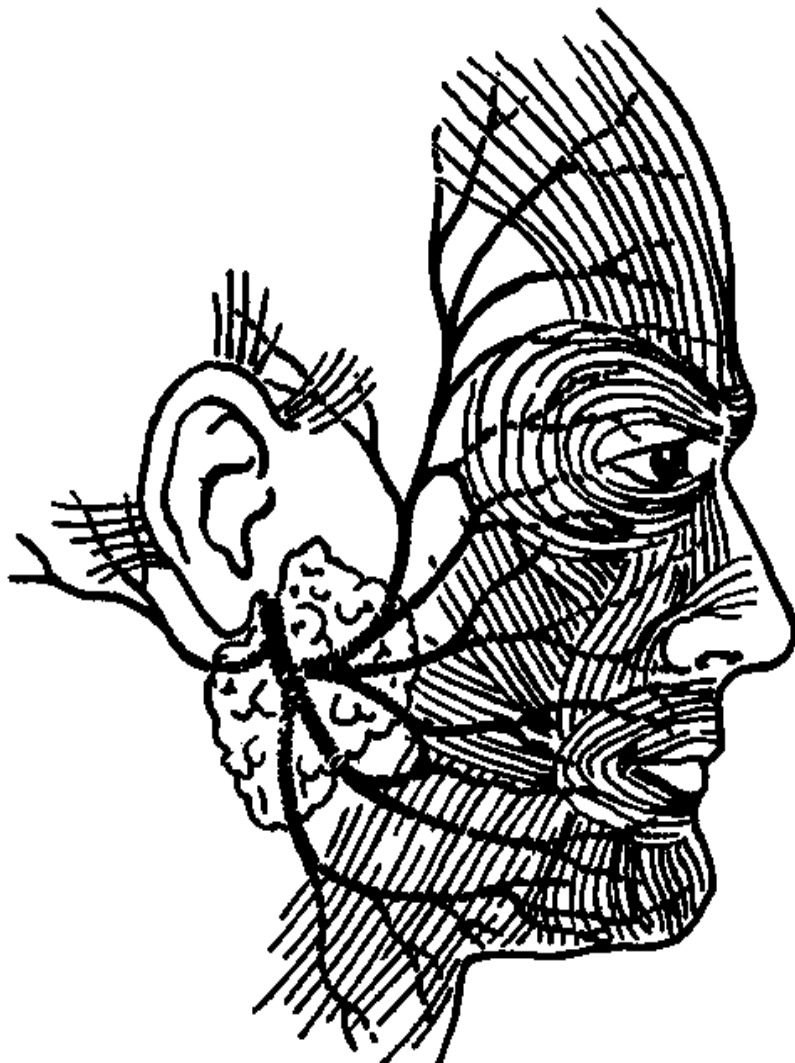
Thần kinh VII xuất phát từ rãnh cầu não - hành tủy, đi vào ống tai trong cùng với thần kinh VIII, sau đó đi riêng trong ống thần kinh mặt ở xương đá, và khi ra khỏi sọ ở lỗ trâm chũm thì chia thành các nhánh cuối.

3. Các nhánh bên

- Thần kinh đá lớn, đá nhỏ: thuộc thần kinh đối giao cảm, nối với thần kinh V2 để giữ cảm giác và làm bài tiết các tuyến lệ, các tuyến nhờn ở mũi, miệng, hầu, họng.
- Thần kinh cơ bàn đạp của tai giữa.
- Thần kinh dây nhĩ (đối giao cảm và vị giác), nối với thần kinh lưỡi của V3 để giữ vị giác ở 2/3 trước lưỡi và làm tiết nước bọt ở các tuyến dưới hàm, dưới lưỡi.

4. Các nhánh tận cùng

Các nhánh tận cùng phân chia và kết hợp trong tuyến tai thành 5 nhóm nhánh chính để vận động tất cả các cơ da mặt, da cổ: nhánh thái dương, nhánh gò má, nhánh miệng, nhánh hàm dưới và nhánh cổ.



VIII. THẦN KINH SỌ VIII (TK THỂ - THÍNH, TK TIỀN ĐÌNH - ÓC)

Là thần kinh cảm giác, giữ chức năng thính giác (thần kinh ốc), và cảm giác tư thế thăng bằng của đầu (thần kinh tiền đình).

1. Các nhân thần kinh

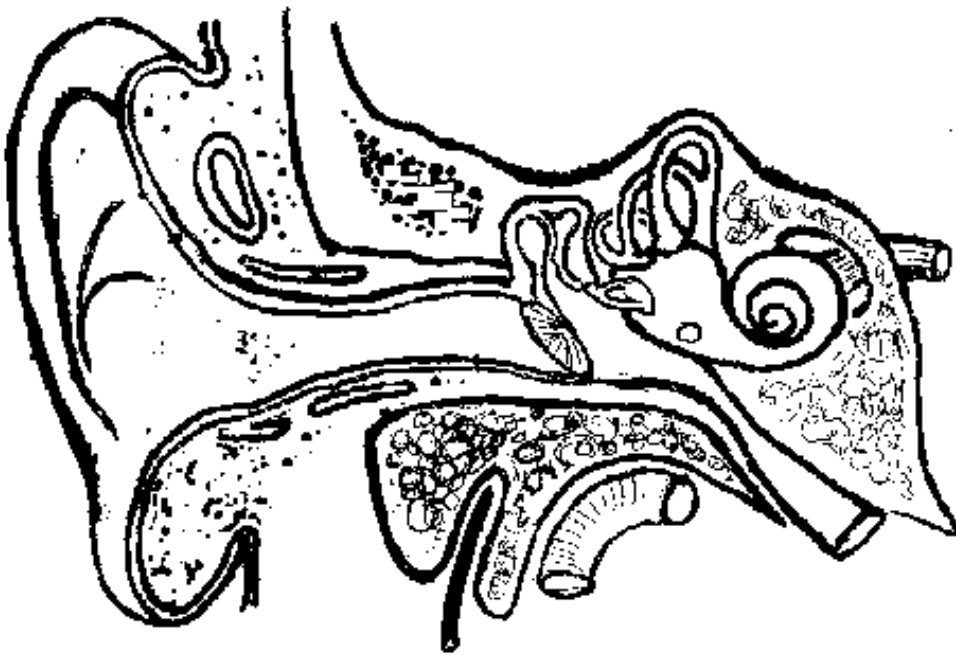
- Thần kinh ốc xuất phát từ sợi trục của các tế bào trong hạch xoắn Corti của ốc tai.
- Thần kinh tiền đình xuất phát từ sợi trục của các tế bào trong các ống bán khuyên của tai trong.

2. Đường đi trong xương sọ và hộp sọ

Thần kinh ốc và thần kinh tiền đình kết hợp thành thần kinh sọ VIII ra khỏi xương đá ở ống tai trong rồi vào cầu não nơi rãnh cầu não - hành tủy.

3. Các nhân tận cùng

- Thần kinh ốc tận cùng ở nhân ốc của thân não, từ đây tiếp hợp qua một chuỗi các tế bào thần kinh để tận cùng ở trung khu thính giác của thùy thái dương đại não.
- Thần kinh tiền đình tận cùng ở nhân tiền đình của thân não, từ đây có các tế bào thần kinh tiếp vận và liên hợp với các trung tâm giữ thăng bằng ở não, tiểu não, tủy sống, mắt để giữ tư thế thăng bằng cho cơ thể .



IX. THẦN KINH SỌ IX (THẦN KINH THIẾT HẦU)

Là thần kinh hỗn hợp, giữ cảm giác và vị giác vùng hầu họng, đồng thời có sợi đối giao cảm làm bài tiết tuyến nước bọt mang tai.

1. Các nhân thần kinh

- Nhân mơ hồ: ở hành tủy, vận động cơ yết hầu.
- Nhân nước bọt dưới: ở hành tủy, làm bài tiết tuyến tai.
- Hạch trên và hạch dưới thần kinh IX: nằm trên đường đi của thần kinh sọ IX, gồm các tế bào thần kinh cảm giác.

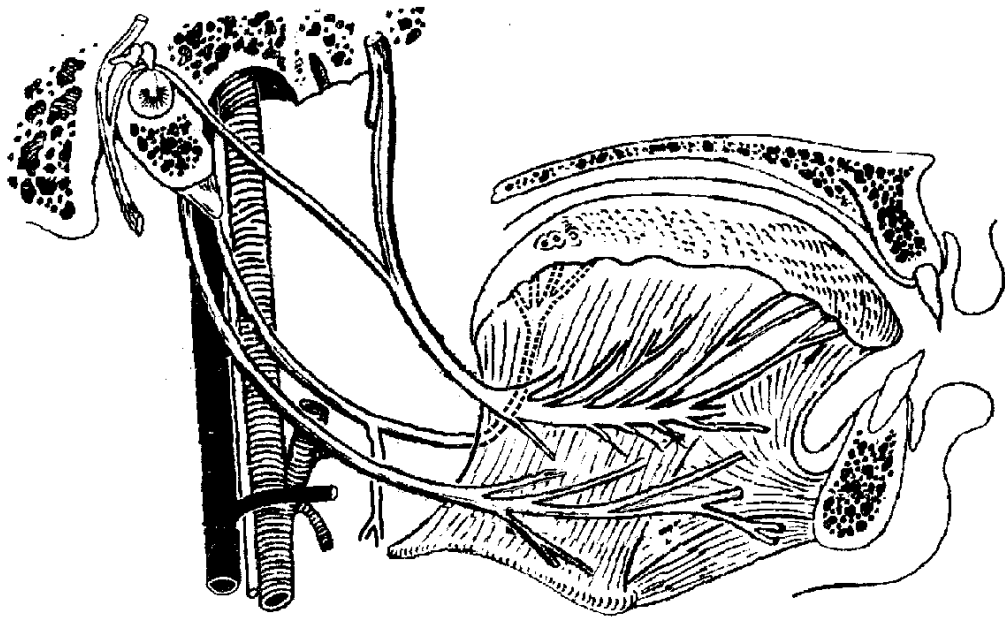
2. Gốc ngoài và đường đi

Thần kinh IX xuất phát từ mặt ngoài hành tủy, ra khỏi sọ cùng với các thần kinh sọ X, XI, ở lỗ hầu (lỗ xé sau, lỗ rách sau), đến yết hầu thì chia thành các nhánh cuối.

3. Các nhánh

- Các nhánh cảm giác ở tai giữa, vòm mũi, yết hầu, 1/3 sau lưỡi.
- Nhánh vị giác ở 1/3 sau lưỡi.
- Nhánh đối giao cảm, nối với thần kinh V3 đến tuyến tai và làm tuyến bài tiết.

- Nhánh thần kinh thể cảnh (thần kinh Hering), đến nơi chia 2 của động mạch cảnh gốc tiếp nhận cảm giác huyết áp và giúp điều hoà huyết áp.
- Nhánh vận động cơ yết hầu, để nuốt.



X. THẦN KINH SỢ X (TK MƠ HỒ, TK PHẾ VỊ, TK LANG THANG)

Là thần kinh sợ lớn nhất giữ cảm giác và vận động hầu hết nội tạng ngực và bụng (chức năng đối giao cảm), ngoài ra còn vận động các cơ yết hầu, thanh quản.

1. Các nhân thần kinh

- Nhân cảm giác: gồm các tế bào cảm giác ở hạch trên và hạch dưới thần kinh X, nằm trên đường đi của thần kinh này.
- Nhân vận động: gồm các tế bào TK vận động nằm ở nhân mơ hồ của hành tủy.

2. Góc ngoài: thần kinh sợ X xuất phát từ mặt bên hành tủy, ra khỏi sọ ở lỗ hầu.

3. Đường đi

* Ở vùng cổ: TK X đi trong bao cảnh cùng với động mạch cảnh gốc và tĩnh mạch hầu trong. Từ cổ vào ngực, thần kinh đi giữa động mạch và tĩnh mạch dưới đòn.

* Ở trung thất:

- Thần kinh X phải đi cạnh khí quản, ra sau cuống phổi phải và chia thành mạng thần kinh phổi phải.

- Thần kinh X trái đi dọc mặt ngoài động mạch chủ ngực, ra sau cuống phổi trái rồi chia thành mạng thần kinh phổi trái. Từ mạng thần kinh phổi trái và phải có các nhánh kết hợp lại thành mạng thần kinh thực quản cho thực quản.

* Trước khi xuyên qua cơ hoành, mạng thần kinh thực quản kết hợp lại thành 2 nhánh là thân trước và thân sau, rồi cùng với thực quản xuyên qua cơ hoành và phân nhánh ở 2 mặt dạ dày.

* Trong ổ bụng, các nhánh từ thần kinh X đến kết hợp với các nhánh của hệ giao cảm tạo thành mạng thần kinh thái dương nằm quanh động mạch chủ và phát ra các nhánh thần kinh đi theo các nhánh của động mạch để phân phối cho hầu hết nội tạng bụng.

4. Nhánh bên

* Ở cổ: có thần kinh yết hầu, vận động các cơ yết hầu và thần kinh thanh quản trên giữ cảm giác thanh quản.

* Ở ngực: có thần kinh thanh quản dưới (hồi thanh quản, thần kinh quặt ngược) đi từ dưới lên giữa khí quản và thực quản để đến vận động các cơ thanh quản.

* Các thần kinh tim trên, giữa, dưới: đến tim, có chức năng làm giảm nhịp tim và hạ huyết áp.

5. Các nhánh từ mạng thần kinh thái dương

Đến gan, tụy, thận, ruột non, ruột già, ... và giữ chức năng vận động đối giao cảm .

XI. THẦN KINH SỢ XI (THẦN KINH PHỤ - THẦN KINH GAI SỐNG)

Là thần kinh vận động đơn thuần, vận động yết hầu, lưỡi gà, thanh quản, cơ ức đòn chũm và cơ thang.

1. Nhân thần kinh

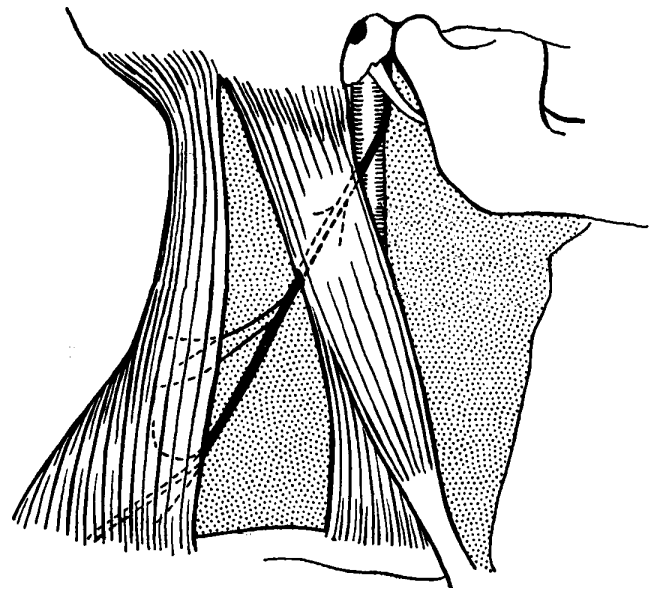
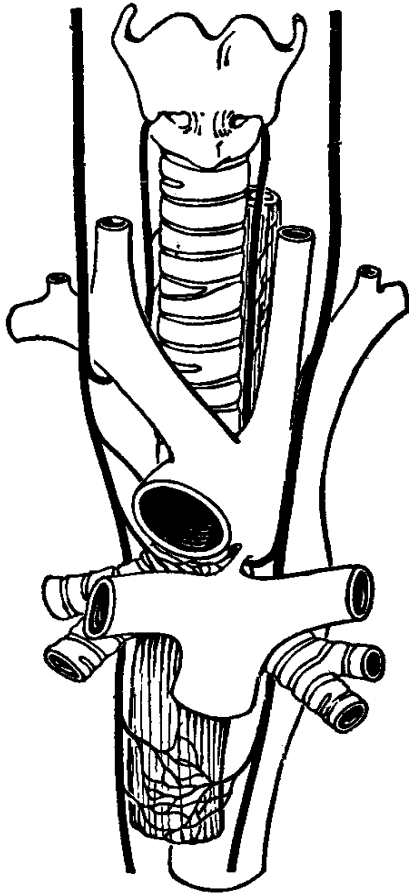
- Nhân mơ hồ: nhân vận động, có trục tạo thành rễ sọ thần kinh XI.
- Nhân vận động sừng trước tủy sống cổ: có sợi trục tạo thành rễ tủy sống thần kinh XI.

2. Xuất phát và đường đi

Thần kinh IX có 2 rễ, rễ sọ xuất phát từ mặt bên hành tủy và rễ tủy sống xuất phát từ rãnh bên tủy sống. Cả 2 rễ kết hợp thành thần kinh XI ra khỏi hộp sọ ở lỗ hầu.

3. Các nhánh cuối

- Các sợi của rễ sọ thần kinh XI sẽ nối với thần kinh X đến vận động các cơ yết hầu, vòm khẩu mềm và thanh quản.
- Các sợi của rễ tủy sống thần kinh XI đến cổ vận động cơ ức đòn chũm và cơ thang.



XII. THẦN KINH SỢ XII (THẦN KINH HẠ THIẾT)

Là thần kinh vận động đơn thuần, vận động các cơ lưỡi.

Thần kinh sọ XII có nhân vận động nằm ở hành tủy, xuất phát từ rãnh trước trám hành tủy và ra khỏi hộp sọ ở lỗ chũm chẩm. Thần kinh XII đến vùng dưới hàm thì tận cùng ở các cơ của lưỡi và vận động các cơ này.

CÁC THẦN KINH TỦY SỐNG

I. ĐẠI CƯƠNG :

Có 31 - 33 đôi thần kinh tủy sống, hầu hết đều là dây thần kinh hỗn hợp, gồm có:

- 8 đôi thần kinh tủy sống cổ (C1 - C8).
- 12 đôi thần kinh tủy sống ngực (N1 - N12).
- 5 đôi thần kinh tủy sống thắt lưng (L1 - L5).
- 5 đôi thần kinh tủy sống cùng (Cg1 - Cg5).
- 1 đôi đến 3 đôi thần kinh tủy sống cụt (Ct1 - Ct3).

II. CẤU TẠO CỦA THẦN KINH TỦY SỐNG

Thần kinh tủy sống được cấu tạo bởi 2 phần:

- Rễ trước, do các sợi rễ trước phát sinh từ sừng trước hợp thành, giữ chức năng vận động.
- Rễ sau, do các sợi rễ sau phát sinh từ tế bào cảm giác ở hạch rễ sau thần kinh tủy sống đi đến sừng sau tạo thành, giữ chức năng cảm giác.

III. SỰ PHÂN BỐ CÁC THẦN KINH TỦY SỐNG

Mỗi thần kinh tủy sống chia thành 2 nhánh:

* Nhánh sau: giữ cảm giác da và vận động các cơ dọc 2 bên cột sống từ vùng chẩm cho đến xương cụt.

* Nhánh trước: kết hợp với nhau thành từng mạng thần kinh phân bố cho từng vùng cơ thể.

1. Mạng thần kinh cổ: gồm các nhánh trước C1 - C4.

- Giữ cảm giác da vùng cổ trước, cổ bên, trên đòn.
- Vận động các cơ trước cột sống, các cơ nâng và hạ thanh quản.
- Đặc biệt có thần kinh hoành đi vào lồng ngực đến vận động cơ hoành.

2. Mạng thần kinh tay: gồm các nhánh trước C5 - N1.

- Giữ cảm giác và vận động toàn bộ chi trên.

3. Các thần kinh liên sườn và thần kinh dưới sườn: nhánh trước N1 - N12.

- Giữ cảm giác và vận động toàn bộ thành ngực và thành bụng.

4. Mạng thần kinh thắt lưng: gồm các nhánh trước L1 - L4.

- Giữ cảm giác và vận động vùng sinh dục, bẹn và mặt trước chi trên.

5. Mạng thần kinh cùng: gồm các nhánh trước L5 - Cg4.

- Giữ cảm giác và vận động mặt sau chi dưới, vùng hậu môn sinh dục.
- Tạo nên mạng thần kinh đối giao cảm phân phối cho vùng hạ vị.

6. Các thần kinh cùng 5 và thần kinh cụt: tạo thành mạng TK cụt, ít quan trọng.

C. HỆ THẦN KINH TỰ DƯỠNG

I. ĐẠI CƯƠNG

Hệ thần kinh tự dưỡng có nhiều tên khác nhau (hệ thần kinh thực vật, hệ thần kinh tự chủ, hệ thần kinh tự động, hệ thần kinh sinh dưỡng) giữ chức năng cảm giác và vận động nội tạng, gồm hai phần là giao cảm và đối giao cảm.

II. HỆ THẦN KINH GIAO CẢM

Gồm các thành phần sau đây:

* Các tế bào thần kinh vận động và cảm giác xuất phát từ phần giữa chất xám đoạn tủy sống ngực.

* Các hạch thần kinh giao cảm được nối với nhau bởi các nhánh nối hoặc thân giao cảm.

- 3 đôi hạch giao cảm cổ: trên, giữa, dưới.
- 12 đôi hạch giao cảm ngực liên kết thành 2 chuỗi nằm 2 bên cột sống ngực.

* Các nhánh thần kinh giao cảm:

- Các nhánh theo thần kinh tủy sống đến các cơ quan.
- 2 thần kinh tạng lớn và tạng nhỏ đến mạng thần kinh thái dương, từ đây phân phối theo các động mạch để đến các cơ quan nội tạng.

III. HỆ THẦN KINH ĐỐI GIAO CẢM

Bao gồm:

* Các thần kinh sọ giữ chức năng cảm giác và vận động nội tạng (TK sọ III, V, VII, IX, X)

* Một số thần kinh tủy sống cùng, mạng thần kinh hạ vị.

Thần kinh đối giao cảm lớn nhất cơ thể là thần kinh sọ X, giữ chức năng vận động và cảm giác hầu hết nội tạng cổ, ngực và bụng (yết hầu, tim, phổi, ống tiêu hoá, gan lách, tụy, thận, đường tiết niệu, sinh dục,...).

IV. CHỨC NĂNG HỆ THẦN KINH TỰ DƯỠNG

Hệ thần kinh tự dưỡng điều khiển các chức năng của các nội tạng bên trong cơ thể một cách tự động nhằm duy trì các chức năng sống của cơ thể mà không cần đến ý thức. Tuy nhiên, kết quả của các hoạt động này có thể được ý thức ghi nhận và chi phối một phần bằng các hoạt động có ý thức. Đa số cơ quan nội tạng đều có hai thành phần giao cảm và đối giao cảm của hệ thần kinh tự dưỡng điều hòa các hoạt động, trong đó một thành phần giữ vai trò kích thích, phần còn lại giữ vai trò ức chế.

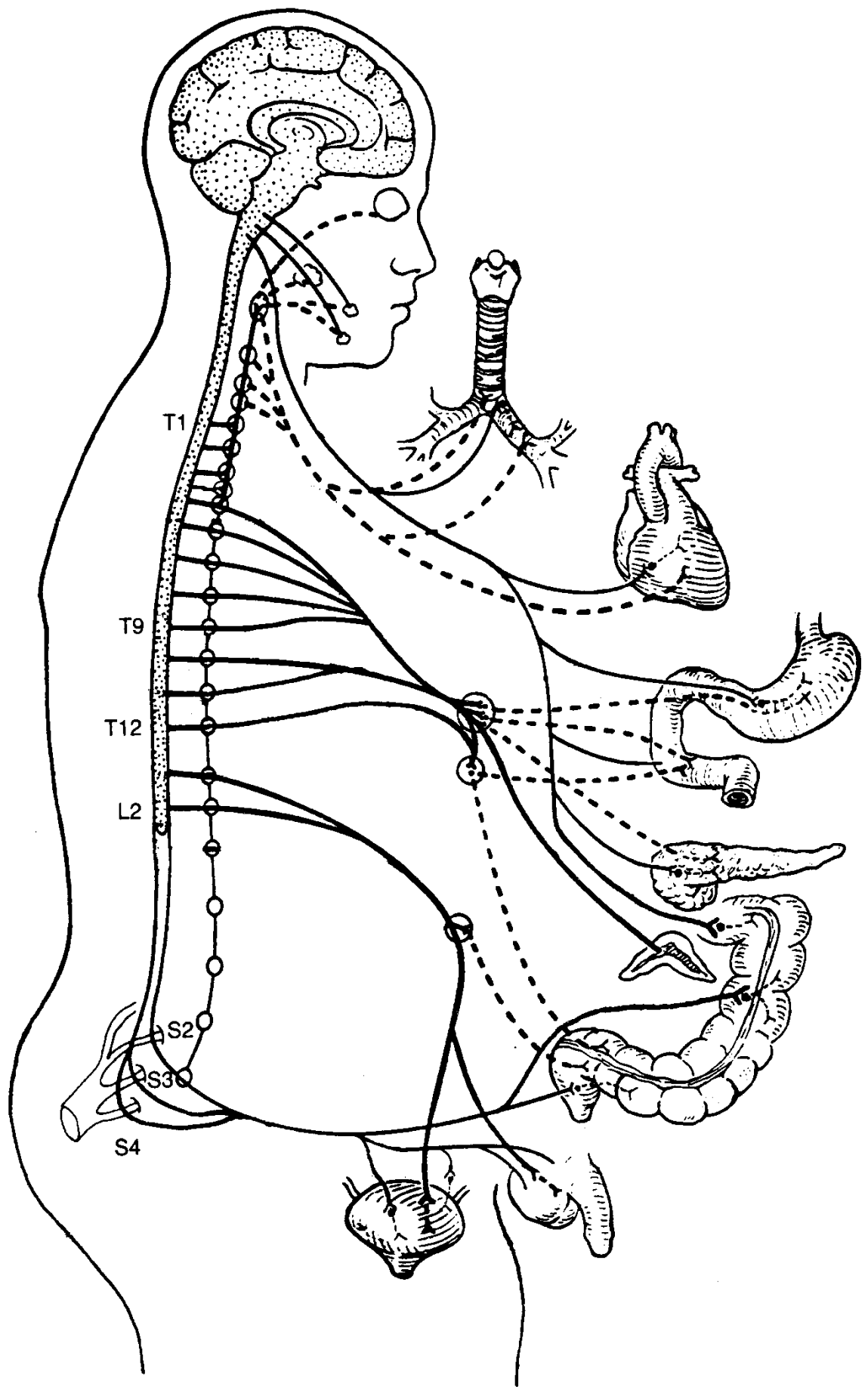
Nhìn chung kích thích hệ giao cảm giúp cơ thể ứng phó với các tình trạng khẩn cấp bằng cách tăng lưu lượng máu tuần hoàn, tăng cung cấp Oxy, tăng lượng glucose máu, tăng lượng máu đến các cơ vân, mở to con ngươi tăng sự tỉnh táo, tăng tiết Adrenalin và Noradrenalin để duy trì kích thích giao cảm; còn các hoạt động tiêu hóa và bài tiết đều bị giảm hoặc ức chế.

Kích thích hệ đối giao cảm làm chậm các quá trình trong cơ thể, giúp phục hồi bằng cách tăng cường các hoạt động tiêu hóa, bài tiết và sinh dục.

Bảng tóm tắt chức năng của hệ thần kinh tự dưỡng trên các cơ quan nội tạng

Tên cơ quan	Tác động của TK giao cảm	Tác động của TK đối giao cảm
Động tử	Giãn con ngươi	Co con ngươi
Tuyến lệ	Ức chế bài tiết	Tăng tiết nước mắt
Tuyến nước bọt	Ức chế bài tiết	Tăng tiết nước bọt
Tuyến nhầy niêm mạc	Ức chế bài tiết	Tăng tiết chất nhầy
Tim	Tăng nhịp và sức co bóp	Giảm nhịp và sức co bóp
Động mạch vành	Giãn mạch	Co mạch
Động mạch ngoại vi	Co mạch	Giãn mạch
Khí quản, phế quản	Giãn cơ, giảm bài tiết	Co cơ, tăng bài tiết
Dạ dày	Giãn cơ, giảm bài tiết	Co cơ, tăng bài tiết
Ruột non, ruột già	Giãn cơ, giảm bài tiết	Co cơ, tăng bài tiết
Các cơ vòng	Co cơ	Giãn cơ
Gan	Tăng bài tiết Glucose	*
Đường mật	*	Co cơ, tăng bài tiết
Tụy	*	Tăng tiết dịch tụy và Insulin
Lách	Co	
Thận	Giảm bài tiết nước tiểu	Tăng bài tiết nước tiểu
Bàng quang	Giãn cơ	Co cơ
Cơ quan sinh dục	Co mạch máu	Cương dương vật
Cơ vân	Giãn mạch, tăng lượng máu	*
Da	Co mạch, co cơ dựng lông tăng tiết mồ hôi làm da lạnh	*
Tụy thượng thận	Tăng tiết Adrenalin và Noradrenalin	*

Ghi chú: (*) không tác dụng hoặc không xác định



GIẢI PHẪU SINH LÝ HỆ VẬN ĐỘNG

* MỤC TIÊU

1. Kiến thức

- 1.1. Nêu được các nhiệm vụ của hệ xương.
- 1.2. Phân biệt được các loại xương và các loại khớp.
- 1.3. Kể tên và xác định được vị trí các xương trong hệ xương.
- 1.4. Kể tên nhóm cơ theo từng vùng.
- 1.5. Mô tả nguyên uỷ và bám tận của cơ hoành.

2. Thái độ

- 2.1. Có thái độ tích cực nghiên cứu tài liệu và học tập tại lớp.
- 2.2. Nhận biết được tầm quan trọng của môn học đối với thực hành nghề sau này.

* NỘI DUNG

Hệ vận động gồm có:

- Bộ xương, tạo nên bộ khung nâng đỡ và bảo vệ của cơ thể.
- Hệ thống khớp, là nơi các xương kết nối với nhau.
- Hệ thống cơ vân, khi co rút sẽ tạo nên sự di chuyển của xương tại các khớp.

A. BỘ XƯƠNG NGƯỜI

Bộ xương người có 208 xương, nặng từ 4 – 6 kg.

I. Cấu trúc của xương:

Về hình thể thì có các **xương dài** (xương cánh tay, xương đùi,...), **xương ngắn** (xương cổ tay, xương cổ chân,...), **xương dẹt** (xương bả vai, xương háng,...) và **xương hơi** (các xương mặt,...).

1. Cấu trúc của xương dài:

Hình dạng của xương dài gồm một thân và hai đầu.

- **Thân xương:** có hình ống, từ ngoài trong được cấu tạo bởi màng xương, mô xương đặc và ống tủy.
- **Đầu xương:** Thường được cấu tạo bởi mô xương xốp, bên ngoài được bao bọc bởi sụn để tiếp khớp với các xương khác.
- **Tủy xương:** ở thân xương có ống tủy chứa tủy xương màu vàng, ở đầu xương có các hốc trong mô xương xốp chứa tủy đỏ.

2. Cấu trúc của xương dẹt và xương ngắn:

Các xương này thường ngắn hoặc dẹt nên ống tủy không phát triển, cấu tạo của chúng phần lớn là mô xương xốp có nhiều tủy đỏ.

3. Cấu trúc của xương hơi:

Thường có hình khối không đều, mà đặc điểm lớn nhất là bên trong xương rỗng, tạo nên các xoang chứa hơi.

II. Các xương trong cơ thể

1. Các xương trục hay xương thân

- **Xương đầu hay xương sọ:** gồm các xương hộp sọ và các xương mặt tiếp khớp bằng các khớp hàn tạo thành (gồm các xương trán, xương đỉnh, xương chẩm, xương hàm trên, xương thái dương, xương bướm, xương cằm, xương khẩu, xương mía, xương lệ, xương cuốn dưới, xương mũi, xương gò má). Các xương rời của đầu gồm xương hàm dưới, các xương tai và xương móng.

- **Cột sống:** gồm 7 đốt sống cổ, 12 đốt sống ngực, 5 đốt sống thắt lưng, xương cùng và xương cụt.

- **Xương lồng ngực:** gồm xương ức, 12 đôi xương sườn (và 12 đốt sống ngực ở phía sau).

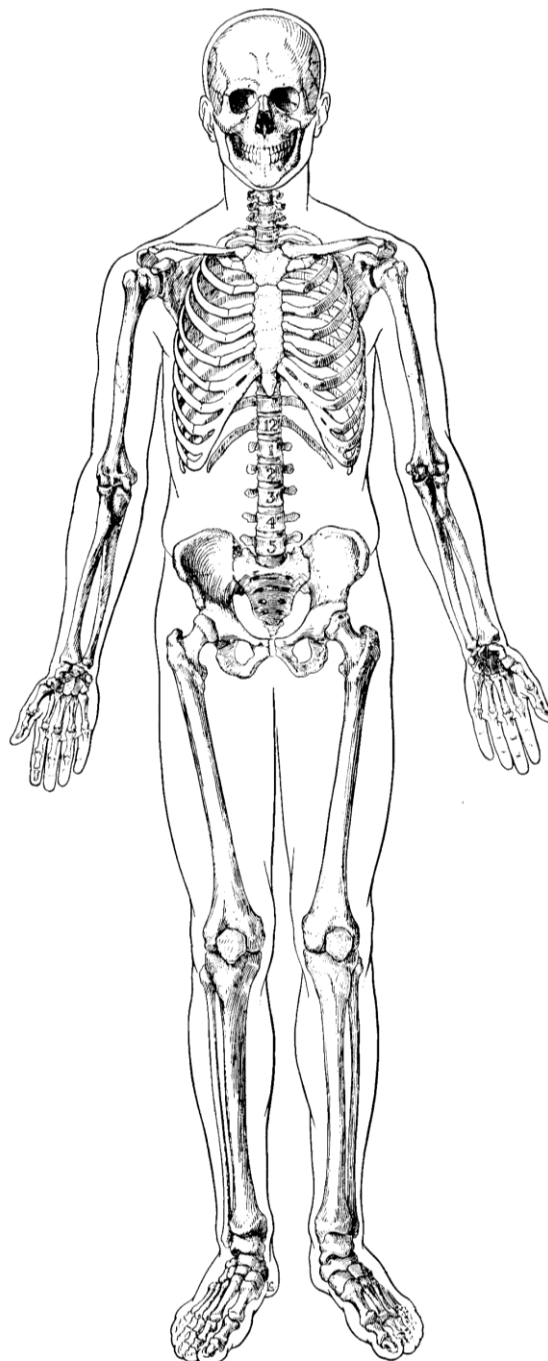
2. Các xương nhánh hay xương tứ chi

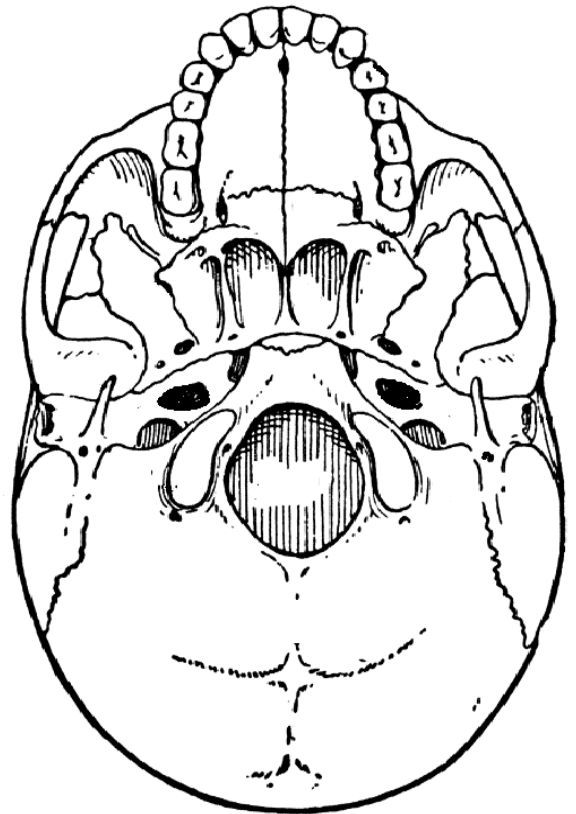
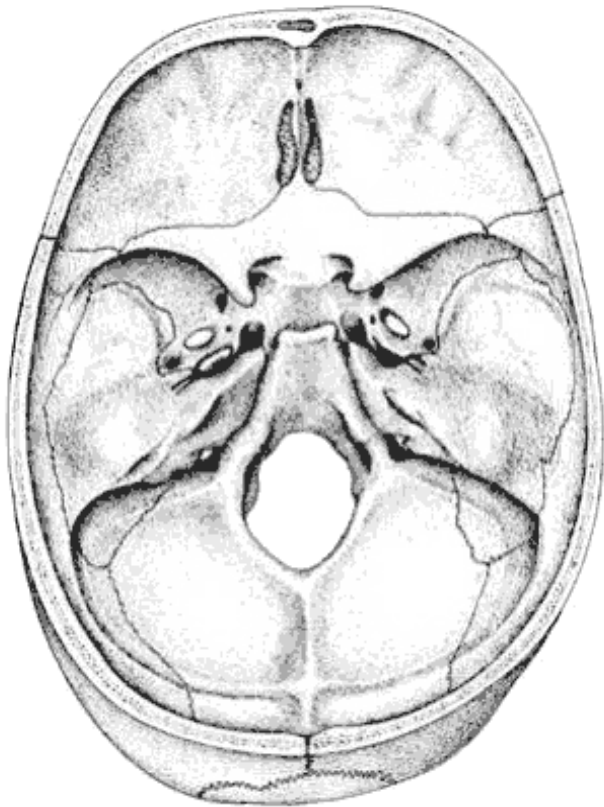
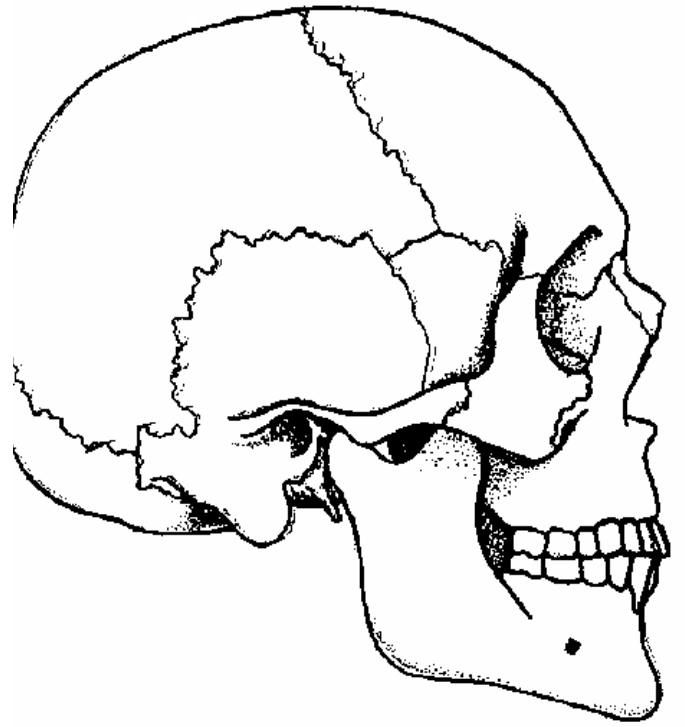
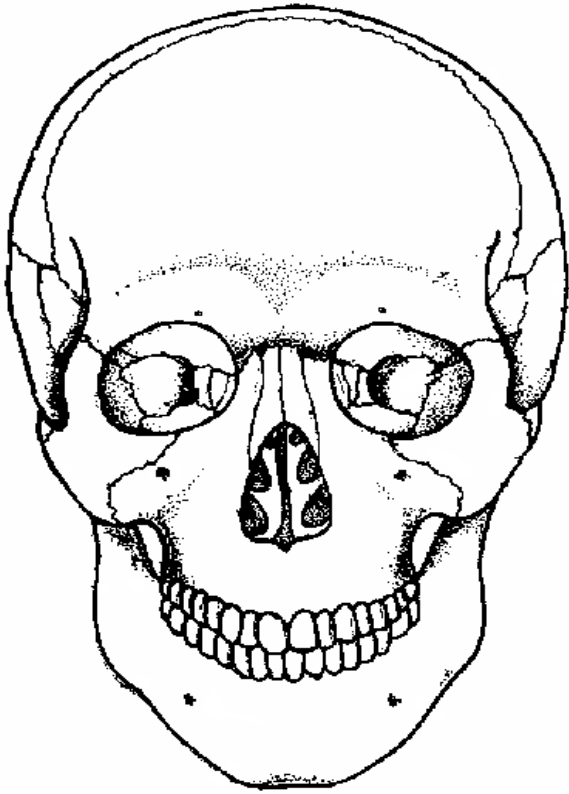
- **Xương chi trên:** xương đòn, xương bả vai, xương cánh tay, xương quay, xương trụ, 8 xương cổ tay, 5 xương bàn tay và 14 xương đốt ngón tay.
- **Xương chi dưới:** xương háng (xương chậu), xương đùi, xương bánh chè, xương chày, xương mác, 7 xương cổ chân, 5 xương bàn chân và 14 xương ngón chân.

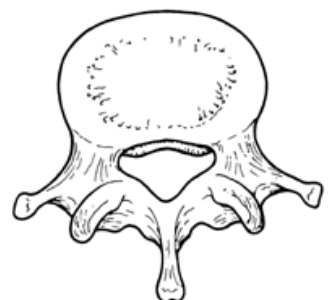
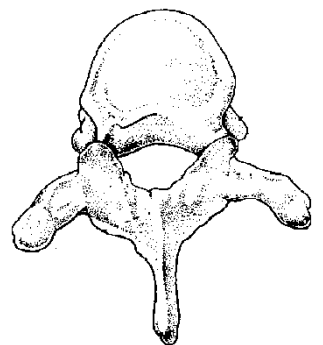
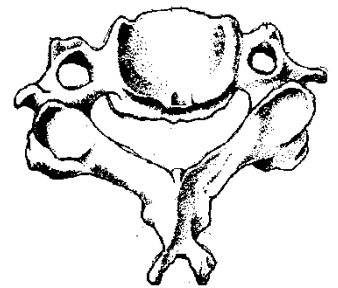
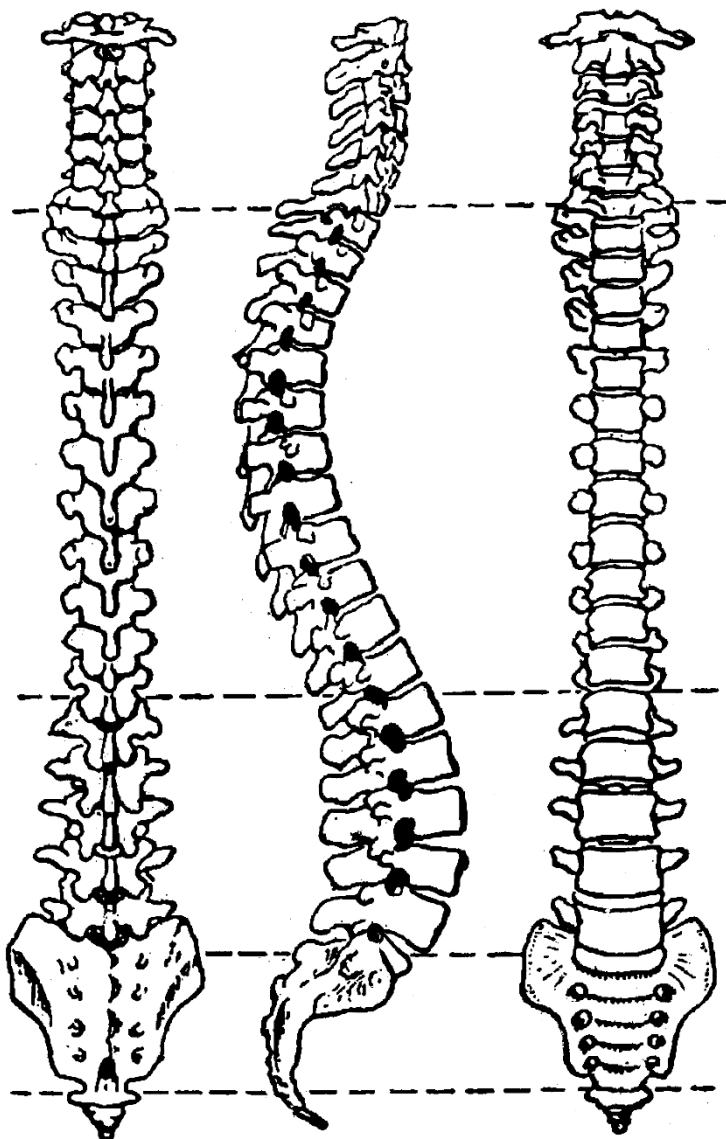
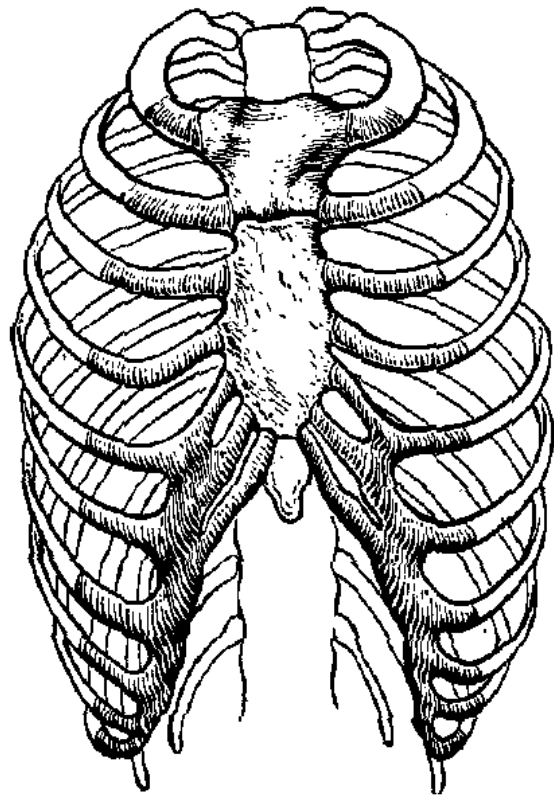
III. Chức năng của bộ xương:

Các chức năng chính:

- **Tạo hình:** tạo nên hình dáng và tư thế đứng thẳng của con người. Xương nam giới thường dày chắc và gồ ghề, xương nữ giới thường mảnh mai, trơn nhẵn.
- **Nâng đỡ, che chở:** bộ xương tạo nên một bộ khung nâng đỡ toàn cơ thể và che chở các cơ quan quan trọng như não bộ, tủy sống, tim, phổi, nội tạng bụng, ...
- **Vận động:** cơ bám vào xương co rút tạo nên các cử động hô hấp, cầm nắm, đi đứng, chạy nhảy, ...
- **Tạo huyết:** tủy đỏ là nơi sinh sản và tiêu hủy các tế bào máu như hồng cầu, bạch cầu và tiểu cầu.
- **Dự trữ:** khoáng chất ở mô xương, đặc biệt là Ca; chất dinh dưỡng (mỡ ở tủy xương vàng)...







I. Cấu tạo và chức năng khớp: có thể chia các khớp thành 3 loại:

1. *Khớp sợi hay khớp bất động:* Các xương nối với nhau bởi mô sợi và về sau có thể dính chặt với nhau, các khớp này hầu như không cử động. Một số loại khớp bất động:

- Khớp hàn: các khớp giữa các xương sọ.

- Khớp sợi: khớp giữa các xương cẳng chân (chày mác), khớp hông-cùng.

2. *Khớp sụn hay khớp bán động:* các xương nối với nhau qua trung gian 1 đĩa sụn – sợi. Đây là các khớp có thể cử động được nhưng hạn chế. Ví dụ: các khớp liên sọ, khớp mu, khớp sụn - sườn.

3. *Khớp hoạt dịch hay khớp hoạt động:* Đây là các khớp hoạt động rất rộng rãi, thường gặp ở các khớp tứ chi, có cấu tạo gồm:

- Mặt khớp: là các đầu xương được che phủ bởi các sụn khớp. Có thể phân loại các khớp hoạt dịch dựa trên hình dạng và cách tiếp khớp của các mặt khớp.

- Bao khớp: bao bọc kín các đầu xương và mặt khớp, tạo nên ổ khớp. Mặt trong bao khớp là hoạt mạc, tiết ra hoạt dịch làm trơn cử động của khớp và nuôi dưỡng sụn khớp. Mặt ngoài bao khớp thường dày lên tạo thành các dây chằng khớp.

- Nối khớp: là các cấu tạo dai chắc như dây chằng, gân cơ, có nhiệm vụ giữ cho khớp được vững chắc. Các cơ khi hoạt động cũng có thể xem như một loại nối khớp động làm khớp vững chắc hơn khi vận động.

- Các cấu tạo phụ: một số khớp còn có sụn chêm, đĩa sụn, dây chằng trong khớp, ...

- Mạch máu và thần kinh: cung cấp chất dinh dưỡng và giữ cảm giác của khớp.

II. Các khớp trong cơ thể

Nguyên tắc chung khi đặt tên khớp là lấy tên hai xương tạo nên khớp đặt tên cho khớp. Nếu hai xương tiếp khớp với nhau ở nhiều nơi thì dùng tên các phần của xương hoặc thêm vào các từ phụ (trên - dưới, trong – ngoài, ...) để xác định vị trí khớp. Để gọi một vùng có nhiều khớp liên kết với nhau thì dùng tên vùng đặt tên cho khớp, ví dụ: khớp gối bao gồm các khớp giữa xương đùi, xương chày, xương bánh chè và xương mác.

III. Các cử động của khớp

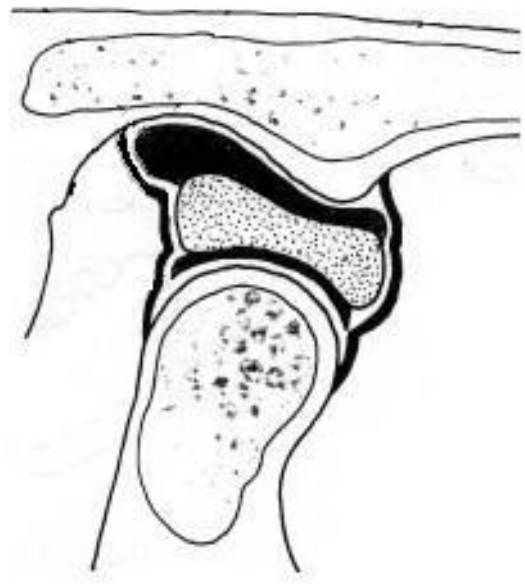
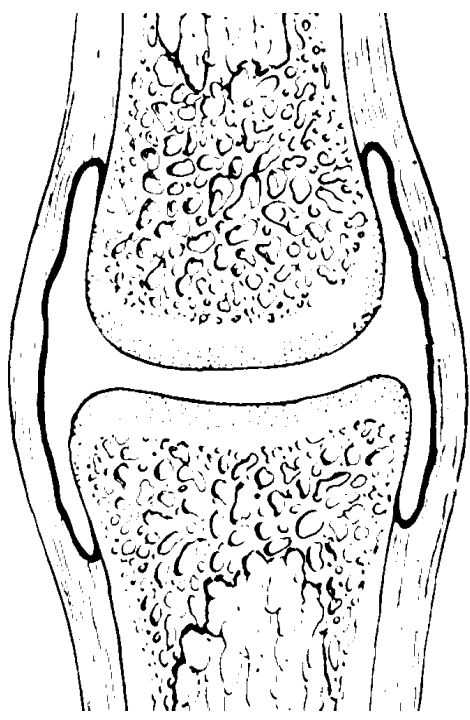
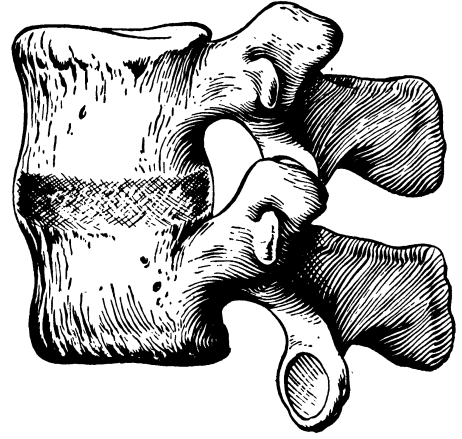
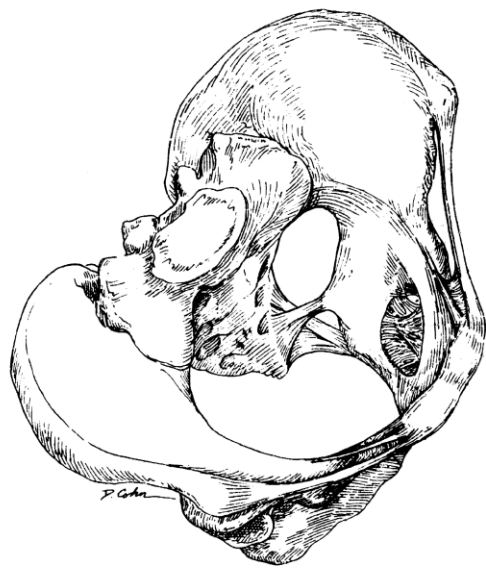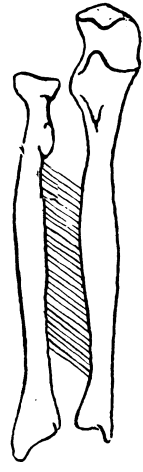
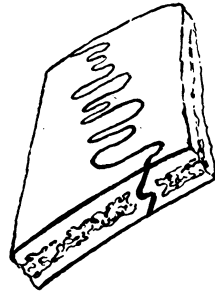
Các khớp hoạt dịch của tứ chi có thể tạo nên các cử động theo 3 chiều trong không gian gồm các cặp động tác vận động trái chiều nhau.

- Theo mặt phẳng dọc: cử động gấp (hay gập) làm thu gọn cơ thể, cử động duỗi làm vươn dài cơ thể.

- Theo mặt phẳng trán: cử động dang (hay dãn) đưa cơ thể ra phía ngoài, cử động khép (hay áp) đưa cơ thể vào phía trong.

- Theo mặt phẳng ngang: cử động xoay trong đưa mặt trước cơ thể vào bên trong, cử động xoay ngoài đưa mặt trước cơ thể ra phía ngoài.

Động tác của các khớp cột sống trên đường giữa cũng tương tự, gồm các cử động gập - duỗi, nghiêng phải - nghiêng trái và xoay phải – xoay trái.



C. HỆ THỐNG CƠ

I. Đại cương

Cơ có cấu tạo chủ yếu là các tế bào có chứa các sợi có khả năng co rút được gọi là tơ cơ. Có 3 loại cơ với cấu tạo và hoạt động khác nhau:

- Cơ trơn: tế bào cơ thon dài, màu trắng trong, co rút không theo ý muốn, cấu tạo nên các nội tạng như dạ dày, ruột, bàng quang, tử cung, ...

- Cơ vân: có màu đỏ hoặc trắng, tế bào cơ có nhiều dải sọc màu đỏ và trắng xen kẽ nhau tạo nên các vân ngang, co rút theo ý muốn, cấu tạo nên các cơ bám vào các xương nên còn gọi là cơ xương.

- Cơ tim: về hình thể là một loại cơ vân nhưng đặc biệt ở chỗ nó cấu tạo nên tim và lại có khả năng co rút tự động theo chu kỳ.

II. Sinh lý cơ

Cơ có 3 đặc tính quan trọng:

1. *Tính đàn hồi*: sợi cơ sau khi bị căng ra, sẽ từ từ co lại như cũ. Nếu căng quá mức, các sợi cơ bị đứt thì cơ mất tính đàn hồi.

2. *Tính chịu kích thích*: có thể kích thích cơ bằng nhiều tác nhân như cơ học (đâm, kẹp, gõ, ...), nhiệt (nóng, lạnh, ...), hóa học (axít loăng, adrenalin, ...), điện (dòng điện).

3. *Tính co rút*: là đặc tính quan trọng nhất.

- Bình thường, ở trạng thái không hoạt động, cơ cũng hơi co rút nhẹ tạo nên một sức căng gọi là trương lực cơ.

- Khi bị kích thích, cơ đáp ứng bằng cách co rút, sau một thời gian sẽ dần dài như cũ. Kích thích càng mạnh, sức cơ càng lớn – kích thích càng gần nhau, cơ càng liên tục.

III. Cấu tạo cơ của hệ vận động

1. Các cơ của hệ vận động là cơ vân, về đại thể có nhiều hình dạng khác nhau nhưng cấu tạo chủ yếu gồm:

- Thân cơ hay bụng cơ: gồm nhiều bó cơ, tạo nên khả năng co rút của cơ và làm xương chuyển động.

- Gân cơ: là thành phần bám vào màng xương hoặc nối các thân cơ với nhau, cấu tạo chủ yếu là mô liên kết dày.

- Bao gân cơ, túi hoạt mạc: là các cấu tạo để giảm bớt sự cọ xát của cơ hay gân cơ khi các bộ phận này di chuyển trên các cơ, gân cơ hoặc xương khác.

- Tấm động (tiếp hợp thần kinh cơ): là nơi các đầu tận cùng của thần kinh vận động tiếp xúc với cơ và tạo nên các kích thích khiến cơ co rút.

2. Các nhóm cơ

Các cơ trong cơ thể được phân chia theo vùng : cơ đầu mặt cổ, cơ ngực, cơ bụng, cơ cột sống, cơ chi trên và cơ chi dưới. Ở mỗi vùng, cơ lại được chia thành nhóm dựa trên vị trí hoặc tác dụng khi co cơ. Tên các cơ có thể đặt theo hình dạng, vị trí hoặc động tác mà cơ đó thực hiện.

ĐẦU

Xương của đầu và mặt có thể gọi chung là xương sọ, bên ngoài có các mô mềm bao phủ, bên trong có các hốc rỗng chứa các nội tạng.

A. Xương đầu: thường gọi là xương sọ, gồm 2 phần là sọ và mặt.

I. Xương hộp sọ: có 8 xương kết hợp với nhau bằng các khớp bất động, tạo nên hộp sọ chứa đựng não bộ:

- 4 xương kép: 2 **xương thái dương**, 2 **xương đỉnh**.
- 4 xương đơn: **xương trán**, **xương chẩm** (xương sàng), **xương bướm** và **xương chẩm**

Mặt dưới xương sọ là đáy sọ, nhìn từ bên ngoài có 2 phần:

- Ở 1/3 phía trước là hốc miệng và hốc mũi, thông ra yết hầu ở phía sau.
- Ở 2/3 phía sau nhiều lỗ cho mạch máu và thần kinh đi qua. Lỗ to nhất ở phần này là lỗ chẩm tương ứng với tủy sống, hai bên có chùy chẩm (lồi cầu chẩm) để tiếp khớp với đốt sống cổ thứ nhất.

Nhìn từ bên trong, đáy sọ cấu tạo thành 3 hố sọ:

- **Hố sọ trước** tương ứng thùy trán đại não, có lỗ mảnh sàng cho thần kinh sọ I đi qua.
- **Hố sọ giữa** tương ứng thùy thái dương đại não, có:

- + Lỗ thị cho TK II.
- + Khe sau hốc mắt trên cho TK III, IV, V₁, VI và huyết quản của mắt.
- + Hố yên cho tuyến yên.
- + Lỗ tròn cho dây TK V₂.
- + Lỗ bầu dục cho dây TK V₃.
- + Lỗ gai cho động mạch màng não giữa.
- + Lỗ xé (lỗ rách) cho động mạch cảnh trong.

- **Hố sọ sau:** tương ứng với tiểu não, có:

- + Lỗ ống tai trong cho TK VII, VIII.
- + Lỗ hầu cho TK IX, X, XI và tĩnh mạch hầu trong.
- + Lỗ hạ thiệt cho TK XII.
- + Lỗ chẩm cho tủy sống, động mạch cột sống.

II. Xương mặt: có 14 xương

- Các xương kép: 2 **xương hàm trên**, 2 **xương gò má**, 2 **xương mũi**, 2 **xương lệ**, 2 **xương khẩu**, 2 **xương xoắn dưới (xương cuốn mũi)**.

- Các xương đơn: Xương trán, **xương hàm dưới**, **xương móng**.

Tất cả xương mặt đều kết hợp với nhau bằng các khớp bất động. Riêng xương hàm dưới tiếp khớp với xương thái dương bằng khớp hoạt mạc, do đó có thể cử động được.

III. Các cơ quan bên trong xương sọ: Xương sọ cấu tạo nên nhiều xoang hốc chứa các cơ quan:

- **Hộp sọ:** chứa đựng não bộ, có nhiều lỗ thông ra bên ngoài với mặt và cổ.
- **Hốc mắt:** chứa 2 nhãn cầu, cơ và thần kinh vận nhãn, và lệ bộ.
- **Hốc mũi:** là phần đầu của đường hô hấp, thông với các xoang quanh hốc mũi; có tác dụng làm nhẹ các xương mặt, âm thanh phát ra khi nói vang hơn và không khí đi vào đường hô hấp hợp sinh lý hơn.
- **Hốc miệng:** là phần đầu của đường tiêu hóa, trong hốc miệng có răng và lưỡi.
- **Hộp nhĩ:** chứa các xương tai, các cơ quan thính giác và tiền đình.

B. Cấu tạo phần mềm chủ yếu của vòm sọ là da đầu, gồm các lớp sau:

- Da: có **nang tóc**, **tuyến mồ hôi** và **tuyến chất bã**.
- Lớp mô dưới da: có các huyết quản và thần kinh nông của sọ.

- Lớp **cân cơ**: có các cơ làm thay đổi nét mặt, bám với **cân sọ** rất dai và chắc.
- Lớp dưới cân: mỏng và có ít huyết quản.
- Lớp **màng sọ**: bám lỏng lẻo vào xương nhưng bám chặt ở các **khớp hàn** của các xương.

I. CƠ CỦA DA ĐẦU

Gồm **cơ trên sọ** và **cơ quanh tai**.

- Cơ trên sọ: gồm **thân trán** và **thân chẩm** nối với nhau bằng **cân sọ**, có tác dụng làm nhăn da trán.
- Cơ quanh tai: gồm **cơ tai trước**, **cơ tai trên** và **cơ tai sau**, khi các cơ này hoạt động thì làm tai cử động được, các cơ này ít phát triển.

II. HUYẾT QUẢN CỦA DA ĐẦU

* Động mạch của da đầu gồm có 5 nhánh chính:

- **Động mạch trên ròng rọc** và **động mạch trên hốc mắt**: cùng phát xuất từ **động mạch mắt**, phân phối cho da **vùng trán** lên đến **đỉnh đầu**.
- **Động mạch thái dương nông**: phát xuất từ **động mạch cảnh ngoài**, phân bố cho da đầu ở **vùng trước tai** và lên tới **đỉnh đầu**.
- **Động mạch tai sau**: phát xuất từ **động mạch cảnh ngoài**, đi sau tai và phân phối cho vùng này.
- **Động mạch chẩm**: phát xuất từ **động mạch cảnh ngoài**, đi đến **vùng chẩm** và phân phối máu cho **vùng chẩm** lên đến **đỉnh đầu**. Trong chiều dày của da đầu, các động mạch của da đầu thông nối với nhau.

* Tĩnh mạch của da đầu mang cùng tên và có đường đi tương tự động mạch.

III. THẦN KINH CỦA DA ĐẦU

* Thần kinh vận động: tất cả các cơ của da đầu đều được vận động bởi **TK VII**.

* Thần kinh cảm giác của da đầu gồm:

- **Thần kinh trên hốc mắt** và **thần kinh trên ròng rọc**: có đường đi và vùng phân phối tương tự **động mạch trên hốc mắt** và **động mạch trên ròng rọc**.
- **Thần kinh tai thái dương**: từ **thần kinh hàm dưới**, có đường đi và vùng phân phối tương tự **động mạch thái dương nông**.
- **Thần kinh chẩm nhỏ**: từ **mạng thần kinh cổ**, có đường đi và vùng phân bố tương tự **động mạch tai sau**.
- **Thần kinh chẩm lớn**: từ **thần kinh C2**, có đường đi và vùng phân bố như **động mạch chẩm**.

MẶT

I. CƠ CỦA MẶT: chia thành hai nhóm, nhóm cơ làm thay đổi nét mặt và cơ để nhai.

* Cơ làm thay đổi nét mặt: các cơ này đều được vận động bởi **thần kinh VII**, mỗi cơ gồm một đầu bám vào xương hay gân, phần còn lại bám vào da mặt, khi cơ co làm thay đổi nét mặt. Các nhóm cơ chính là:

- Cơ quanh mắt: **cơ vòng mắt** làm nhắm mắt, **cơ cau mày** làm nhíu lông mày.
- Cơ quanh mũi: gồm **cơ tháp mũi**, **cơ nở cánh mũi**, **cơ ép cánh mũi** và **cơ mũi**. Các cơ này làm mũi thay đổi hình dạng và kích thước.
- Cơ quanh miệng:
 - + **Cơ vòng miệng** làm mím môi và ép sát môi vào răng.
 - + **Cơ nâng môi trên**.
 - + **Cơ nâng môi trên và cánh mũi**.
 - + **Cơ gò má lớn và cơ gò má nhỏ** có tác dụng kéo mép lên trên và ra sau.
 - + **Cơ nâng mép**.
 - + **Cơ mỉm**: kéo mép ra sau.
 - + **Cơ hạ mép**.
 - + **Cơ má**: làm hóp má và đẩy thức ăn từ **tiền đình miệng** vào giữa các **răng**.
 - + **Cơ cằm**: đưa môi dưới ra trước.

* Cơ để nhai: tất cả đều được vận động bởi nhánh vận động **thần kinh V₃**.

- **Cơ nhai**: khởi điểm ở **cung gò má**, cuối điểm là mặt ngoài **góc hàm**, tác dụng làm khép **khớp thái dương-hàm**
- **Cơ thái dương**: khởi điểm từ **hố thái dương**, cuối điểm là **mấu quạ xương hàm dưới**, tác dụng khép hàm và đưa hàm dưới ra sau.
- **Cơ cánh ngoài (cơ chân bướm ngoài)**: khởi điểm ở mặt ngoài **mấu cánh**, cuối điểm là **cổ chùy hàm**. Cơ co một bên làm đưa hàm dưới sang bên đối diện, co 2 bên làm đưa xương hàm dưới ra trước.
- **Cơ cánh trong (cơ chân bướm trong)**: khởi điểm ở **hố liên cánh**, cuối điểm ở mặt trong **góc hàm**, tác dụng đóng **khớp thái dương - hàm**.

II. HUYẾT QUẢN CỦA MẶT

* Động mạch của mặt gồm có **động mạch mặt** phân bố cho phần mặt và **động mạch hàm** phân bố cho vùng sâu của mặt (là **vùng hàm**).

- **Động mạch mặt** phát xuất từ **động mạch cảnh ngoài** ở vùng cổ, đi sau **tuyến dưới hàm** và vòng qua phía **góc hàm** để lên mặt, lần lượt đi qua **thân hàm**, **góc má** phần bên **mũi** và tận cùng ở góc trong của mắt. Các nhánh bên của **động mạch mặt** là **động mạch dưới cằm**, **động mạch môi dưới**, **động mạch môi trên**, **động mạch mũi ngoài** và tận cùng là **động mạch góc**.
- **Động mạch hàm** là một trong hai nhánh tận cùng của **động mạch cảnh ngoài**, đi phía sau và phía trong **cành hàm** để vào **hố dưới thái dương** và tận cùng bằng **động mạch dưới hốc mắt**. Các nhánh bên của **động mạch hàm** đến vùng **tai**, **màng não**, các cơ **nhai**, **răng trên**, **răng dưới**, **khẩu**, **yết hầu**.

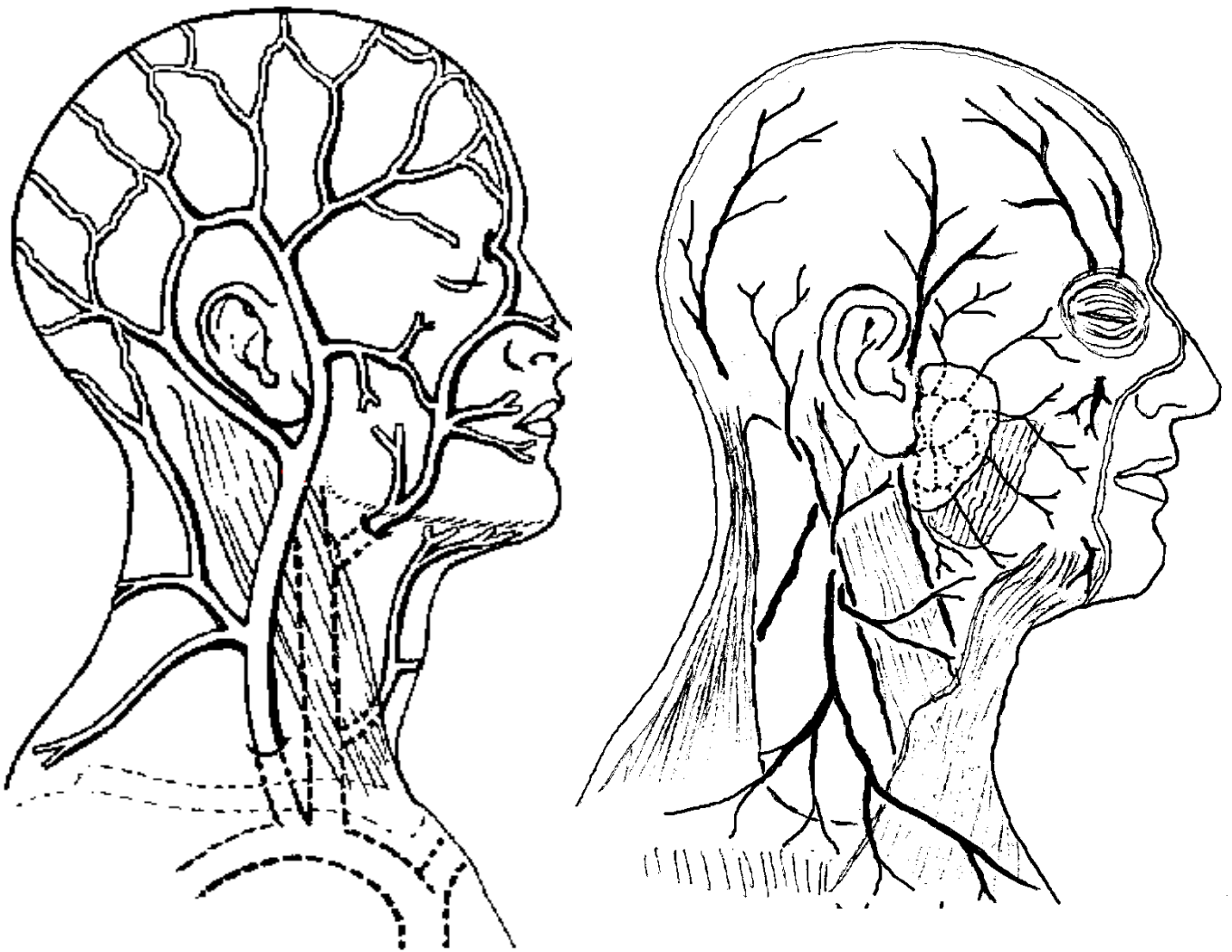
* Tĩnh mạch của **vùng mặt** có đường đi tương tự động mạch và thông nối rộng rãi, đặc biệt là với các tĩnh mạch trong sọ.

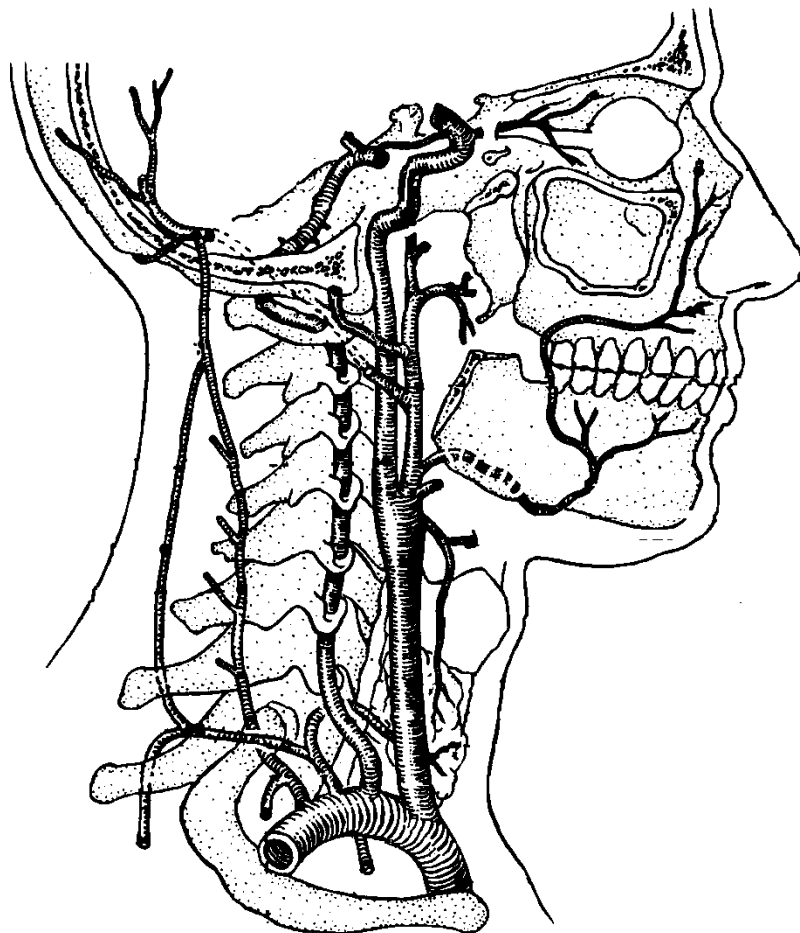
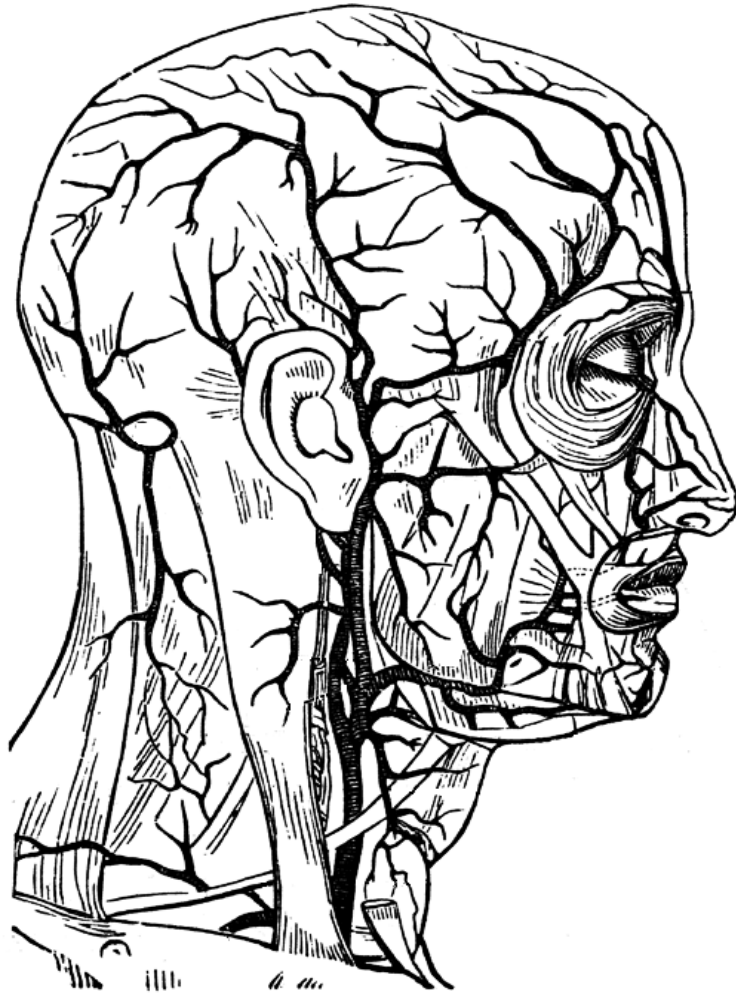
III. THẦN KINH CỦA MẶT

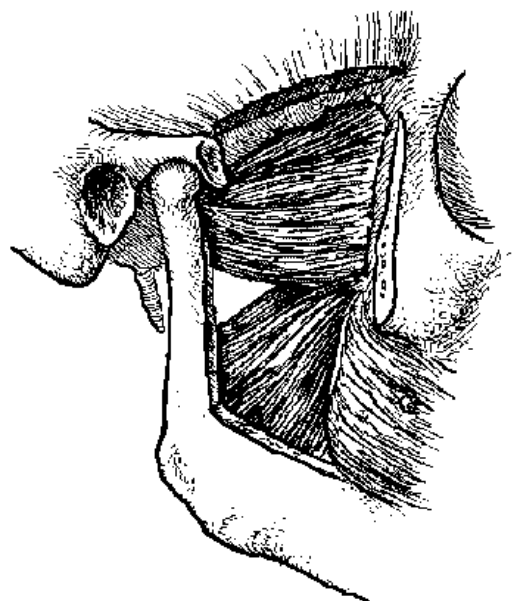
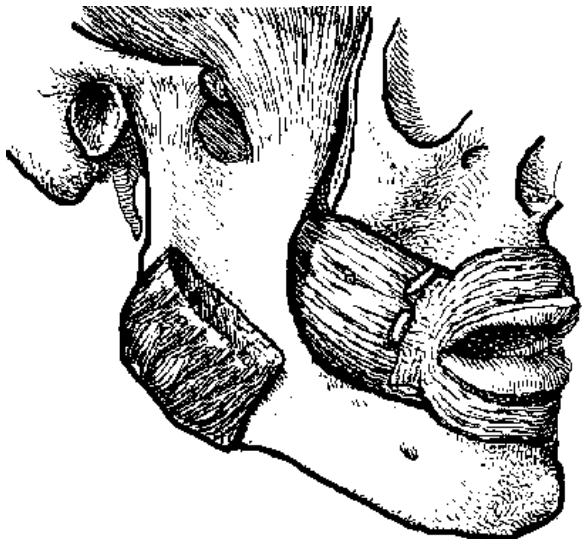
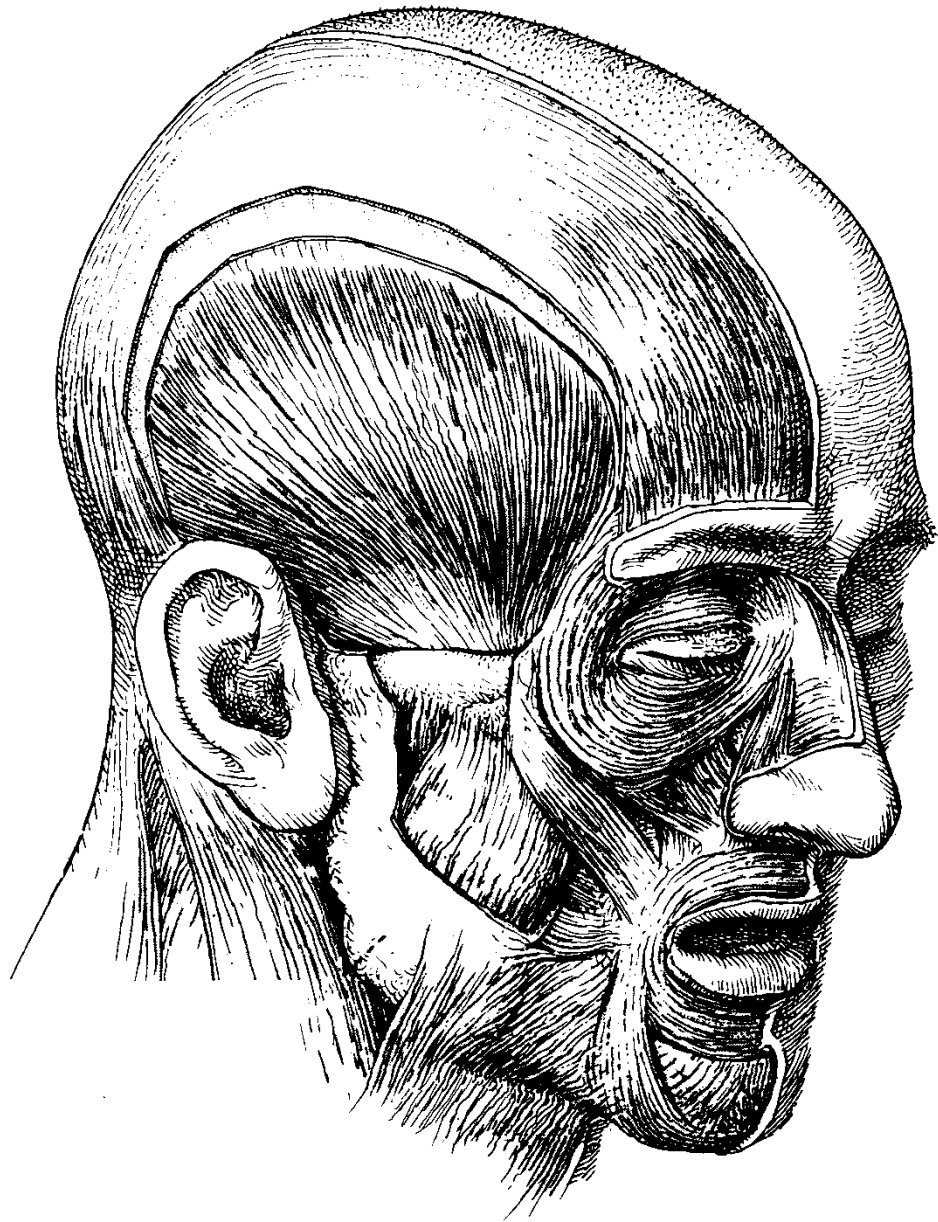* Thần kinh vận động: các cơ thay đổi nét mặt được vận động bởi các nhánh của **thần kinh VII**. Cơ để nhai được vận động bởi các nhánh **thần kinh V₃**.

- **Thần kinh VII** từ **sọ** ra ngoài bằng **lỗ trâm chũm**, đi ra phía mặt trước trong chiều dày **tuyến mang tai**, tận cùng bằng cách chia thành các **nhánh thái dương**, **gò má**, **má (miệng)**, **cành hàm (dưới hàm)**, và **cổ**.

- Thần kinh V₃ ra khỏi sọ bằng **lỗ bầu dục**, ở dưới **hố dưới thái dương** cho ra nhánh vận động cơ để nhai và các nhánh cảm giác khác.
- * Thần kinh cảm giác: gồm các nhánh của **thần kinh sinh ba (thần kinh sọ V)**
 - **Thần kinh trên ròng rọc và thần kinh trên hốc mắt**: là nhánh của **thần kinh mắt (thần kinh V₁)**, phân bố cho **vùng trán**.
 - **Thần kinh dưới hốc mắt**: là nhánh của **thần kinh hàm trên (thần kinh V₂)**, phân bố cho **vùng mí dưới, gò má, cánh mũi và môi trên**.
 - **Thần kinh cằm**: là nhánh của **thần kinh hàm dưới (thần kinh V₃)**, phân bố cho **vùng hàm dưới, và môi dưới**.
 - **Thần kinh tai thái dương**: là nhánh của **thần kinh hàm dưới (thần kinh V₃)**, đi theo **động mạch thái dương nông**, phân bố cho **vùng trước tai và da đầu vùng thái dương**.







CỔ

I. ĐẠI CƯƠNG

Cổ là phần nối liền **đầu** và **ngực**, gồm phần trước là **vùng cổ**, phần sau là **vùng gáy**. **Vùng cổ** được giới hạn bởi:

- Phía trước: **bờ dưới của thân xương hàm dưới**.
- Phía dưới: **xương đòn, khuyết ức**.
- Phía ngoài: bờ ngoài **cơ thang**.

II. TIẾT DIỆN CẮT NGANG Ở CỔ

Các thành phần của cổ, từ nông đến sâu có:

1. Da và cơ da cổ

2. Mô dưới da, có các tĩnh mạch và thần kinh nông.

* **Tĩnh mạch dưới da:**

- **Tĩnh mạch hầu ngoài:** được tạo bởi **tĩnh mạch mặt** và **tĩnh mạch hàm**, đi từ góc hàm đến góc được tạo bởi **xương đòn** và **cơ ức đòn chũm**, sau đó chảy vào **tĩnh mạch dưới đòn**.
- **Tĩnh mạch hầu trước:** đi từ vùng dưới cằm, qua **trám khí quản** rồi chảy vào **tĩnh mạch hầu ngoài**.

* **Thần kinh nông:**

Giữ cảm giác da vùng cổ, gồm các **thần kinh chẩm nhỏ**, **thần kinh tai lớn**, **thần kinh ngang cổ** và **thần kinh trên đòn**, tất cả đều phát sinh từ **mạng thần kinh cổ**.

3. Cân nông bao bọc cổ, cơ thang và cơ ức đòn chũm

4. Lớp cơ và cân cơ dưới móng, gồm hai lớp:

- Lớp nông có **cơ ức móng, cơ vai móng**.
- Lớp sâu có **cơ ức giáp** và **cơ giáp móng**.

Cân bao bọc cơ dưới móng phát sinh từ **bao cơ ức đòn chũm**.

5. Cân tạng, bao bọc các nội tạng, gồm có:

- **Cân khí quản:** bao bọc **thanh quản, khí quản, yết hầu** và **thực quản**.
- **Cân giáp:** bao bọc **tuyến giáp** và dính với cân khí quản.
- **Bao cảnh:** bao bọc **động mạch cảnh, tĩnh mạch hầu trong** và **thần kinh X**, được gọi là chung là **bó mạch thần kinh cổ**. **Bao cảnh** đi sâu và dọc bờ trước **cơ ức đòn chũm**.

6. Cân trước cột sống : bao bọc cột sống và các cơ cột sống.

III. PHÂN CHIA CÁC VÙNG Ở CỔ

Cơ ức đòn chũm chia vùng cổ thành **vùng cổ trước** và **vùng cổ sau**, mỗi vùng lại chia thành nhiều vùng nhỏ khác.

1. Vùng cổ trước, gồm các vùng nhỏ sau đây.

A) Tam giác dưới cằm (trên móng)

- Giới hạn: **xương hàm dưới, xương móng**, ở 2 bên có thân trước **cơ hai thân**.
- Mặt nông có cân nông.
- Mặt sâu có **cơ hàm móng**.
- Thành phần bên trong: các **tĩnh mạch**, **thần kinh** và **hạch bạch huyết nhỏ**.

B) Vùng dưới hàm:

- Giới hạn: **bờ dưới thân hàm, cơ hai thân** và **cơ trâm móng**.
- Lớp nông có cân nông.
- Lớp sâu có **cơ hàm móng** và **cơ lưỡi móng**.
- Thành phần bên trong: **tuyến dưới hàm**, các **huyết quản của mặt** và **lưỡi**. Phía sau có **tuyến tai, thần kinh mặt, bó huyết quản thần kinh cổ**.

C) Vùng tam giác cảnh:

- Giới hạn: **cơ hai thân, cơ vai móng, cơ ức đòn chũm**.
- Lớp nông có cân nông.

- Lớp sâu có **cơ giáp móng, cơ lưỡi móng, cơ yết hầu.**
- Thành phần bên trong: **bó huyết quản thần kinh cổ**, nơi chia hai của **động mạch cảnh gốc**, các nhánh của **động mạch cảnh ngoài, mạng thần kinh cổ** và **thần kinh sọ XII.**

D) Trám khí quản:

- Giới hạn: **cơ vai móng** và **cơ ức đòn chũm** ở hai bên.
- Lớp nông có cân nông.
- Lớp cơ dưới móng, gồm lớp nông và lớp sâu.
- Thành phần bên trong: **thanh quản, khí quản** và **tuyến giáp**. Phía sau có **thực quản.**

2. Vùng cổ sau, gồm có:

A) Vùng dưới cằm

- Giới hạn: **cơ thang, cơ ức đòn chũm**, thân dưới **cơ vai móng**.
- Lớp nông có cân nông.
- Lớp sâu: **cơ bảng đầu, cơ nâng vai, cơ lệch sau** và **cơ lệch giữa.**
- Thành phần bên trong: **TK sọ XI, mạng thần kinh tay.**

B) Vùng trên đòn:

- Giới hạn: **cơ ức đòn chũm, xương đòn**, thân dưới **cơ vai móng**.
- Lớp nông là cân nông.
- Lớp sâu có **xương sườn 1, cơ lệch trước.**
- Thành phần: **động mạch** và **tĩnh mạch dưới đòn** và các nhánh bên, **mạng tay** và các nhánh bên.

IV. CƠ VÙNG CỔ

1. Cơ ức đòn chũm: cơ co một bên thì xoay đầu qua bên đối diện, co 2 bên gập đầu cổ.

- Khởi điểm: **đầu ức xương đòn, cán xương ức.** Cuối điểm: **mấu chũm xương thái dương.**
- Thần kinh điều khiển: **thần kinh XI, thần kinh cổ C2, C3.**

2. Các cơ dưới móng: **cơ ức móng, cơ vai móng, cơ ức giáp, cơ giáp móng.**

- Thần kinh điều khiển: **quai thần kinh cổ** từ C1 - C3. Tác dụng: hạ thanh quản.

3. Các cơ cột sống: (xem bài cột sống).

V. ĐỘNG MẠCH VÙNG CỔ

Hai động mạch chính cung cấp máu cho vùng cổ là:

- 1. Động mạch cảnh ngoài** và các nhánh: cung cấp máu cho phần trên cổ qua các nhánh **động mạch giáp trên, động mạch lưỡi, động mạch mặt, động mạch hầu lên.**
- 2. Động mạch dưới đòn** và các nhánh: cung cấp máu cho phần còn lại.

* **Động mạch dưới đòn phải:** bắt nguồn từ **động mạch tay đầu** ở sau **cơ lệch trước** và ra khỏi bờ ngoài **xương sườn 1** thì đổi tên thành **động mạch nách.**

* **Động mạch dưới đòn trái:** bắt nguồn từ **quai động mạch chủ ngực**, đường đi và giới hạn như **động mạch dưới đòn phải.** Các nhánh của **động mạch dưới đòn.**

- **Động mạch giáp dưới:** cho **tuyến giáp.**
- **Động mạch cổ lên** và **động mạch ngang cổ** cho vùng cổ.
- **Động mạch trên vai** và **động mạch lưng vai** cho vùng vai.
- **Động mạch cột sống:** đi lên qua **lỗ ngang** các **đốt sống cổ** từ C6 - C1 để vào **hộp sọ** và cung cấp máu cho **não bộ.**
- **Động mạch liên sườn trên:** cung cấp máu cho **khoảng liên sườn 1 – 2.**
- **Động mạch ngực trong:** đi xuống dọc theo phía ngoài **xương ức**, cho ra các **động mạch liên sườn trước** đến thành ngực và **động mạch thượng vị trên** đến **cơ thẳng bụng.**

VI. MẠNG THẦN KINH CỔ

1. Thành phần: nhánh trước các **thần kinh cổ C1 - C4** nối với nhau thành 3 **quai thần kinh**, từ đây phát ra các nhánh của mạng thần kinh cổ .

2. Vị trí: ở **mấu ngang C1 - C3**, phía ngoài và trước các **cơ nâng vai** và **cơ lệch giữa.**

3. Các nhánh:

* Các nhánh cảm giác da:

- **Thần kinh cằm nhỏ (C2)**
- **Thần kinh tai lớn (C2 - C3)**
- **Thần kinh ngang cổ (C2 - C3)**
- **Thần kinh trên đòn (C3 - C4)**
- * Các nhánh vận động.
- Thần kinh vận động cơ mặt trước cột sống (**cơ thẳng đầu, dài đầu, dài cổ, nâng vai**).
- Nhánh nối với **thần kinh XI**, vận động **cơ ức đòn chũm** và **cơ thang** (C2 - C3).
- Nhánh nối với **thần kinh XII** thành **quai hạ thiệt (quai cổ)** vận động các cơ dưới móng
- **Thần kinh hoành** (C3 - C4 - C5) vào lồng ngực vận động **cơ hoành**.

VII. THẦN KINH GIAO CẢM CỔ

1. Thành phần

- Gốc các tế bào thần kinh: nằm ở **tuỷ sống ngực N1 – N5**.
- Cấu tạo: gồm 3 đôi **hạch giao cảm cổ (trên, giữa, dưới)** được nối với nhau bởi các thân thần kinh giao cảm.

2. Vị trí: ở **mấu ngang C1 - C2**, phía ngoài và trước các **cơ nâng vai, lệch giữa**.

3. Các nhánh :

- * **Hạch cổ trên**, lớn nhất và cho các nhánh .
- Nhánh nối với các **thần kinh sọ 9, 10, 11**.
- Nhánh nối với các **thần kinh cổ C1 - C4**
- Mạng thần kinh giao cảm đi theo **động mạch cảnh**.
- Các nhánh nội tạng đến **yết hầu, thanh quản, tuyến giáp, tim** .
- * **Hạch cổ giữa**, nhỏ nhất, cho các nhánh.
- Nhánh nối với **thần kinh C5 - C6**
- **Thần kinh tim giữa**
- * **Hạch cổ dưới**, cho các nhánh
- Nhánh nối với các **thần kinh C7 - C8 - N1**.
- **Thần kinh tim dưới** .

VIII. TUYẾN GIÁP :

Tuyến giáp là tuyến nội tiết nằm ở **vùng cổ trước**, trong **trám khí quản**. Tuyến gồm có 2 **thùy bên**, nối với nhau bởi **eo tuyến giáp**, đôi khi có thêm **thùy thấp**.

1. Vị trí :

- **Thùy bên** nằm 2 bên **khí quản**, đi từ nửa dưới **sụn giáp** đến vòng **sụn khí quản** thứ 5. Mặt sau mỗi **thùy bên** có 1-2 **tuyến cận giáp** .
- **Thùy thấp** : nếu có thì nằm ở phần trên bên trái **eo tuyến giáp**, nhô lên đến **sụn giáp**.
- **Eo tuyến giáp** ở khoảng **sụn khí quản 2 - 3** .

2. Cổ đĩnh :

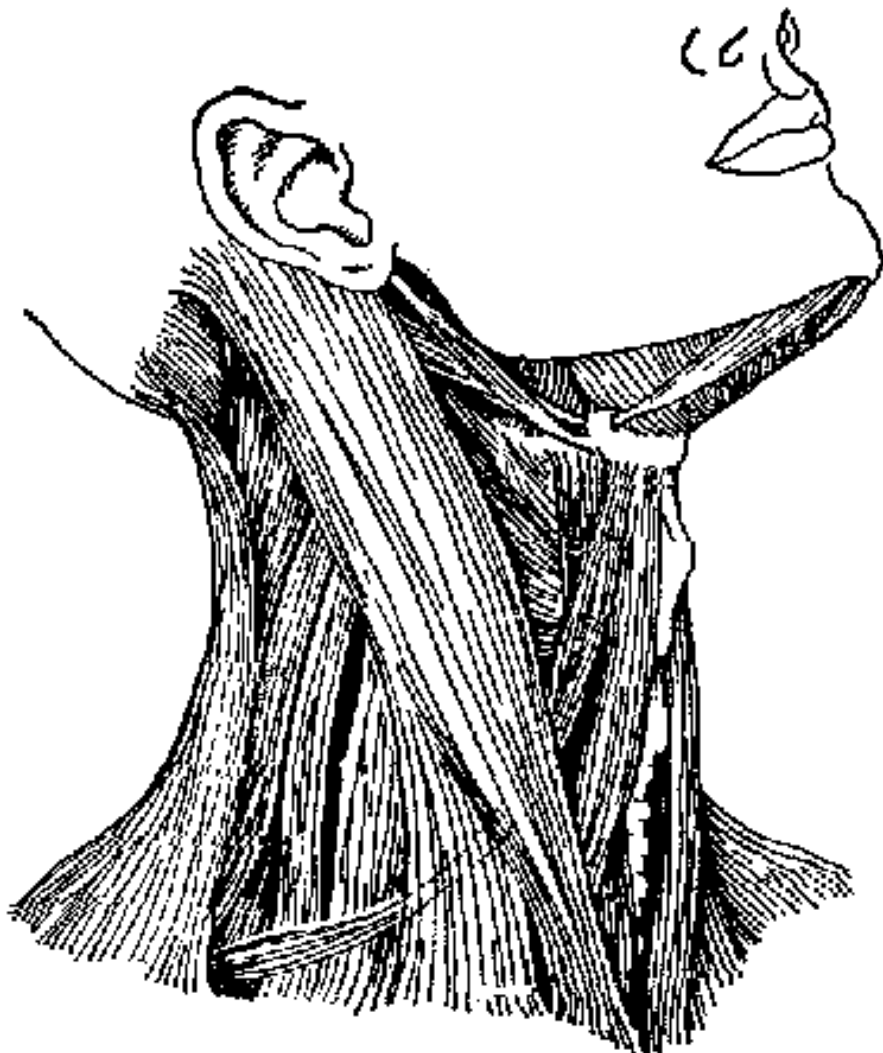Tuyến giáp được bao bọc bởi **cân giáp** và dính chặt với **sụn khí quản** .

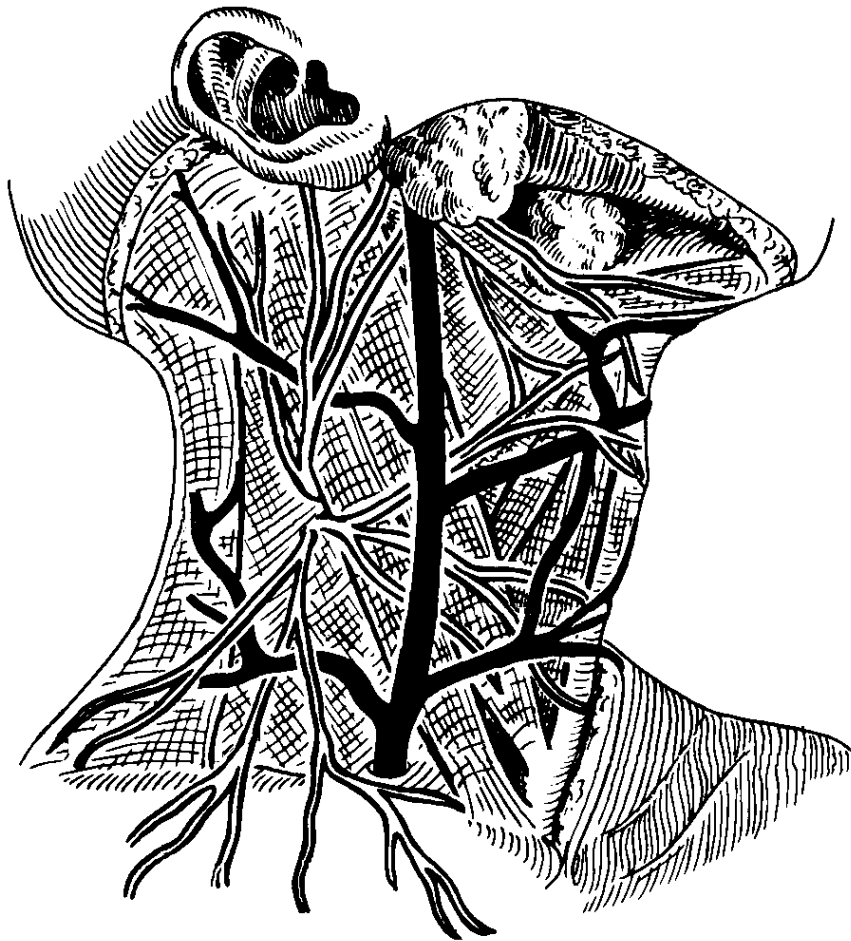
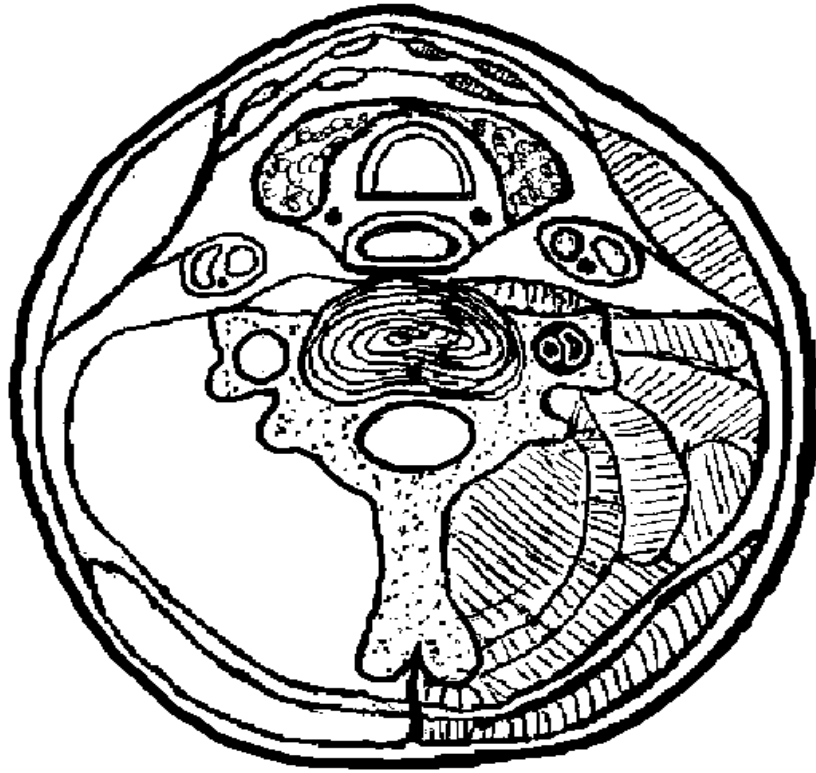3. Liên hệ :

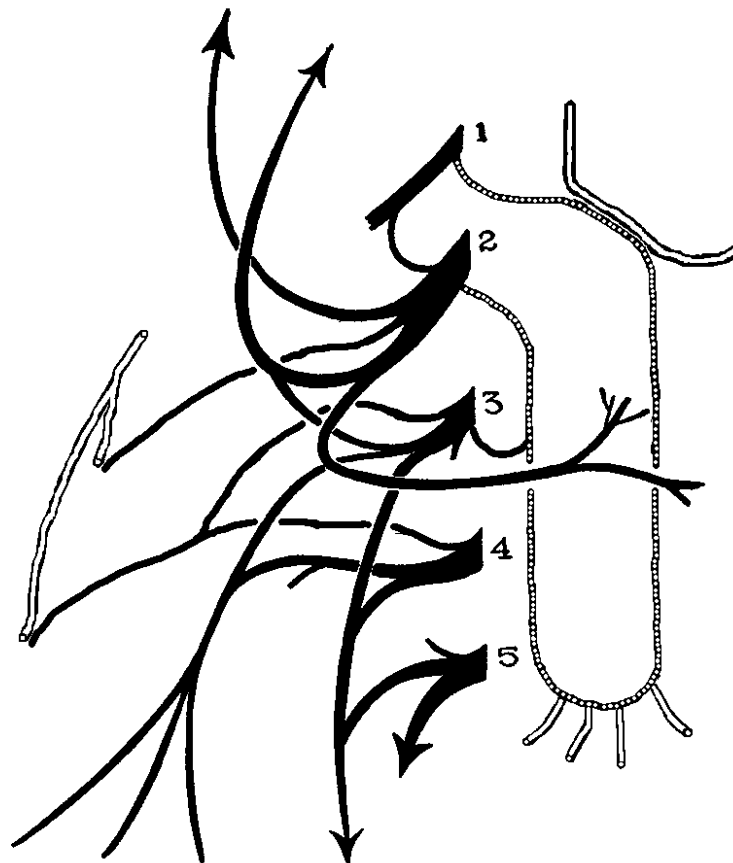
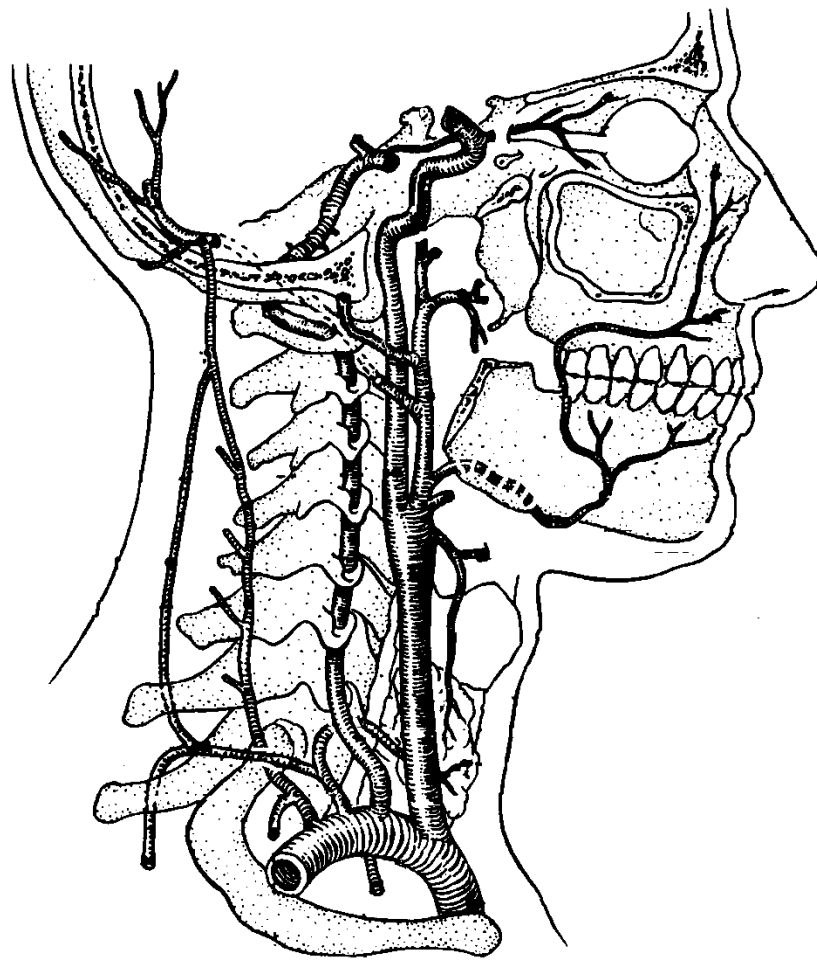
- Mặt trước : lần lượt từ nông đến sâu có da cổ, cân nông và các lớp cơ dưới móng.
- Mặt ngoài : từ nông đến sâu có da cổ, **cơ ức đòn chũm** và **cơ vai móng** .
- Mặt sau : có **động mạch cảnh gốc** và **tuyến cận giáp** .
- Mặt trong : có **khí quản**, các **cơ thất hầu**, **thần kinh hồi thanh quản** .

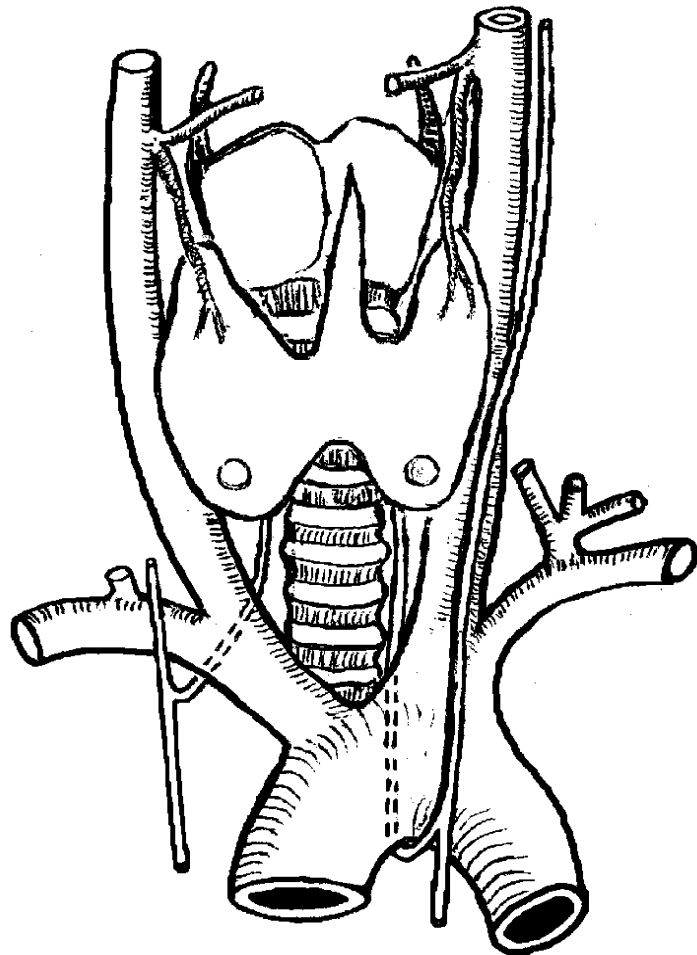
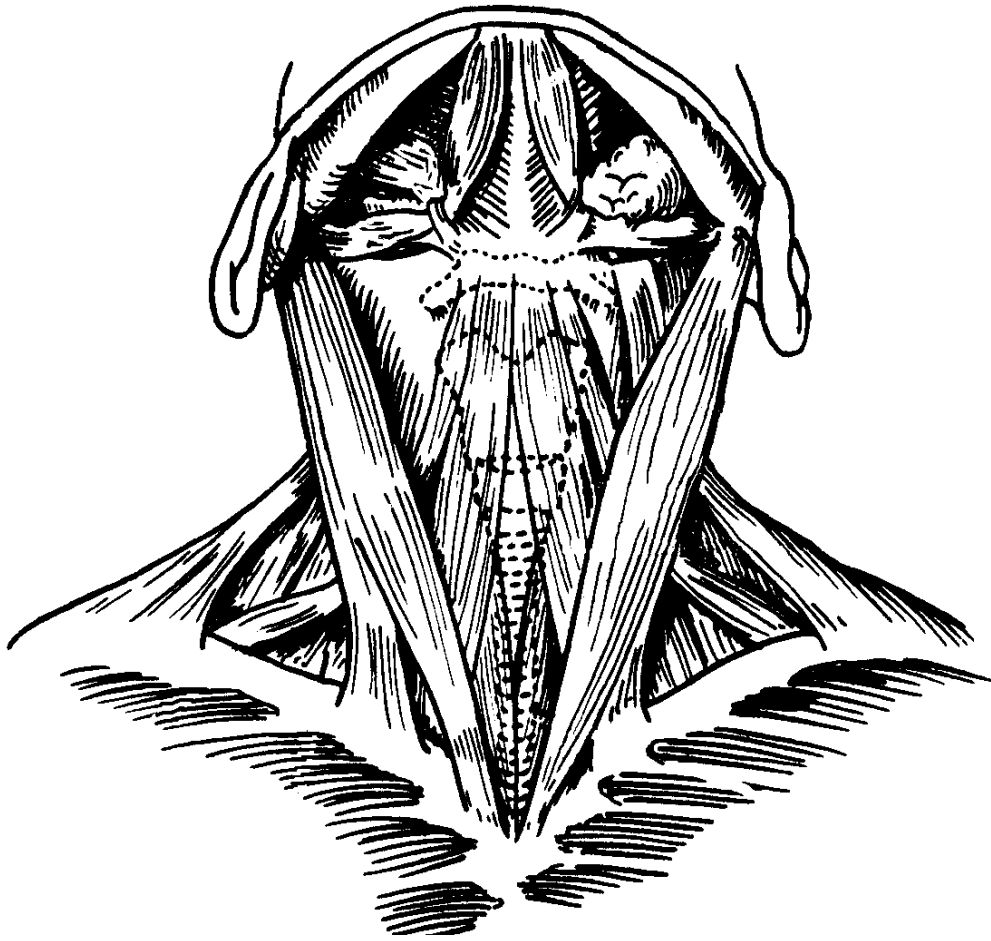
4. Mạch máu :

- * **Động mạch đến tuyến giáp** có .
- **Động mạch giáp trên** phát sinh từ **động mạch cảnh ngoài** .
- **Động mạch giáp dưới** phát sinh từ **thần động mạch giáp cổ** .
- **Động mạch giáp đáy** phát sinh từ **thần động mạch tay đầu**
- * **Tĩnh mạch** : các **tĩnh mạch giáp trên** , **giáp giữa** và **giáp dưới** chảy về **tĩnh mạch hầu** trong hay **tĩnh mạch tay đầu**.









LƯNG VÀ CỘT SỐNG

A. DA VÀ MÔ DƯỚI DA

Khác với mặt trước cơ thể, mô dưới da vùng lưng và cột sống có ít tĩnh mạch nông. Các thần kinh nông giữ cảm giác da là nhánh sau của các dây thần kinh tủy sống từ C2 đến Cụt 1 được phân bố đều đặn từ gáy đến tận da vùng xương cụt.

B. XƯƠNG SỐNG

I. Cột sống.

Cột sống được cấu tạo bởi sự xếp chồng lên nhau của các đốt sống qua trung gian các đĩa liên sớng. Cột sống có khoảng 32 – 33 đốt sống từ trên xuống dưới : 7 **đốt sống cổ**, 12 **đốt sống ngực**, 5 **đốt sống thắt lưng**, 5 **đốt sống cùng** (dính liền nhau thành **xương cùng**) và 3 – 4 **đốt sống cụt** (dính liền nhau thành **xương cụt**).

Cột sống có chiều dài từ 60cm - 70cm. Nhìn chung cột sống lớn dần từ trên xuống và có 4 đoạn cong khác nhau: Cong về phía sau ở ngực và chậu (đường cong tiên phát) và cong lồi về phía trước ở cổ và bụng (đường cong thứ phát).

Các đốt sống tiếp khớp với nhau ở thân sớng và mấu khớp, ngoài ra cũng có các dây chằng nối liền các thành phần của cung sớng với nhau.

Giữa hai đốt sống, khi tiếp khớp với nhau, các khuyết sớng kết hợp lại thành **lỗ liên sớng** cho **thần kinh tủy sớng** đi ra. Sự kết hợp lỗ sớng của các đốt sống từ trên xuống dưới tạo thành **ống sớng** để chứa tủy sớng và các TK tủy sớng trước khi ra khỏi lỗ liên sớng.

II. Cấu tạo của một đốt sống

Mỗi đốt sống được cấu tạo bởi hai phần: **thân sớng** ở phía trước và **cung sớng** ở phía sau, cả 2 bao quanh **lỗ sớng**.

* **Thân sớng** có dạng hình khối trụ, tiết diện thay đổi từ hình tam giác đến hạt đậu. Mặt trên và mặt dưới của thân sớng có mặt khớp để tiếp khớp với đốt sống trên hoặc dưới qua trung gian đĩa liên sớng.

* **Cung sớng** gồm chân cung sớng, bản sớng (phiên sớng) và 7 mấu (mỏm).

- Chân cung sớng nối cung sớng với thân sớng, phía trên và phía dưới chân cung sớng là khuyết sớng trên và khuyết sớng dưới.

- Bản sớng (phiên sớng): Nối chân cung sớng với bản sớng phía bên kia đường giữa.

- Mấu khớp: Có 4 mấu khớp, 2 ở trên và 2 ở dưới, mỗi mấu khớp đều mang mặt khớp để tiếp khớp với mấu khớp của đốt sống kế cận.

- Mấu ngang nhô từ nơi nối chân cung sớng với bản sớng, hướng ra ngoài và hơi ra sau.

- Mấu gai nhô ra phía sau từ nơi nối bản sớng của hai bên.

* **Lỗ sớng** nằm phía sau thân sớng và được cung sớng bao quanh 2 bên và phía sau, có tiết diện và kích thước thay đổi tùy theo loại đốt sống.

III. Đặc điểm của các đốt sống.

1. Đốt sống cổ.

- Thân sớng nhỏ, hình tứ giác, lỗ sớng rộng, có tiết diện hình tam giác.

- Mấu ngang có lỗ ngang cho động mạch và tĩnh mạch cột sống đi qua.

- Mấu gai tận cùng chia hai củ.

Đốt sống cổ đặc biệt:

- Đốt sống cổ thứ nhất C₁ (đốt đội) không có thân sớng, chỉ gồm cung trước và cung sau, kết hợp với 2 khối bên như một cái vũng. Mặt trên khối bên có 2 mặt khớp trên tiếp khớp

với thùy chẩm, mặt dưới có 2 mặt khớp dưới tiếp khớp với mấu khớp trên đốt sống cổ thứ 2, mặt sau cung trước có hố răng mang mặt khớp tiếp khớp với mấu răng đốt sống cổ thứ 2.

- Đốt sống cổ thứ hai C_2 (đốt trục) : mặt trên thân đốt sống có mấu răng mang 2 mặt khớp, mặt khớp trước tiếp khớp với hố răng cung trước C_1 , mặt khớp sau tiếp khớp với dây chằng ngang đốt C_1 . Hai bên mấu răng là mấu khớp trên có mang mặt khớp tiếp khớp với mấu khớp dưới của C_1 .

- Đốt sống cổ thứ bảy C_7 , (đốt sống lồi) : mấu gai tạo thành củ sau nhô rõ sau gáy.

2. Đốt sống ngực.

- Thân sống hình tam giác, 2 bên có 2 mặt khớp sườn trên và dưới.

- Lỗ sống có hình gần tròn, tiết diện hẹp.

- Mấu ngang có mặt khớp sườn ngang (hố sườn ngang).

- Mấu gai dài và hướng nhiều xuống dưới.

3. Đốt sống thắt lưng.

- Thân sống rộng có hình hạt đậu.

- Mấu ngang nhỏ.

- Mấu gai có hình tứ giác, hướng ra sau.

4. Xương cùng: Có 5 đốt sống cùng, kết hợp với nhau tạo thành xương cùng. Xương có hình tam giác, đáy trên, đỉnh dưới và cong lõm về phía trước (phía chậu).

- Mặt chậu: có 4 mào ngang, hai đầu mào ngang là các lỗ cùng trước (chậu).

- Mặt lưng: từ đường giữa ra ngoài có.

+ Mào cùng giữa : do các mấu gai kết hợp trên đường giữa tạo thành.

+ Mào cùng trong (mào cùng trung gian) : do các mấu khớp kết hợp thành.

+ Các lỗ cùng lưng (4 lỗ mỗi bên) .

+ Mào cùng ngoài (mào cùng bên).

- Đáy: trên đường giữa, về phía trước là mặt khớp tiếp khớp với thân đốt sống thắt lưng 5, nhô hẳn ra trước thành mỏm nhô (gò chậu), về phía sau là lỗ của kênh (ống) cùng. Hai bên kênh cùng là mấu khớp trên, tiếp khớp với mấu khớp dưới đốt TL 5.

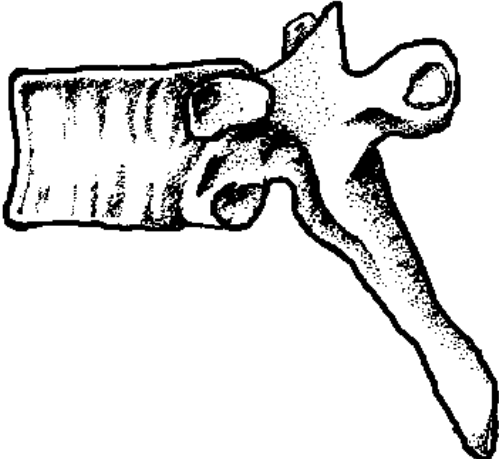
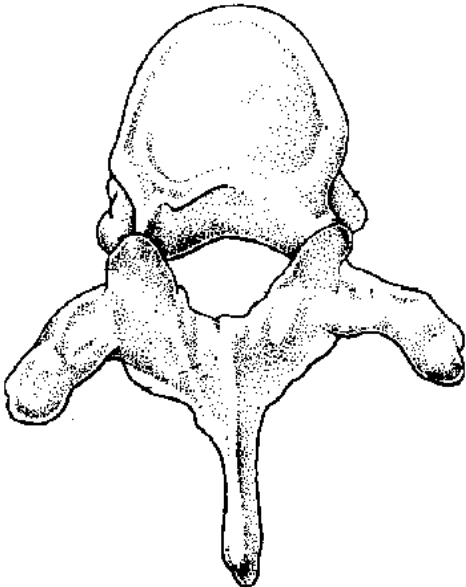
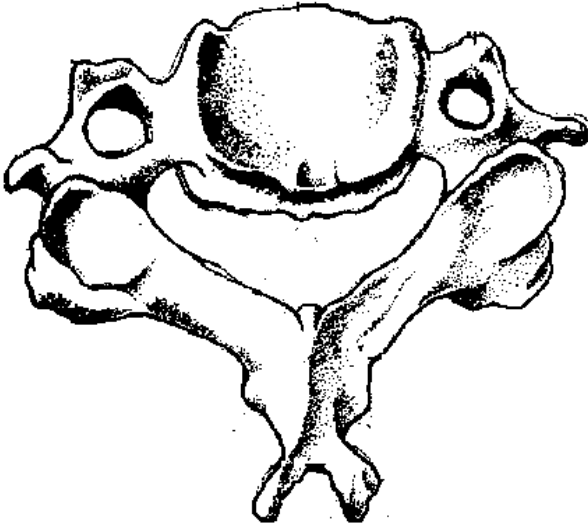
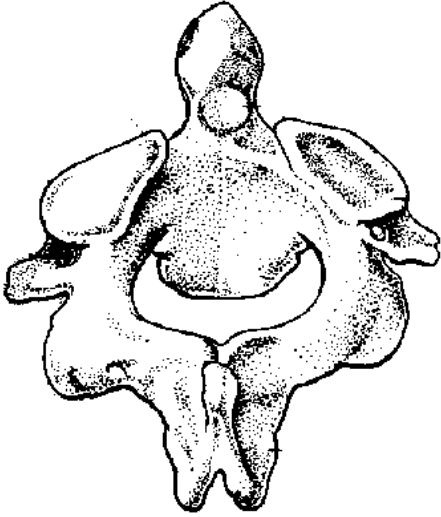
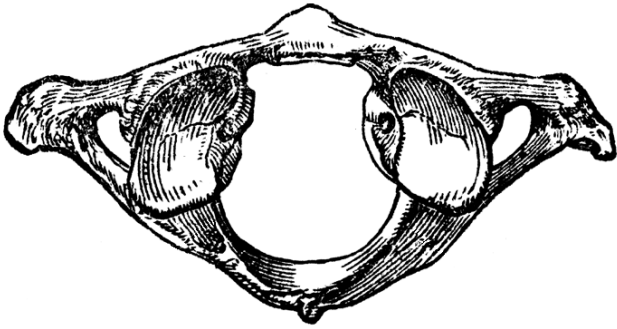
- Phần bên: phía trên mở rộng tạo thành cánh xương cùng; ở phía dưới phần trước có mặt khớp nhĩ tiếp khớp với xương háng, phần sau là củ xương cùng (lồi củ cùng).

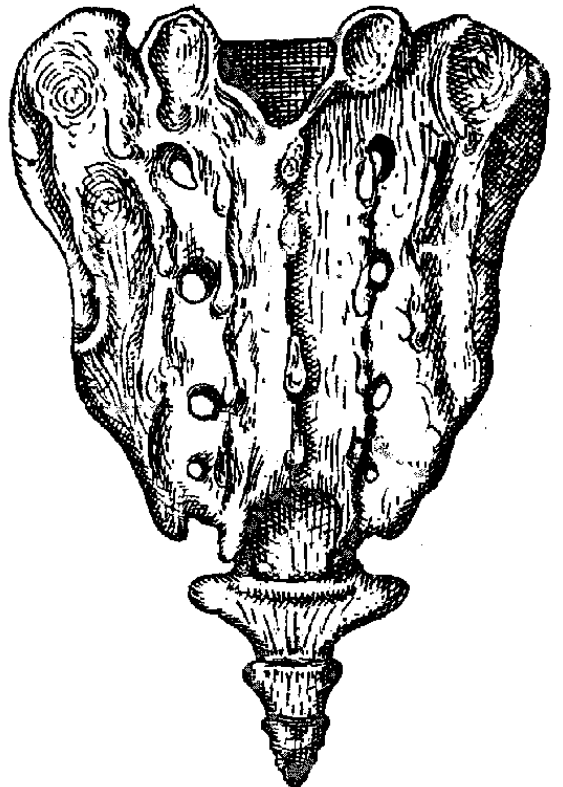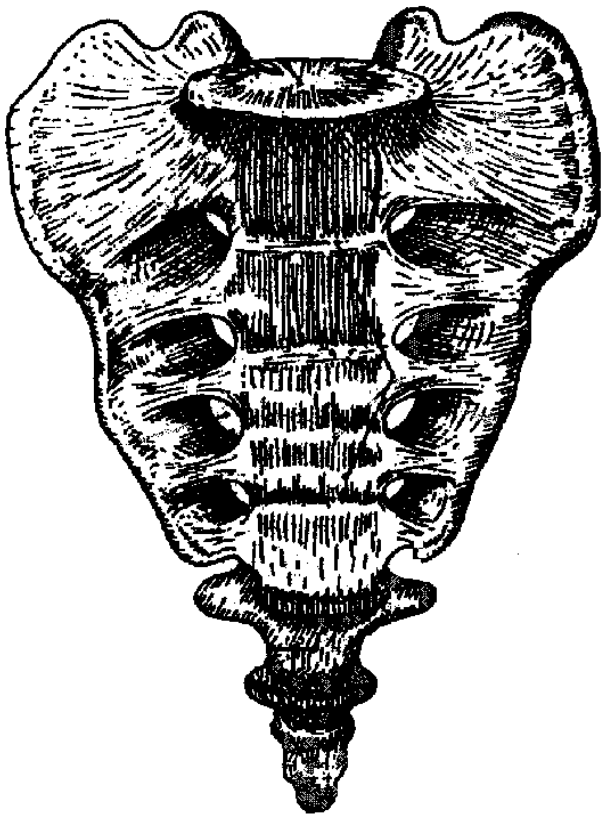
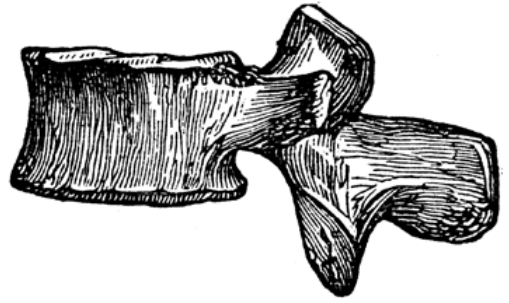
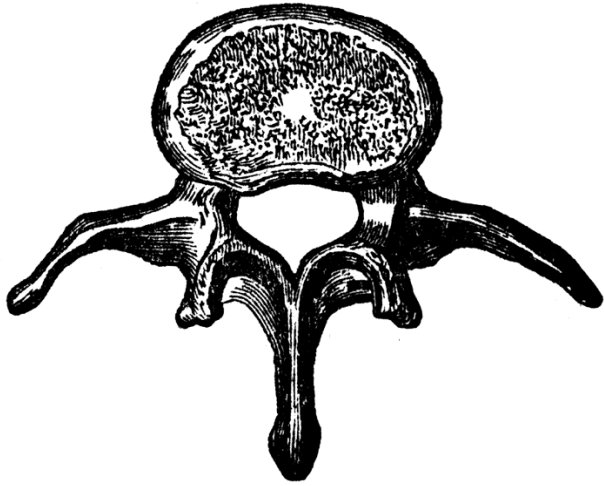
- Đỉnh mang mặt khớp tiếp khớp với xương cụt

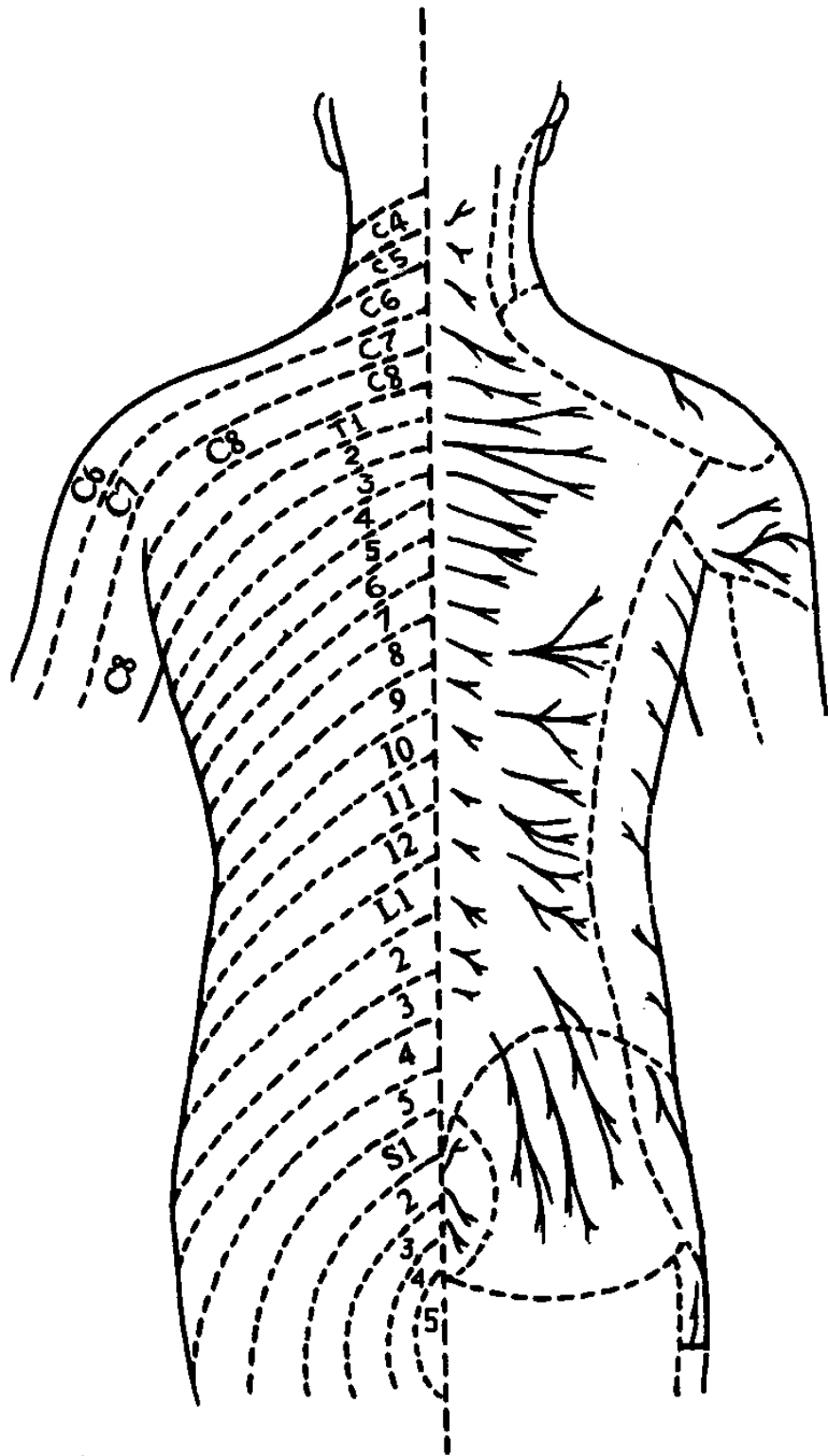
5. Xương cụt: Có từ 3 đến 5 đốt sống cụt kết hợp với nhau tạo thành xương cụt. Chỉ có đốt đầu tiên có chi tiết rõ, các đốt còn lại chỉ là các củ xương thô sơ. Xương có một mặt khớp ở trên để tiếp khớp với xương cùng.

IV. Cấu tạo của đĩa liên sống.

Đĩa liên sống là phần trung gian tiếp khớp giữa các mặt khớp của thân các đốt sống. Đĩa có cấu tạo gồm 2 phần, phía ngoài là vành sợi, ở phía trong là nhân đàn hồi.







THẦN KINH NÔNG VÙNG LƯNG

C. CƠ CỘT SỐNG

Gồm 2 nhóm : cơ ở mặt trước và cơ mặt sau cột sống .

I. CƠ MẶT TRƯỚC CỘT SỐNG :

Chỉ có ở vùng cổ và vùng bụng .

1. Vùng cổ :

- * Cơ thẳng đầu trước và cơ thẳng đầu bên : từ đốt sống C1 đến xương chẩm .
- * Cơ dài đầu : khởi điểm mấu ngang đốt sống từ C3 - C6, cuối điểm đáy xương chẩm.
- * Cơ dài cổ khởi điểm thân đốt sống C1 - N3, cuối điểm mấu ngang C3 - C6
- * Các cơ lệch: là các cơ hô hấp phụ, làm động tác nâng xương sườn lên (hít vào) .

Tên cơ	Khởi điểm	Cuối điểm	Động tác
Cơ lệch trước	Củ sau mấu ngang đốt sống C3 - C6	Xương sườn 1	Nâng sườn
Cơ lệch giữa	Củ sau mấu ngang đốt sống C2 - C7	Xương sườn 1	
Cơ lệch sau	Củ sau mấu ngang đốt sống C5 - C7	Xương sườn 2	

2. Vùng bụng :

Cơ thăn, vận động chi dưới.

II. CƠ MẶT SAU CỘT SỐNG

Từ nông vào đến sâu, cơ mặt sau cột sống gồm .

1. Cơ vận động chi trên và đai chi trên:

Gồm các cơ thang, lưng rộng, tráp, nâng vai .

2. Cơ hô hấp của lồng ngực :

- Cơ cưa sau trên : khởi điểm từ mấu gai C6 - N2, cuối điểm là xương sườn 2 - 5 .
- Cơ cưa sau dưới : khởi điểm từ mấu gai N11 - TL3, cuối điểm là xương sườn 9 - 12.

3. Cơ vận động cột sống .

* **Cơ băng đầu** : khởi điểm từ dây gáy, mấu gai C7 - N3, cuối điểm là phần ngoài xương chẩm đến mấu chũm .

* **Cơ dựng cột sống**, gồm nhiều bó cơ đi từ mấu ngang đốt sống đến các xương sườn .

Khởi điểm từ mặt sau xương cùng đi lên trên và chia thành 3 bó từ ngoài vào trong:

- Cơ hông sườn, cuối điểm là mấu ngang đốt sống C4 - C6 và góc các xương sườn.
- Cơ uốn, cuối điểm là mấu chũm, mấu ngang đốt sống C2 - C6.
- Cơ gai sống, gắn lên các mấu gai đốt sống từ C2 - TL2

* Nhóm **cơ ngang gai** : các bó cơ đi từ mấu ngang đốt sống dưới đến mấu gai đốt sống trên.

- **Cơ bán gai** (đầu, cổ, ngực) : từ mấu ngang đốt sống từ C7 - N10 đến xương chẩm, dây gáy, mấu gai đốt sống từ C2 - N4

- **Cơ nhiều đuôi** (đa vĩ) : từ mấu ngang đốt sống dưới lên mấu gai của 1-4 đốt sống trên

- **Cơ xoay cột sống** : từ mấu ngang đốt sống dưới đến 1 - 2 mấu gai đốt sống trên .

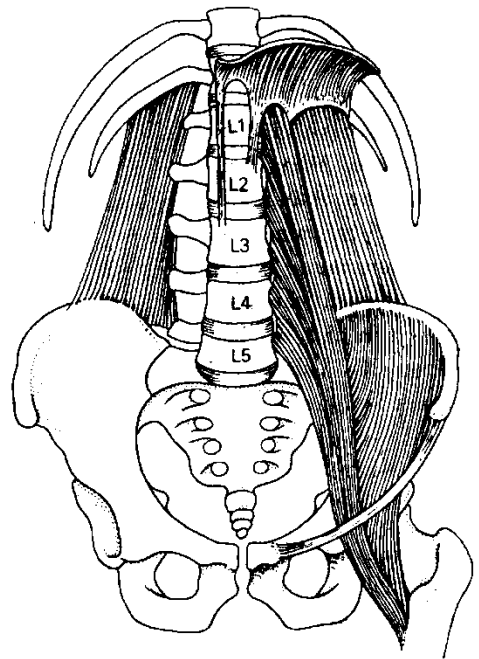
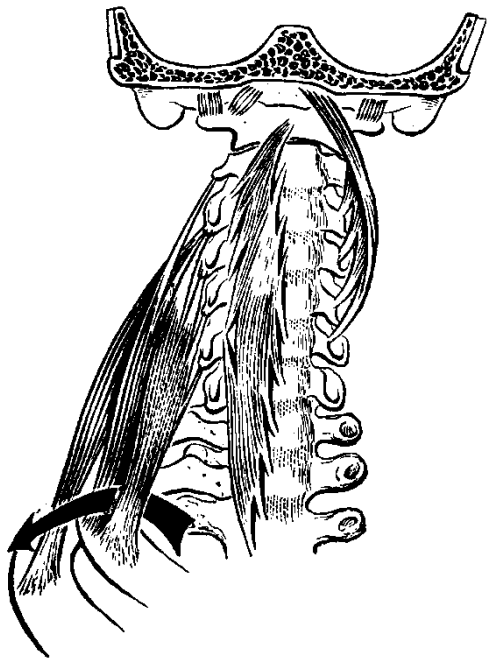

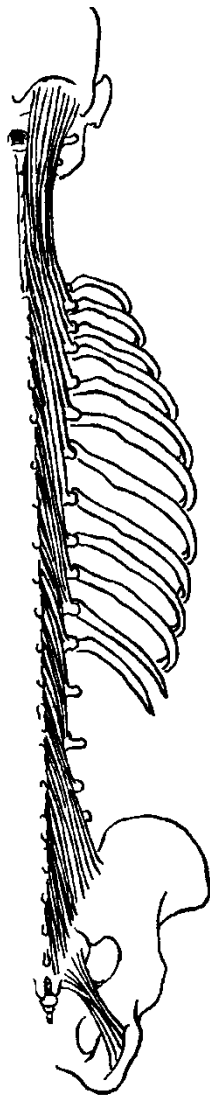

* Nhóm cơ liên kết các mấu của đốt sống :

- **Cơ liên gai**: nối 2 mấu gai đốt sống kế cận nhau.

- **Cơ liên ngang**: nối 2 mấu ngang đốt sống kế cận nhau, chỉ có ở vùng cổ và vùng bụng.

* Nhóm **cơ dưới chẩm**:

- Cơ thẳng đầu sau nhỏ. - Cơ thẳng đầu sau lớn.
- Cơ chéo đầu trên. - Cơ chéo đầu dưới.



THÀNH NGỰC

I. TIẾT DIỆN NGANG CỦA NGỰC

Từ nông vào sâu, các lớp cấu tạo của ngực gồm có :

1. Da
2. Mô dưới da, có
 - Mạch máu và thần kinh nông
 - Tuyến vú
3. Xương lồng ngực và các cơ thành ngực
- 4 Các mạch máu và thần kinh của thành ngực
5. Khoang lồng ngực và nội tạng ngực

II. XƯƠNG LỒNG NGỰC.

Các xương cấu tạo nên lồng ngực gồm có

- Phía trước là xương ức
- Phía sau là cột sống ngực, gồm 12 đốt sống ngực tiếp khớp với nhau qua các đĩa liên spondylo
- Nối từ xương ức ở phía trước ra đến cột sống ở phía sau là 12 đôi xương sườn và các sụn sườn.

1. Xương ức.

Xương ức là một xương dẹt nằm ở mặt trước lồng ngực và gồm 3 phần: **cán ức, thân ức và mấu ức** (mấu kiếm hay mũi ức).

- **Cán ức**: có hình tứ giác gồm hai mặt và bốn bờ. Bờ trên ở chính giữa là khuyết hầu (khuyết ức), ở hai bên có khuyết đòn để tiếp khớp với đầu ức của xương đòn. Bờ ngoài có khuyết sườn thứ nhất và nửa khuyết sườn thứ hai tiếp khớp với sụn sườn tương ứng. Bờ dưới cán ức tiếp khớp với bờ trên thân ức.

- **Thân ức** cũng gồm hai mặt và bốn bờ nằm ở phía dưới cán ức. Mặt trước thân ức có 3 mào ngang, mặt sau trơn nhẵn, bờ trên thân ức tiếp khớp cán ức, bờ dưới tiếp khớp mấu ức, bờ ngoài có các khuyết sườn để tiếp khớp với các sụn sườn tương ứng.

- **Mấu ức** có hình tam giác, đáy ở trên tiếp khớp với thân ức, đỉnh ở dưới nhọn, hai cạnh bên có nửa khuyết sườn cho sụn sườn thứ 7.

2. Xương sườn

***Phân loại** : Lồng ngực có 12 đôi xương sườn , tất cả đều tiếp khớp ở phía sau với các đốt sống ngực. Dựa vào cách tiếp khớp ở đầu trước người ta chia xương sườn làm 2 loại.

- **Xương sườn thật**: gồm 7 đôi xương sườn đầu tiên, tiếp khớp với xương ức bằng các sụn sườn riêng biệt.

- **Xương sườn giả**: gồm 5 đôi dưới không có sụn sườn, hoặc sụn sườn tiếp khớp với xương sườn phía trên. Hai đôi xương sườn cuối cùng không tiếp khớp ở đầu trước được gọi là **xương sườn nổi**.

*** Các thành phần của một xương sườn**

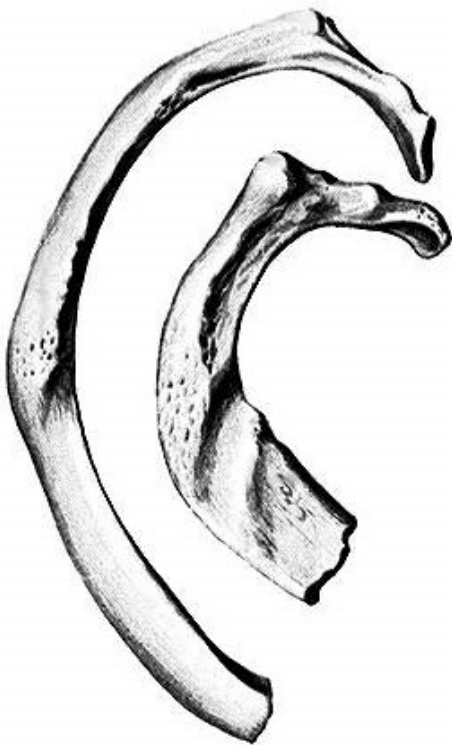
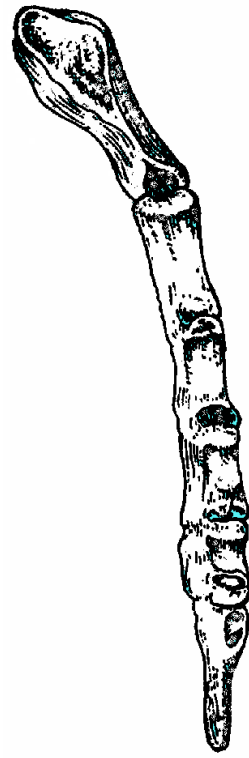
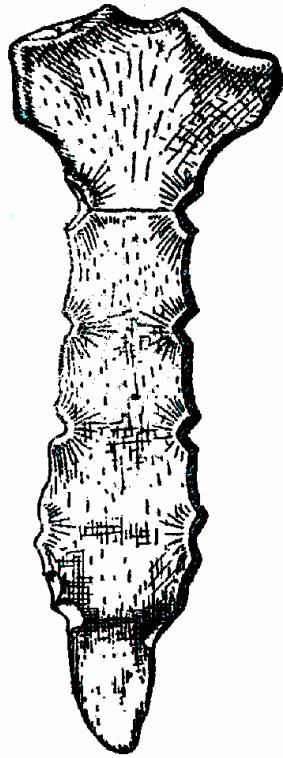
- **Đầu xương sườn**: ở phía sau, có mang 2 **mặt khớp đầu sườn** để tiếp khớp với thân 2 đốt sống tương ứng.

- **Cổ sườn** : ở phía ngoài đầu sườn, là phần nối đầu sườn với thân sườn.

- **Củ sườn** : nơi nối cổ sườn với thân sườn, mang mặt khớp để tiếp khớp với mặt khớp sườn ngang của đốt sống.

- **Thân sườn** uốn cong theo 3 trục, có 2 mặt ngoài và trong, 2 bờ trên và dưới. Bờ dưới có rãnh sườn, tương ứng với mạch máu và thần kinh liên sườn.

- Đầu trước có mang **mặt khớp sụn sườn** để tiếp khớp với sụn sườn. Đầu trước xương sườn nổi nhọn, không có mặt khớp.



III. TĨNH MẠCH VÀ THẦN KINH NÔNG THÀNH NGỰC

1. Tĩnh mạch nông

Thành ngực có một mạng tĩnh mạch nông rất phát triển và thông nối rộng rãi với các tĩnh mạch nông của thành bụng. Các tĩnh mạch nông lớn của thành ngực :

- Tĩnh mạch ngực ngoài : nhận máu từ mặt trước ngực, tuyến vú và chảy về tĩnh mạch nách.

- Tĩnh mạch ngực- thượng vị: nhận máu từ mặt ngoài ngực, có thể chảy về tĩnh mạch nách hoặc tĩnh mạch thượng vị nông của bụng.

- Các nhánh xuyên của tĩnh mạch ngực trong : nhận máu từ mặt trước ngực, tuyến vú và chảy về tĩnh mạch dưới đòn hoặc tĩnh mạch thượng vị nông của bụng.

2. Thần kinh nông :

Gồm các nhánh giữ cảm giác da ngực (và bụng) xuất phát từ các thần kinh liên sườn 1 - 11 khi đi trong các khoảng liên sườn :

- Các nhánh ngoài thần kinh liên sườn 1 - 11 cho mặt ngoài ngực

- Các nhánh trước thần kinh liên sườn 1 - 6 cho mặt trước ngực

IV. TUYẾN VÚ

1. Đại cương :

Tuyến vú là tuyến dưới da, cơ quan phụ thuộc của hệ thống sinh sản nữ.

Trước thời kỳ dậy thì, tuyến vú của bé trai và gái đều nhỏ. Từ tuổi dậy thì trở đi tuyến vú ở nam giới vẫn tiếp tục ở dạng thô sơ. Còn ở nữ giới, vú to ra và phát triển dưới ảnh hưởng của các kích thích tố sinh dục nữ (estrogen và progesteron), đặc biệt là trong thời gian thai nghén. Sau khi sinh con, tuyến vú bắt đầu sinh ra sữa dưới tác động của kích thích tố prolactin, và khi đưa trẻ bú, tuyến vú bài tiết sữa ra ngoài dưới tác động của kích thích tố oxytocin. Đến tuổi già, mô tuyến thoái triển, và kích thích của tuyến vú chỉ còn phụ thuộc chủ yếu vào mô mỡ và mô xơ.

2. Hình thể ngoài:

Tuyến vú nằm ở mặt trước hai bên lồng ngực, trong khoảng liên sườn 3 – 6, là tuyến dưới da và nằm phía trước cơ ngực lớn. Tuyến vú ở phụ nữ trẻ có hình bán cầu, phía dưới vùng trung tâm của tuyến là một móm nhô hình nón gọi là núm vú. Bao quanh núm vú là một vùng da sậm màu gọi là quầng núm vú, trên bề mặt có nhiều tuyến tiết ra chất bã (Montgomery) có tác dụng làm giảm cọ xát khi cho bú.

3. Cấu tạo

Mô tuyến của mỗi vú có khoảng 20 thùy , mỗi thùy gồm nhiều tiểu thùy, bên trong tiểu thùy là các chùm nang tuyến. Tế bào các nang tuyến tiết ra sữa đổ vào các ống tiết nhỏ, các ống tiết nhỏ kết hợp lại thành các ống lớn hơn gọi là ống tiết sữa. Các ống tiết sữa tập trung ở vùng trung tâm tuyến phía dưới quầng vú và phình to thành các xoang sữa. Từ các xoang này có các ống dẫn sữa nhỏ dẫn sữa lên bề mặt núm vú. Trong tuyến vú còn các mô xơ để nâng đỡ mô tuyến, còn mô mỡ thì nằm dưới da và ở giữa các thùy.

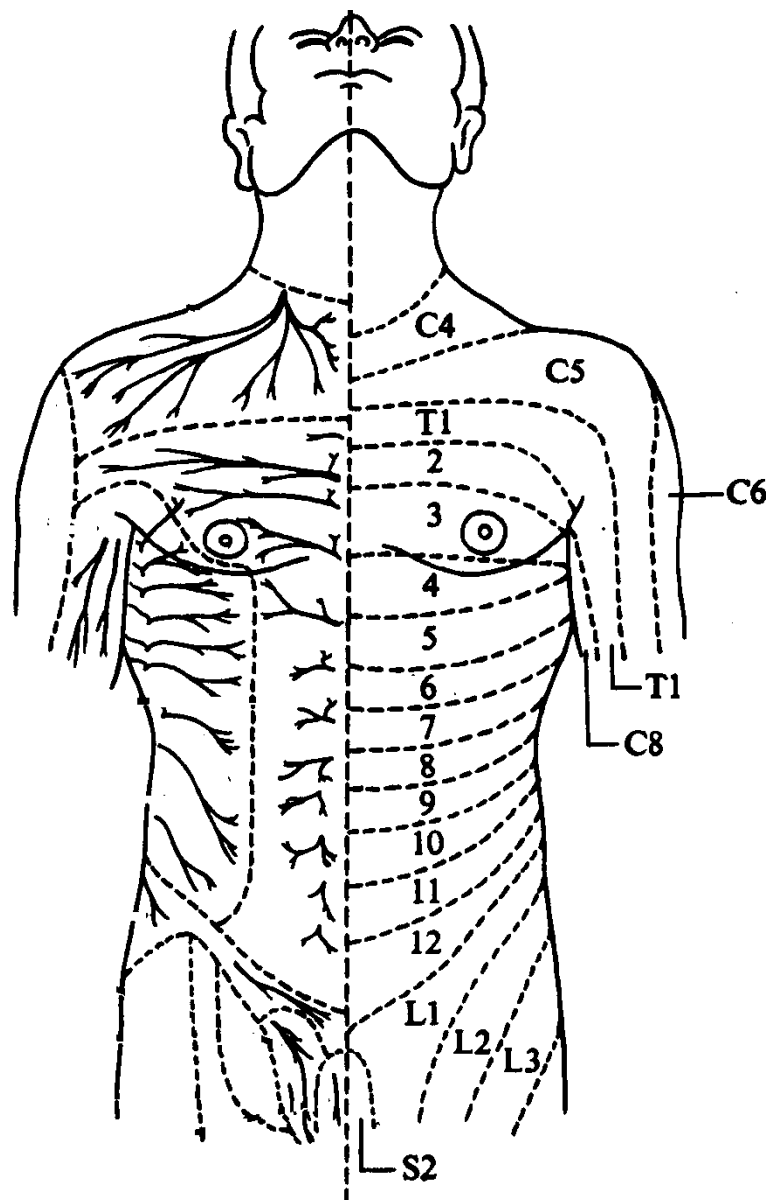
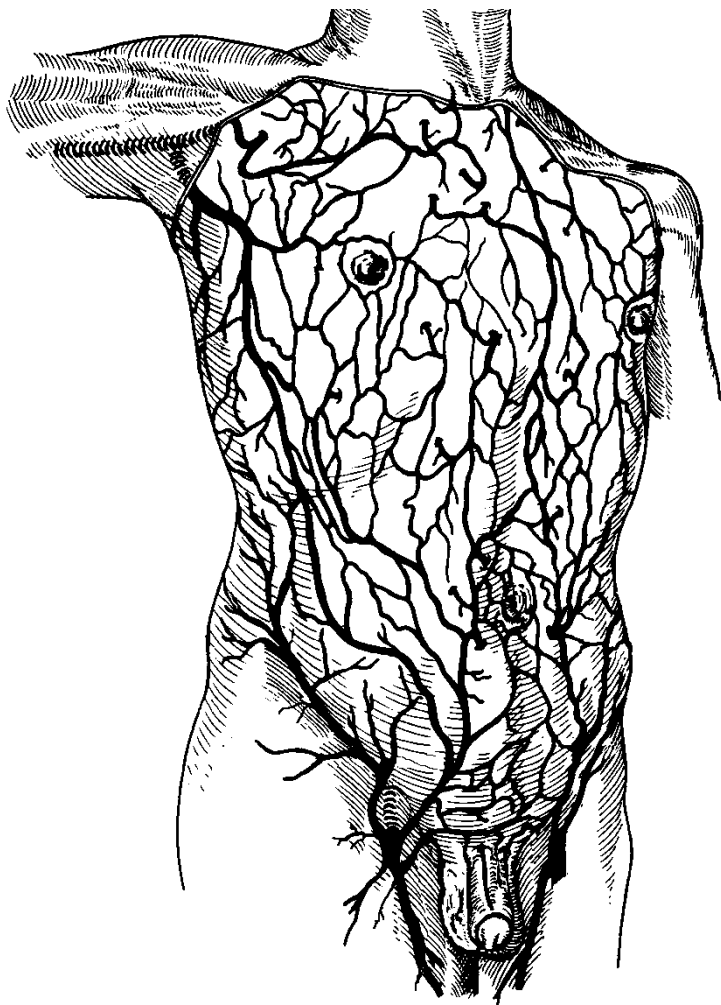
4. Mạch máu và thần kinh

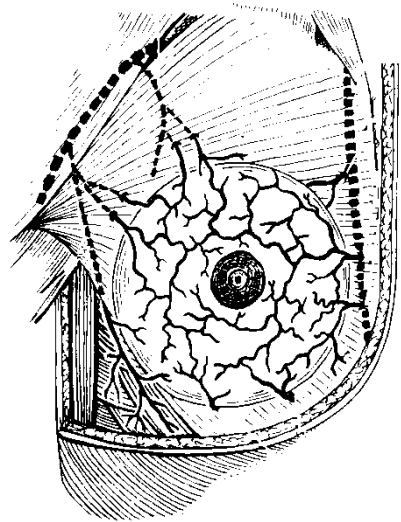
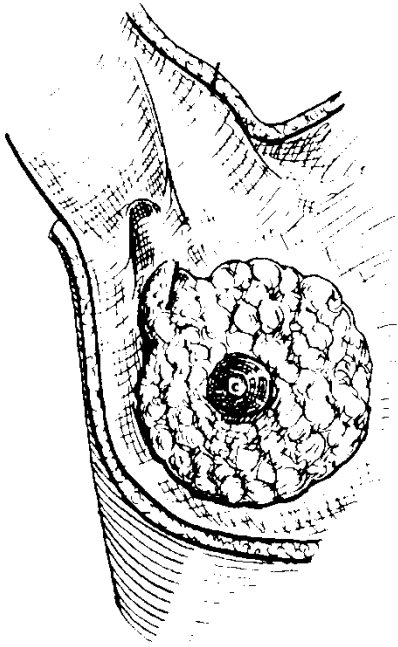
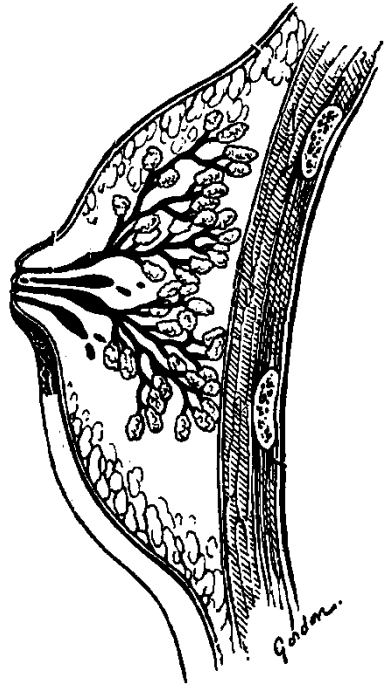
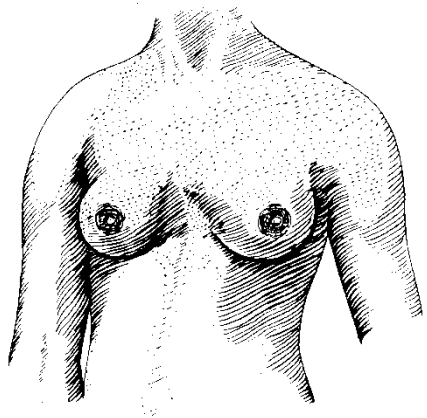
- Động mạch cung cấp cho tuyến vú gồm các nhánh của động mạch nách, động mạch liên sườn và động mạch ngực trong.

- Tĩnh mạch của vú tạo nên một mạng lưới dưới da rất phát triển, đặc biệt trong thời gian có thai và cho con bú, và được dẫn lưu về các tĩnh mạch nách, liên sườn và ngực trong.

- Bạch huyết của tuyến vú được dẫn lưu về hạch và mạch bạch huyết vùng nách, dưới đòn và ngực trong.

- Thần kinh phân phối cho tuyến vú là các nhánh TK liên sườn 4,5,6; đặc biệt ở núm vú có các tận cùng thần kinh tiếp nhận cảm giác bú để truyền lên đến vùng hạ đồi và làm tiết oxytocin để bài tiết sữa.





V. CƠ THÀNH NGỰC

Cơ thành ngực được chia thành 2 nhóm :

1. Cơ vận động chi trên : các cơ này có khởi điểm từ thành ngực , đi đến các xương của chi trên để vận động các chi này (xem phần cơ chi trên).

2. Cơ nội tại của lồng ngực : gồm các cơ bám trên xương sườn ,xương ức hoặc xương sống, có tác dụng vận động lồng ngực chủ yếu là để hô hấp.

- Các cơ liên sườn trong, cơ liên sườn giữa và cơ liên sườn ngoài : nằm ở các khoảng liên sườn

- Các cơ dưới sườn : đi từ phần cổ xương sườn dưới đến phần thân xương sườn trên, chỉ có ở mặt trong lồng ngực .

- Cơ ngang ngực đi từ mặt sau xương ức đến các sụn sườn 2 - 6 .

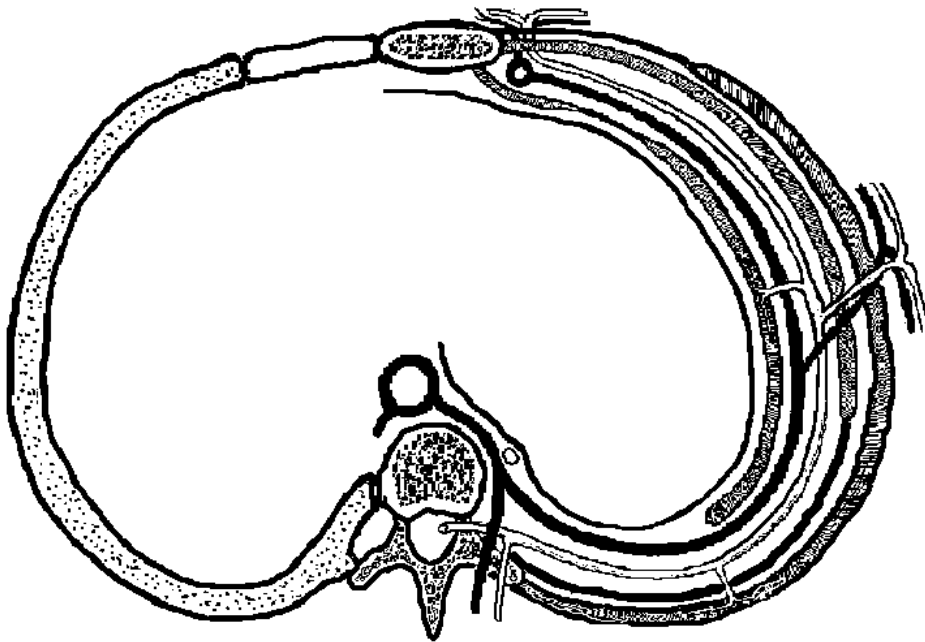
- Các cơ nâng sườn đi từ mấu ngang đốt sống từ C7 - N11 đến phía ngoài củ xương sườn phía dưới .

- Cơ cưa sau trên và cơ cưa sau dưới (xem phần cơ cột sống).

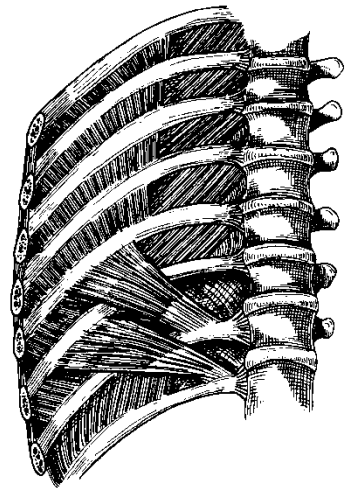
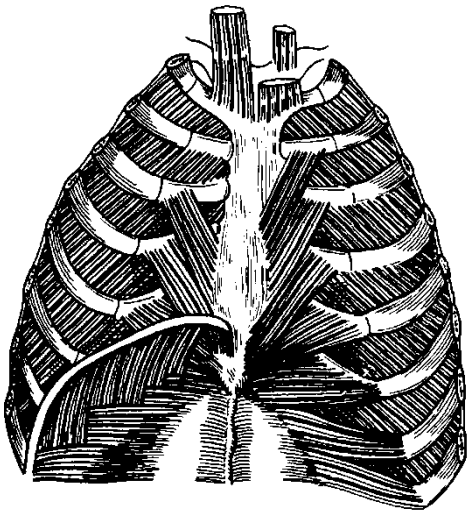
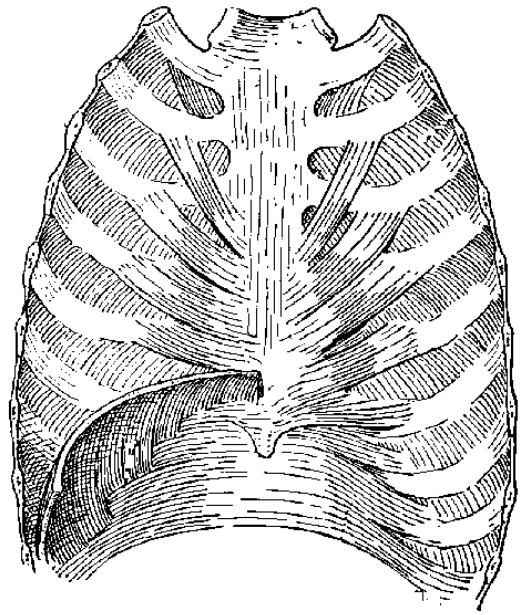
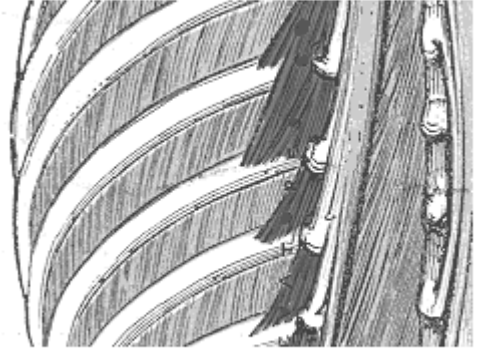
* Tác dụng của các cơ nội tại

- Nâng lồng ngực để làm tăng thể tích lồng ngực khi hít vào : các cơ liên sườn, cơ nâng sườn, cơ cưa sau trên .

- Hạ lồng ngực và làm giảm thể tích lồng ngực khi thở ra : cơ dưới sườn, cơ ngang ngực, cơ cưa sau dưới .



THIẾT ĐỒ NGỰC



VI. HUYẾT QUẢN VÀ THẦN KINH :

Các động mạch cung cấp máu cho thành ngực đều xuất phát từ động mạch chủ ngực hoặc động mạch dưới đòn .

1. Động mạch chủ ngực: đi ở trung thất sau, dọc phía trái cột sống ngực, khi chui qua khe động mạch chủ của cơ hoành để xuống bụng thì đổi tên là động mạch chủ bụng.

Các nhánh bên :

- Các động mạch liên sườn sau : phát xuất từ động mạch chủ ngực, gồm có 9 đôi cho 9 khoảng liên sườn 3 - 11. Động mạch đi dưới cùng gọi là động mạch dưới sườn. Động mạch liên sườn sau có nhánh sau và nhánh ngoài phân phối cho mặt sau và mặt ngoài của thành ngực.

- Các nhánh động mạch phế quản và thực quản

2. Động mạch dưới đòn (xem phần động mạch vùng cổ) cho các nhánh sau đây tới lồng ngực

* Động mạch ngực trong : đi xuống bên trong lồng ngực và dọc theo bờ ngoài xương ức, đến mũi ức thì đi vào bao cơ thẳng bụng và đổi tên thành động mạch thượng vị trên. Các nhánh bên :

- Các động mạch liên sườn trước : phát xuất từ động mạch ngực trong, đi trong các khoảng liên sườn phía trước. Động mạch liên sườn trước nối với các động mạch liên sườn sau và cho các nhánh xuyên nuôi mặt trước lồng ngực .

- Động mạch cho cơ hoành

* Động mạch cổ sườn, cho nhánh động mạch liên sườn trên và phân phối cho các khoảng liên sườn 1,2 .

3. Tĩnh mạch :

- Đi chung với động mạch liên sườn, có các tĩnh mạch mang cùng tên.

- Các tĩnh mạch liên sườn sau chảy về tĩnh mạch đơn của thành ngực, còn các tĩnh mạch liên sườn trước chảy về tĩnh mạch ngực trong rồi về tĩnh mạch dưới đòn.

4. Thần kinh :

Các thần kinh liên sườn 1 - 11 và thần kinh dưới sườn xuất phát từ các thần kinh tuỷ sống ngực 1 - 12 , cũng đi trong các khoảng liên sườn , có các nhánh cho mặt ngoài và mặt trước để vận động và cảm giác cho phần thành ngực tương ứng .

5. Nhận xét :

Các huyết quản và thần kinh liên sườn đều đi sát bờ dưới của xương sườn trong các khoảng liên sườn, do đó khi chọc dò xoang màng phổi hoặc gây tê thần kinh liên sườn phải chú ý đến đặc điểm này.

VII. KHOANG LỒNG NGỰC VÀ NỘI TẠNG

Bên trong khoang lồng ngực, hai bên là phổi và màng phổi, giữa 2 phổi là trung thất, được chia thành 4 ngăn

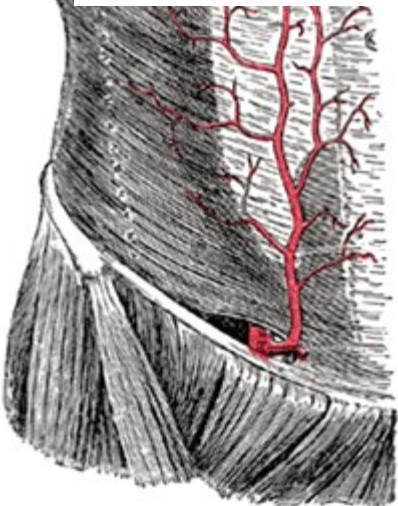

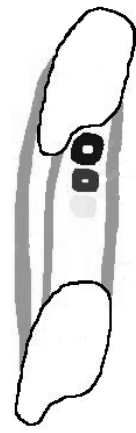
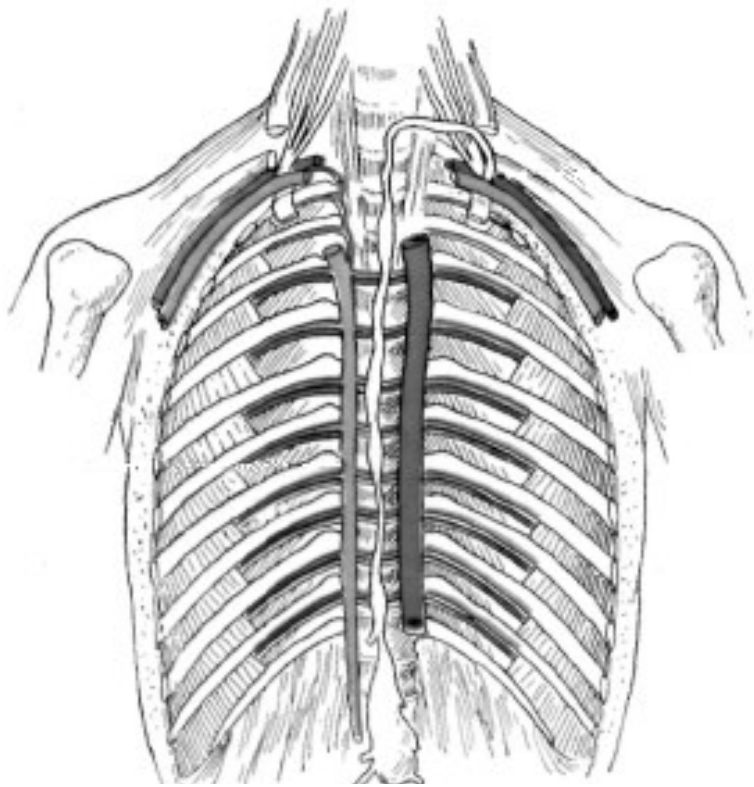
* Từ phía trên góc ức (N4 - N5) lên đến xương sườn 1 là trung thất trên, có tuyến ức, các mạch máu lớn xuất phát từ tim, ống ngực, khí quản và thực quản.

* Từ phía dưới góc ức đến cơ hoành là trung thất dưới, từ trước ra sau có

- Trung thất trước, có mô liên kết thưa, mạch máu và hạch bạch huyết nhỏ.

- Trung thất giữa, có tim và màng tim, các mạch máu lớn, thần kinh hoành.

- Trung thất sau, có thực quản, động mạch chủ ngực, tĩnh mạch đơn, hệ thần kinh giao cảm ngực.



THÀNH BỤNG

Ngoài da và mô dưới da như các vùng khác, cấu tạo chủ yếu của thành bụng là các cơ thành bụng. Các lớp cơ thành bụng có thứ tự chạy theo các hướng khác nhau, giúp nâng đỡ nội tạng nhưng vẫn khiến cho thành bụng vận động được dễ dàng.

I. DA VÀ MÔ DƯỚI DA

Mô dưới da của thành bụng có các tĩnh mạch và thần kinh nông

1. Tĩnh mạch nông : thành bụng có một mạng tĩnh mạch nông rất phát triển và thông nối rộng rãi với các tĩnh mạch nông của thành ngực, cơ quan sinh dục và chi dưới. Các tĩnh mạch nông lớn của thành bụng :

- Tĩnh mạch vòng hông nông: nhận máu từ mặt dưới ngoài bụng và chảy về tĩnh mạch hiển lớn của đùi.

- Tĩnh mạch thượng vị nông: nhận máu từ mặt trước bụng, cơ quan sinh dục ngoài, có thể chảy về tĩnh mạch nách hoặc tĩnh mạch hiển lớn.

- Tĩnh mạch thẹn ngoài nông: nhận máu từ mặt trước bụng, cơ quan sinh dục ngoài, chảy về tĩnh mạch tĩnh mạch hiển lớn.

- Mạng tĩnh mạch quanh rốn: có thể rất phát triển, đặc biệt trong các trường hợp tăng áp lực tĩnh mạch cửa hoặc chèn ép tĩnh mạch chủ dưới, máu có thể được dẫn lưu về tĩnh mạch nách, tĩnh mạch hiển lớn hoặc tĩnh mạch rốn.

2. Thần kinh nông :

Ngoài các nhánh giữ cảm giác da bụng (và ngực) xuất phát từ các thần kinh liên sườn 1 - 11 và thần kinh dưới sườn, mạng thần kinh thắt lưng còn cung cấp thêm các nhánh sau:

- Nhánh da thần kinh hông bụng dưới.

- Nhánh da thần kinh hông bẹn.

- Nhánh da thần kinh sinh dục đùi.

II. CƠ THÀNH BỤNG :

1. Cơ thành trên bụng : cơ hoành

- Cơ hoành ngăn cách xoang ngực với xoang bụng và là cơ hô hấp chính.

- Cấu tạo gồm gân trung tâm ở chính giữa, từ đó các thớ cơ tỏa ra bám lên mũi xương ức, cung sườn, xương sườn 11, 12 và cột sống thắt lưng. Cơ hoành có 3 lỗ cho cơ quan đi qua : khe thực quản, khe động mạch chủ và khe tĩnh mạch chủ dưới.

- Thần kinh điều khiển : TK hoành, xuất phát từ mạng thần kinh cổ.

2. Cơ thành sau bụng :

* **Cơ thăn** (xem trong bài cơ chi dưới)

* **Cơ vuông thắt lưng** .

- Khởi điểm : mào hông. Cuối điểm : xương sườn 12, mấu ngang đốt sống từ TL1 - TL4.

- Tác dụng : làm nghiêng cột sống .

3. Cơ thành trước bụng :

* **Cơ thẳng bụng** (thẳng to)

- Khởi điểm : mũi ức, sụn sườn 5,6,7. Cuối điểm : cạnh trên thân xương mu .

- Cấu tạo : thân cơ có 3 - 5 gân trung gian chia cơ thành nhiều múi, toàn bộ cơ được bọc trong bao cơ thẳng bụng. Trên đường giữa bao cơ thẳng bụng 2 bên kết hợp với nhau tạo thành đường trắng .

- Tác dụng : gập cột sống, làm tăng áp lực trong xoang bụng .

* **Cơ tháp** : cơ nhỏ, nằm trong bao cơ thẳng bụng, đi từ đường trắng đến xương mu .

4. Cơ thành bên bụng :

* **Cơ chéo ngoài** (cơ chéo to)

- Khởi điểm : xương sườn 5 - 12, xen kẽ với nơi bám của cơ cửa trước .

- Cuối điểm : cân cơ chéo ngoài, cân này bám dọc theo bờ ngoài cơ thẳng bụng, xương mu, dây bẹn và mào hông .

- Cấu tạo : thớ cơ đi từ trên xuống dưới và từ ngoài vào trong, cân cơ chéo ngoài có lỗ bẹn nông cho thừng tinh đi qua.

*** Cơ chéo trong (cơ chéo bé)**

- Khởi điểm : mào hông và phần ngoài dây bẹn .

- Cuối điểm : cân cơ chéo trong, cân này gắn dọc bờ ngoài cơ thẳng bụng và đan với cân cơ chéo trong đối diện ở đường trắng .

- Cấu tạo : thớ cơ đi từ dưới lên trên và từ ngoài vào trong .

*** Cơ ngang bụng :**

- Khởi điểm : 6 xương sườn cuối cùng, mào ngang các đốt sống thắt lưng, mào hông và dây bẹn (phần ngoài). Cuối điểm : cân cơ ngang bụng .

- Cấu tạo : thớ cơ đi ngang, vòng từ sau thắt lưng ra trước bụng.

Tác dụng chung của các cơ thành trước và thành bên bụng là làm vận động cột sống (ngực và bụng), thay đổi áp lực trong xoang bụng .

*** Ống bẹn**

Là một cấu tạo ở vùng bẹn để cho thừng tinh đi qua. (Thừng tinh gồm ống dẫn tinh, các mạch máu và thần kinh đi từ đuôi mào tinh hoàn lên, xuyên qua thành bụng để vào trong chậu). Ống bẹn dài khoảng 4cm, đi từ lỗ bẹn nông của cân cơ chéo ngoài đến lỗ bẹn sâu của cân ngang và đi song song ngay trên dây bẹn. Thành của ống bẹn gồm có :

- Phía trước là cân cơ chéo ngoài, phần ngoài cơ chéo trong .
- Phía sau là cân ngang, liềm bẹn .
- Phía trên là bờ dưới các cơ chéo trong và cơ ngang bụng .
- Phía dưới là dây bẹn và dây khuyết .

5. Cơ thành dưới của xoang bụng : Hoành chậu

Phần dưới của xoang bụng nằm trong khung chậu và được gọi là xoang chậu. Xoang này phần trên thông với xoang bụng, chung quanh được bao bọc bởi khung chậu và phần đáy được giới hạn bởi hoành chậu. Hoành chậu được cấu tạo bởi cơ nâng hậu môn và cơ cụt .

*** Cơ nâng hậu môn .**

- Khởi điểm : xương mu, gai xương ngồi, cân cơ bịt.
- Cuối điểm : xương cụt, gân hậu môn cụt.

*** Cơ cụt .**

- Khởi điểm : gai xương ngồi. Cuối điểm : mặt bên xương cùng .

Tác dụng : hoành chậu tạo thành một màng cơ ngăn, bịt kín phần đáy chậu, có tác dụng nâng hậu môn và thắt hậu môn, nâng đỡ nội tạng trong chậu .

III. HUYẾT QUẢN VÀ THẦN KINH THÀNH BỤNG

1. Tĩnh mạch nông (xem phần mô dưới da thành bụng)

2. Động mạch

* Mặt trước thành bụng có hai động mạch chính .

- Động mạch thượng vị trên : là nhánh tận của động mạch ngực trong (vú trong)

- Động mạch thượng vị dưới : là nhánh của động mạch hông (chậu) ngoài.

Các động mạch thượng vị trên và dưới đi trong bao cơ thẳng bụng và thông nối với nhau .

* Mặt sau và mặt ngoài thành bụng, có các nhánh động mạch thắt lưng (phát xuất từ động mạch chủ bụng), phân bố .

3. Thần kinh

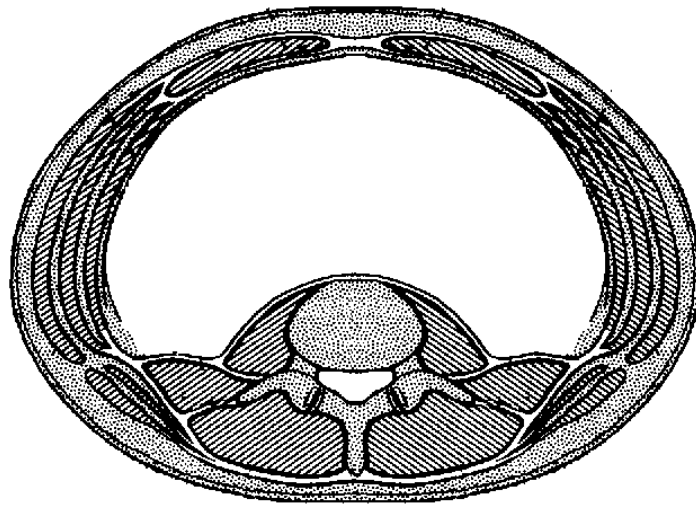
Các thần kinh cảm giác và vận động của thành bụng xuất phát từ nhánh trước các dây thần kinh tuỷ sống, đi từ phía sau vòng ra trước, hơi xiên xuống dưới và gần như song song với nhau; và gồm có :

- Các thần kinh liên sườn 8 - 11 .

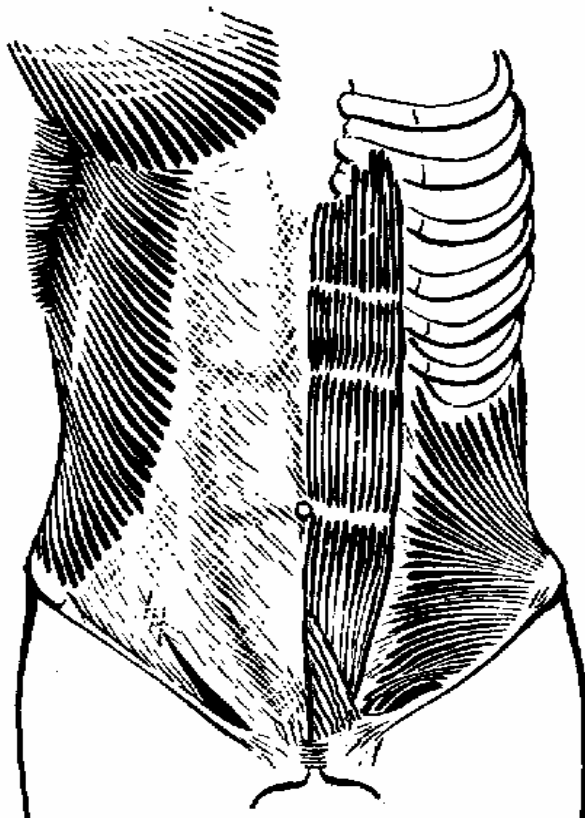
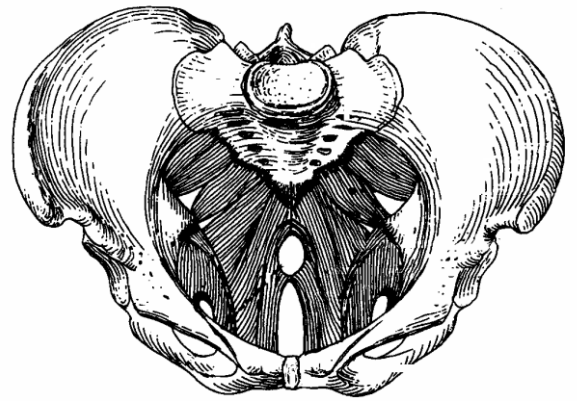
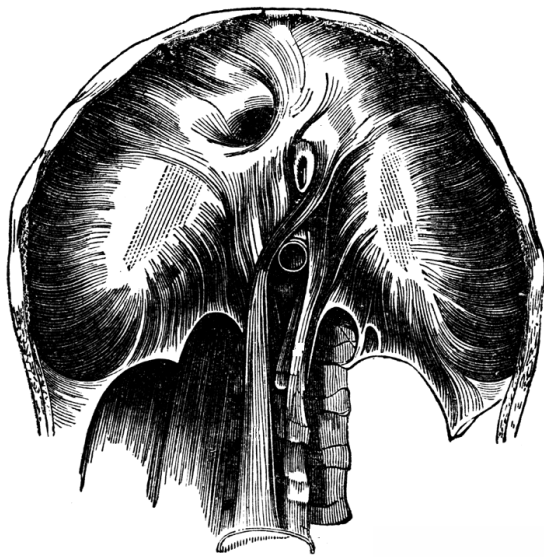
- Thần kinh dưới sườn (tương đương thần kinh liên sườn 12).

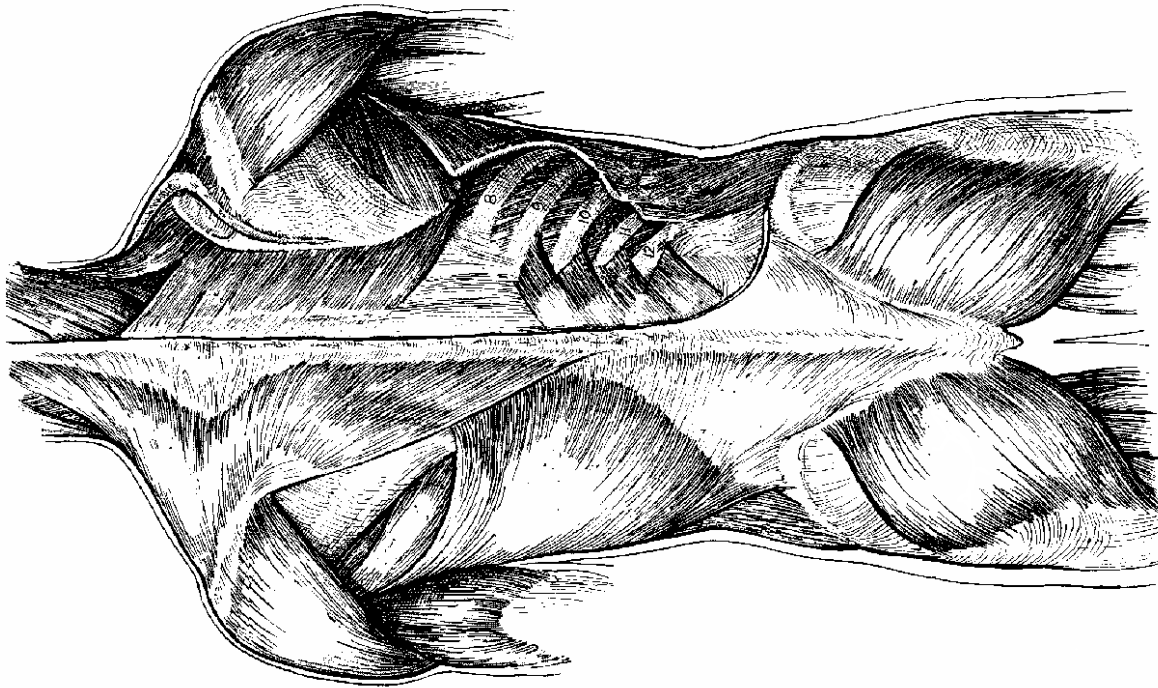
- Thần kinh hông bụng dưới thuộc mạng thần kinh thắt lưng.

- Thần kinh hông bẹn thuộc mạng thần kinh thắt lưng.

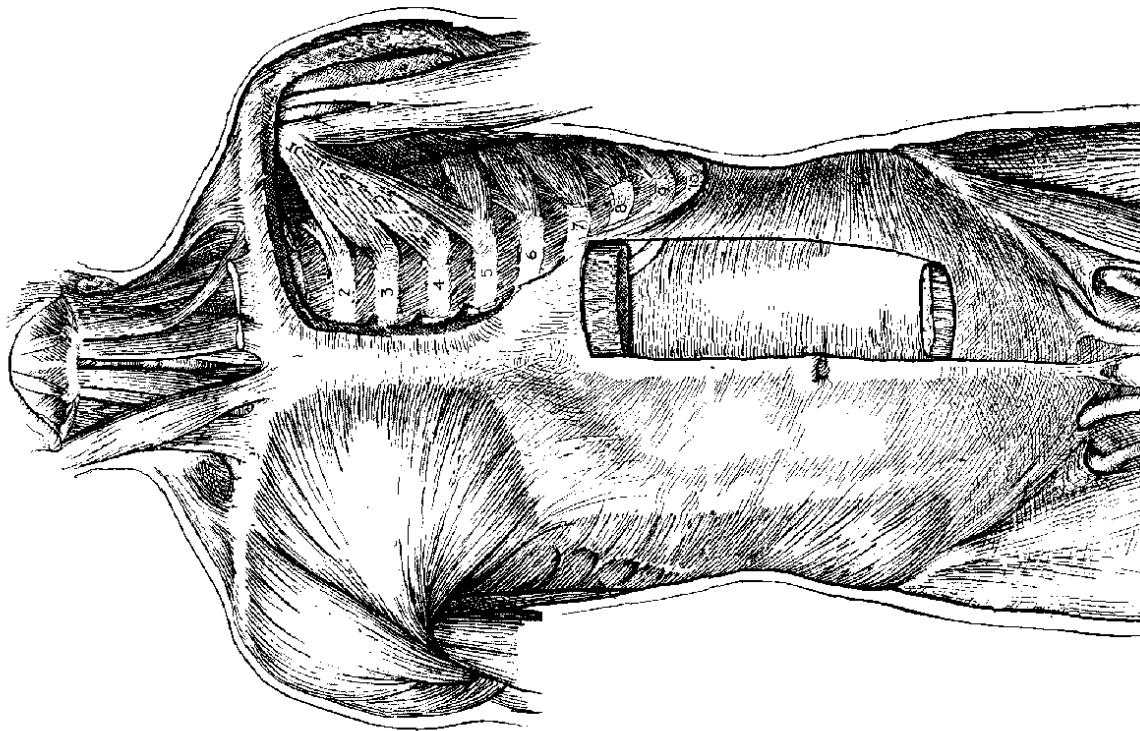


THIỆT ĐỒ BỤNG





CƠ THÂN SAU



CƠ THÂN TRƯỚC

CHI TRÊN

XƯƠNG CHI TRÊN

- Xương chi trên gồm các xương của đai chi trên và xương của tay.
- Đai chi trên gồm hai nửa, mỗi nửa đai chi trên gồm xương đòn và xương bả vai.
- Xương của tay gồm: xương cánh tay, 2 xương cẳng tay, 8 xương cổ tay, 5 xương bàn tay và 14 xương đốt ngón tay.

I. XƯƠNG ĐÒN.

1. Định hướng: Đặt xương nằm ngang, đầu dẹt ở ngoài, cạnh lõm của đầu xương này ở trước, mặt lồi lõm của xương ở phía dưới.

2. Mô tả: Xương đòn là một xương dài nằm ngang, phía trước, trên và ngoài ngực, nối chi trên với xương lồng ngực (xương ức, sụn sườn 1). Xương có hai đầu, hai mặt và hai cạnh.

- Đầu vai: ở phía ngoài, dẹt, có mặt khớp đầu vai, tiếp khớp với xương bả vai.

- Đầu ức: ở phía trong, hơi tròn, có mặt khớp ức tiếp khớp với xương ức.

- Mặt trên trơn nhẵn, sờ thấy dưới da.

- Mặt dưới: từ ngoài vào trong có u nón, đường hình thang, rãnh dưới đòn và vết ấn dây chằng sườn đòn.

- Các cạnh đều cong như chữ S, cạnh trước dày hơn cạnh sau.

3. Cơ bám. Có 6 cơ bám vào xương đòn: cơ ức đòn chũm, cơ ức đòn móng, cơ thang, cơ tam giác, cơ ngực lớn, cơ dưới đòn.

4. Ứng dụng: Xương đòn là xương duy nhất nối chi trên với thân mình do đó giúp cho chi trên có biên độ cử động rộng. Ngược lại, chấn thương mạnh ở chi trên có thể làm gãy xương đòn.

II. XƯƠNG BẢ VAI.

1. Định hướng: Đặt xương thẳng đứng, mặt lõm nhìn ra trước, góc có mặt khớp như trái xoài nhìn ra ngoài và ở phía trên.

2. Mô tả: Xương bả vai là xương dẹt, hình tam giác, có hai mặt, ba góc và ba cạnh.

- Mặt sườn (mặt trước): lõm gọi là hố dưới vai.

- Mặt lưng (mặt sau): có gai xương vai chia mặt sau thành hố trên gai và hố dưới gai.

Đầu gai xương bả vai gập góc ra trước thành mỏm cùng vai, có mặt khớp cùng vai để tiếp khớp với xương đòn.

- Các cạnh: Cạnh trong mỏng, cạnh ngoài dày, cạnh trên có khuyết vai.

- Các góc: Góc trên và góc dưới nhọn, góc ngoài có hõm khớp (ổ chảo) để tiếp khớp với đầu xương cánh tay. Giữa hõm khớp và khuyết vai là mỏm quạ.

III. XƯƠNG CÁNH TAY.

1. Định hướng: Đặt xương thẳng đứng, đầu tròn lên trên, mặt khớp của đầu này nhìn vào trong, còn rãnh của đầu này nhìn ra trước.

2. Mô tả: Xương cánh tay là xương dài, gồm một thân và hai đầu.

* Đầu trên còn gọi là đầu xương cánh tay có:

- Mặt khớp để tiếp khớp với hõm khớp xương bả vai.

- Cổ cơ thể là phần nằm dưới mặt khớp.

- Máu động lớn nằm ở ngoài và máu động nhỏ nằm ở trong được phân cách với nhau bởi rãnh liên máu (rãnh cơ hai đầu).

- Nối đầu với thân xương là cổ phẫu thuật, nằm dưới các máu động.

* Thân xương có tiết diện hình tam giác.

- Ba cạnh của thân xương là cạnh trước, cạnh ngoài và cạnh trong.

- Ba mặt của thân xương là mặt ngoài, mặt trong và mặt sau. Mặt ngoài có củ cơ tam giác, mặt sau có rãnh quay.

* Đầu dưới:

- Chùy (lồi cầu): nằm phía ngoài, có mặt khớp để tiếp khớp với hõm khớp của xương quay. Phía ngoài và trên chùy có mấu xương gọi là mấu (mỏm) trên chùy.
- Ròng rọc: Nằm phía trong, có mặt khớp để tiếp khớp với khuyết ròng rọc của xương trụ. Mấu xương nằm trong và trên ròng rọc gọi là mấu (mỏm) trên ròng rọc.
- Hố quay: Nằm mặt trước và phía trên chùy.
- Hố vẹt (hố cóc): nằm mặt trước và trên ròng rọc.
- Hố khuỷu: nằm mặt sau và trên ròng rọc.

IV. XƯƠNG QUAY.

1. Định hướng: Đặt xương thẳng đứng, đầu to ở dưới, phần thấp nhất của đầu dưới ở ngoài, mặt có nhiều rãnh ở phía sau. Xương quay nằm ở phía ngoài cẳng tay.

2. Mô tả: Xương quay là xương dài, gồm một thân và hai đầu.

* Đầu trên là đầu xương quay (chỏm xương quay) gồm:

- Hõm khớp tiếp khớp với chùy xương cánh tay.
- Vành khớp tiếp khớp với khuyết quay xương trụ.
- Cổ xương quay hình ống.

* Thân xương: Cắt ngang có tiết diện hình tam giác.

- Ba cạnh của thân xương là cạnh trước, cạnh sau và cạnh liên xương.
- Ba mặt của thân xương là mặt trước, mặt sau và mặt ngoài.
- Củ xương quay ở phía trên là nơi hội tụ của ba cạnh.

* Đầu dưới xương quay có:

- Mỏm trâm quay: phần nhô ra thấp nhất.
- Khuyết trụ: mang mặt khớp tiếp khớp với đầu xương trụ.
- Mặt khớp cổ tay: nằm ở mặt dưới, tiếp khớp với xương thuyền và xương bán nguyệt (xương cổ tay).
- Mặt sau có nhiều rãnh cho các gân cơ duỗi đi xuống bàn tay.

V. XƯƠNG TRỤ

1. Định hướng: Đặt xương thẳng đứng, đầu to lên trên, mặt khớp có khuyết to của đầu trên nhìn ra trước, cạnh sắc của thân xương nhìn ra ngoài. Xương trụ là xương nằm phía trong của cẳng tay.

2. Mô tả: Xương trụ là xương dài, có một thân và hai đầu.

* Đầu trên gồm có:

- Mỏm khuỷu là phần cao nhất của xương.
- Khuyết ròng rọc: tiếp khớp với ròng rọc xương cánh tay.
- Mỏm vẹt (mỏm cóc): nằm phía trước khuyết ròng rọc, phía dưới mỏm vẹt là củ xương trụ.
- Khuyết quay: nhìn ra ngoài, tiếp khớp với vành khớp xương quay.

* Thân xương có tiết diện hình tam giác, gồm :

- Ba cạnh: cạnh liên xương, cạnh trước và cạnh sau.
- Ba mặt: mặt trước, mặt sau và mặt trong.

* Đầu dưới còn gọi là đầu xương trụ gồm có:

- Vành khớp: tiếp khớp với khuyết trụ xương quay.
- Mỏm trâm trụ: hình mũi nhọn, cao hơn mỏm trâm xương quay.

Xương trụ dài hơn xương quay, nhưng mỏm trâm quay xuống thấp hơn mỏm trâm trụ; xương quay cong như cánh cung, xương trụ như dây cung. Khi úp sấp cẳng tay, xương quay xoay quanh xương trụ và bắt chéo qua mặt trước xương trụ.

VI. XƯƠNG CỔ TAY.

* Cổ tay gồm có 8 xương, xếp thành hai hàng và tiếp khớp với nhau, từ ngoài vào trong là:

- Hàng trên: Xương thuyền, xương bán nguyệt, xương tháp và xương đậu.
- Hàng dưới: Xương thang, xương thê, xương cái (xương cả) và xương móc.

* Nhìn chung khối xương cổ tay lồi ở mặt lưng và lõm ở mặt lòng nhờ củ xương thuyền, củ xương thang, xương đậu và móc của xương móc.

* Về phía trên các xương cổ tay tiếp khớp với xương quay bằng mặt khớp xương thuyền và xương bán nguyệt. Về phía dưới, các xương cổ tay tiếp khớp với năm xương bàn tay bằng mặt khớp các xương ở hàng dưới.

* Các xương cổ tay cấu tạo như một ổ bi, nhờ đó cổ tay làm được nhiều cử động với biên độ rộng.

VII. XƯƠNG BÀN TAY.

Có 5 xương bàn tay được đánh số thứ tự từ 1 (ngón cái) đến 5 (ngón út). Xương bàn tay là xương dài, mỗi xương gồm một đầu, một đáy và một thân.

* Đầu xương ở phía xa, hình cầu, có mặt khớp tiếp khớp với đáy xương đốt gần.

* Thân xương hơi cong, cạnh rõ nhất ở mặt trước.

* Đáy xương ở phía gần, có các mặt khớp để tiếp khớp với các xương bàn tay kế cận và với xương cổ tay. Có thể xác định từng xương bàn tay nhờ phần đáy xương :

- Đáy xương bàn tay 1 có hình yên ngựa và một mặt khớp.

- Đáy xương bàn tay 2 có hình nĩa hai răng và hai mặt khớp.

- Đáy xương bàn tay 3 có một mấu trâm và ba mặt khớp.

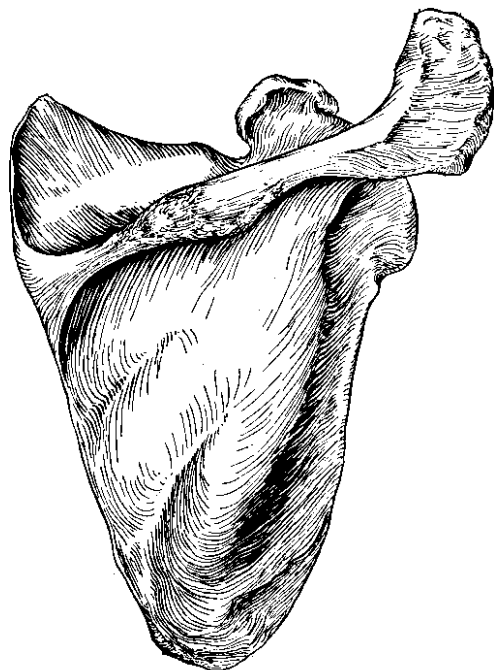
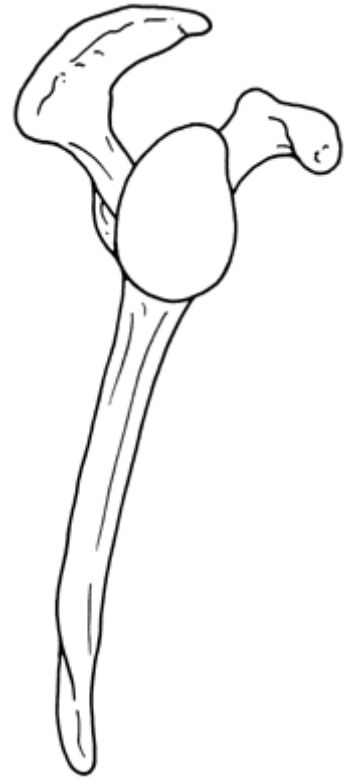
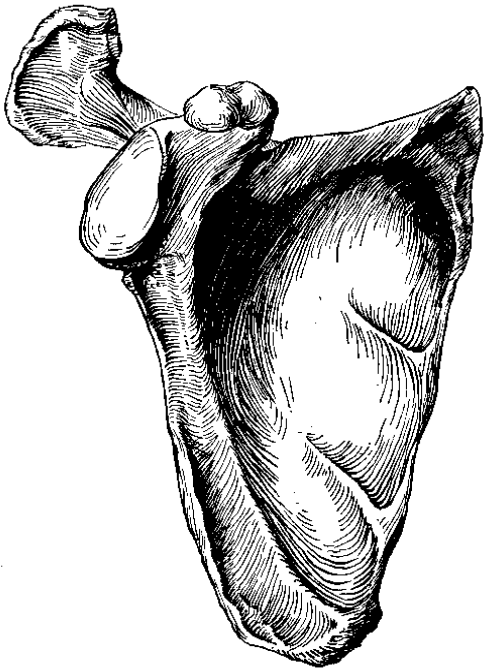
- Đáy xương bàn tay 4 có hình vuông và ba mặt khớp.

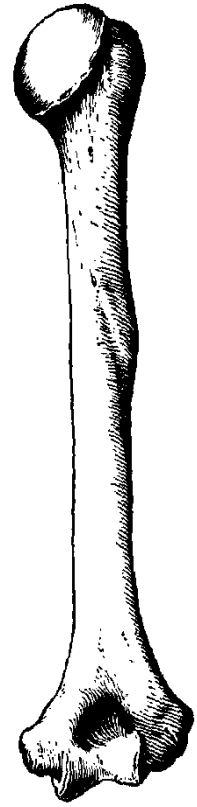
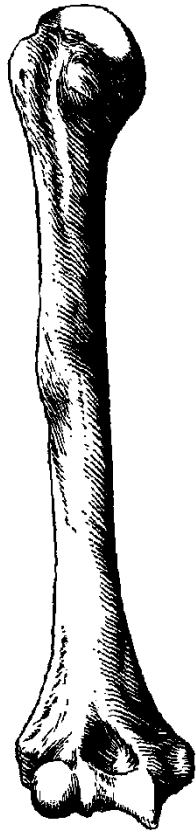
- Đáy xương bàn tay 5 có một mấu nhỏ dài và hai mặt khớp.

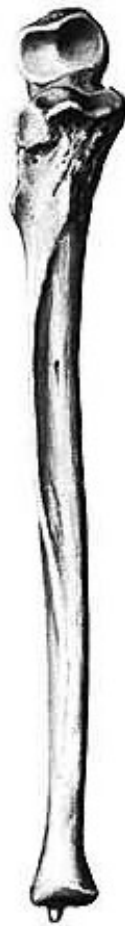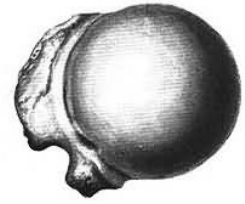VIII. XƯƠNG NGÓN TAY.

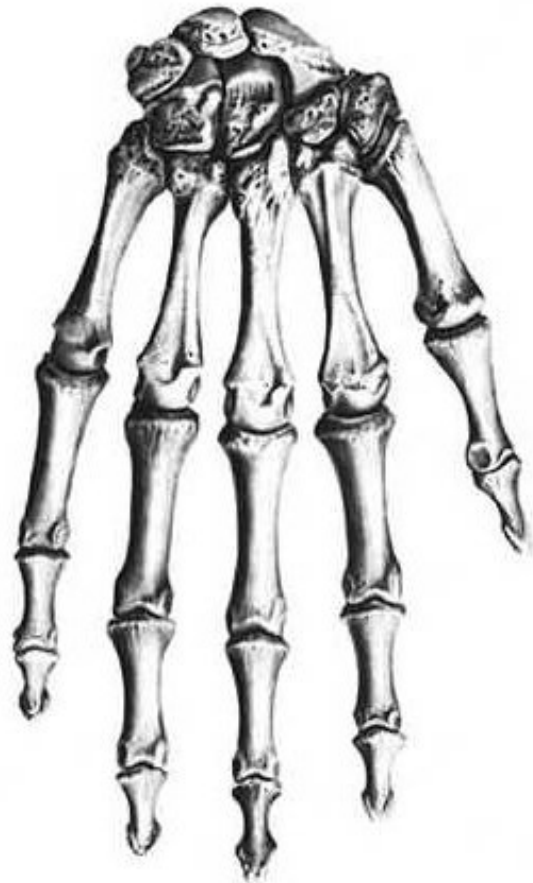
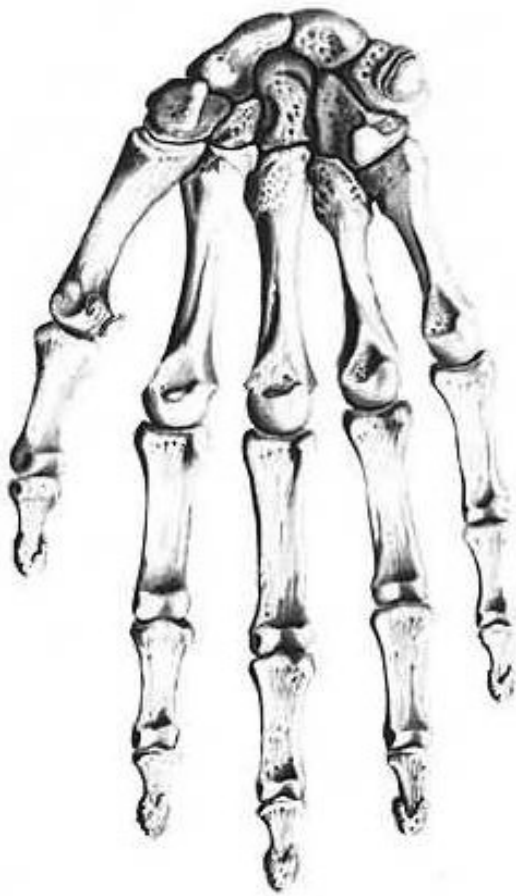
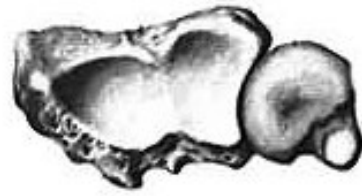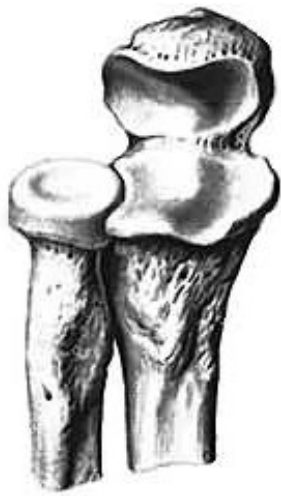* Mỗi bàn tay có 14 xương đốt ngón tay, mỗi ngón tay có 3 xương đốt (đốt gần, đốt giữa, đốt xa). Riêng ngón cái chỉ có hai xương đốt (đốt gần và đốt xa).

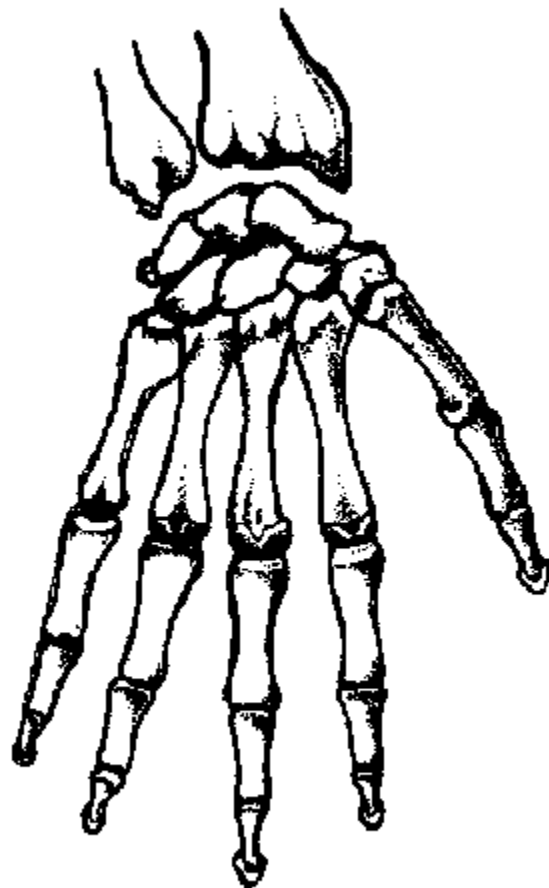
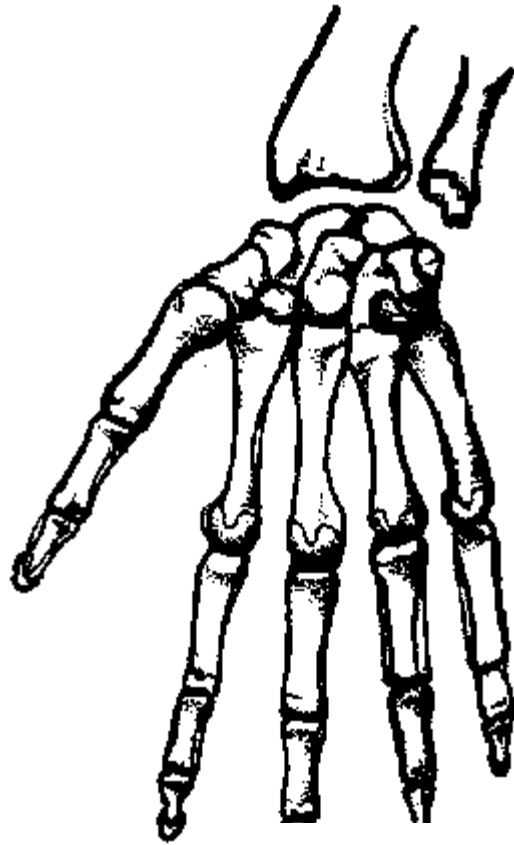
* Mỗi xương đốt ngón tay có 1 đáy, 1 thân và 1 đầu. Đáy và đầu mỗi xương đốt đều có mặt khớp, trừ đầu xương đốt xa không có mặt khớp mà lồi lên hành củ xương đốt xa. Thân xương đốt có tiết diện hơi tròn, dẹt, cạnh không rõ ràng.

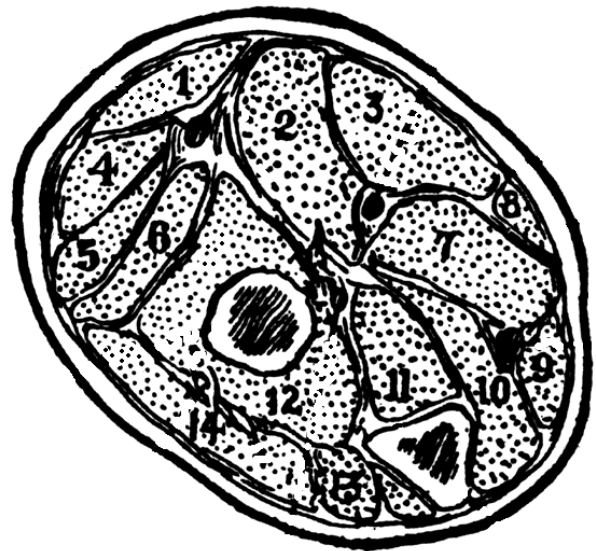
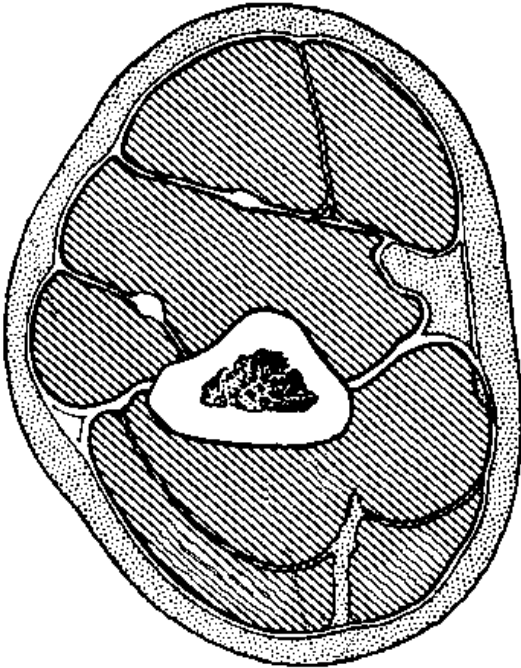
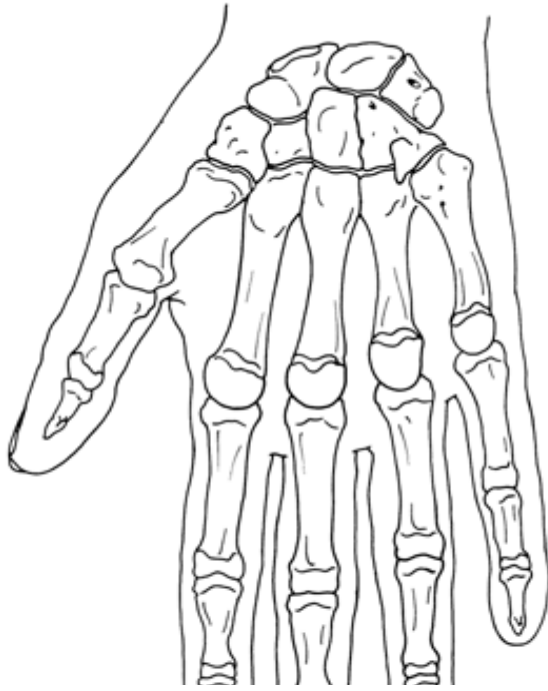












CƠ CHI TRÊN (XẾP THEO VÙNG)

I. ĐẠI CƯƠNG:

Nhiệm vụ chủ yếu của chi trên là thực hiện các cử động tinh tế cần thiết cho lao động, vì vậy các cơ chi trên thường mảnh, dài nhiều khớp và thực hiện được nhiều cử động có hướng tương tự nhau.

II. CƠ CỦA ĐẠI CHI TRÊN. Được chia thành 3 nhóm

1. Cơ từ thân đến đại chi trên.

Tên cơ	Khởi điểm	Cuối điểm	Động tác	Thần kinh
- Thang	X. sọ, dây gáy mấu gai T ₁ - T ₁₂ .	X. đòn, xương bả vai.	Xoay, nâng xương vai.	TK XI, C ₂ - C ₃ .
- Nâng vai.	Mấu ngang C ₁ -C ₄ .	Góc trên xương bả vai.	Nâng vai.	C ₃ - C ₄ .
- Trám.	Dây gáy, mấu gai T ₁ - T ₄ .	Cạnh trong x. bả vai.	Xoay xương vai xuống.	Lung vai.
- Cửa trước.	Mặt ngoài xương sườn 1- 8.	Cạnh trong x. bả vai.	Xoay xương vai lên.	Ngực dài.
-Dưới đòn.	X. sườn 1.	Rãnh dưới xương đòn.	Hạ xương đòn.	Dưới đòn.
-Ngực nhỏ.	X. sườn 3 - 6.	Mỏm quạ x. bả vai.	Hạ xương bả vai.	Ngực trong.

2. Cơ từ thân đến xương cánh tay.

Tên cơ	Khởi điểm	Cuối điểm	Động tác	Thần kinh
-Ngực lớn.	X. đòn , x. ức, xương sườn 2 - 6	Bờ ngoài rãnh 2 đầu.	Áp, xoay trong khớp vai.	Ngực ngoài.
-Lung rộng.	Mấu gai T ₆ - S ₅ x.sườn 8 - 12.	Bờ trong rãnh 2 đầu.	Duỗi, xoay trong khớp vai.	Ngực lưng.

3. Cơ từ đại chi trên đến xương cánh tay.

Tên cơ	Khởi điểm	Cuối điểm	Động tác	Thần kinh
- Dưới vai.	Hố dưới vai xương bả vai.	Mấu động nhỏ.	Xoay trong khớp vai.	Dưới vai.
-Trên gai.	Hố trên gai xương bả vai.	Mấu động lớn.	Dang khớp vai.	Trên vai.
-Dưới gai.	Hố dưới gai xương bả vai.	Mấu động lớn.	Xoay ngoài khớp vai.	Trên vai.
-Tròn lớn.	Góc dưới xương bả vai.	Bờ trong rãnh hai đầu.	Duỗi, xoay trong khớp vai.	Trên vai.
-Tròn nhỏ.	Cạnh ngoài xương bả vai.	Mấu động lớn.	Xoay ngoài khớp vai.	Nách.
-Tamgiác.	Mấu gai xương bả vai, X.đòn.	Ấn tam giác xương cánh tay.	Dang,gập,duỗi khớp vai.	Nách.
- Qua - cánh tay.	Mấu quạ.	Mặt trong thân xương cánh tay.	Gập, áp khớp vai.	Cơ da.

III. CƠ VÙNG CẢNH TAY:

Tên cơ	Khởi điểm	Cuối điểm	Động tác	Thần kinh
-Cánh tay.	Mặt trước 1/2 dưới x.cánh tay	U xương trụ.	Gập khuỷu	Cơ da.
-Cơ hai đầu cánh tay.	<u>Đầu dài</u> : u trên hõm khớp <u>Đầu ngắn</u> : máu quạ	U xương quay.	Gập khuỷu, ngửa tay	Cơ da.
-Cơ ba đầu cánh tay.	<u>Đầu dài</u> : u dưới hõm khớp. <u>Đầu trong</u> : dưới rãnh quay. <u>Đầu ngoài</u> : trên rãnh quay.	Mỏm đầu khuỷu	Duỗi khuỷu	Quay.

IV. CƠ VÙNG CĂNG TAY. Có thể chia thành 3 nhóm: Trước, ngoài và sau.

1. Cơ mặt trước căng tay

Tên cơ	Khởi điểm	Cuối điểm	Động tác	T.kinh
-Sấp tròn	Mỏm trên ròng rọc	Mặt ngoài thân xương quay	Sấp căng tay	Giữa
-Gập cổ tay quay.	Mỏm trên ròng rọc	Đáy xương bàn tay 2	Gập cổ tay	Giữa
-Lòng bàn tay dài.	Mỏm trên ròng rọc	Cân lòng bàn tay	Gập cổ tay	Giữa
-Gập chung ngón nông.	MTRR, máu cóc x. trụ, đường chéo xương quay.	Đáy đốt 2 ngón 2 - 5	Gập khớp liên đốt gần	Trụ và Giữa
-Gập cổ tay trụ.	Mỏm trên ròng rọc	Xương đậu	Gập cổ tay	Trụ
-Gập chung ngón sâu.	Máu cóc, thân x. trụ và màng liên xương.	Đáy đốt xa ngón 2 - 5	Gập khớp liên đốt xa	Giữa và Trụ
-Gập ngón cái dài.	Thân xương quay, màng liên xương.	Đáy đốt xa ngón 1 1/4 dưới thân	Gập khớp liên đốt ngón cái	Giữa
-Sấp vuông	1/4 dưới thân xương trụ	xương quay	Sấp căng tay	Giữa

2. Cơ mặt ngoài căng tay:

Tên cơ	Khởi điểm	Cuối điểm	Động tác	T.kinh
-Cánh tay quay.	Cạnh ngoài xương cánh tay.	Mỏm trâm quay.	Gập khuỷu.	Quay.
-Duỗi cổ tay quay dài.	Mào trên chùy.	Đáy X bàn tay 2.	Duỗi cổ tay.	Quay.
-Duỗi cổ tay quay ngắn.	Máu trên chùy.	Đáy X bàn tay 3.	Duỗi cổ tay.	Quay.
-Ngửa tay.	<u>Nông</u> : mỏm trên chùy <u>Sâu</u> : Hố ngửa tay xương trụ	Cổ xương quay.	Ngửa tay.	Quay.

3. Cơ mặt sau căng tay

Tên cơ	Khởi điểm	Cuối điểm	Động tác	Thần kinh
-Cơ khuỷu.	Mỏm trên chùy.	Mỏm đầu khuỷu	Duỗi khuỷu.	Quay.
-Duỗi cổ tay	Mỏm trên chùy	Đáy X bàn tay 5	Duỗi cổ tay.	Quay.

trụ. -Duỗi ngón út. -Duỗi chung ngón. -Dang ngón cái dài. -Duỗi ngón cái ngắn -Duỗi ngón cái dài -Duỗi ngón trở	bờ sau xương trụ. Mòm trên chùy. Mòm trên chùy. Thân xương trụ và xương.quay. Thân xương quay, màng liên xương Thân xương trụ. Thân xương trụ, màng liên xương	Đáy đốt gần ngón 5 Đáy đốt giữa và xa các ngón 2 - 5. Đáy X bàn tay 1. Đáy đốt gần ngón 1. Đáy đốt xa ngón 1. Gân cơ duỗi chung của ngón trở.	Duỗi ngón út. Duỗi ngón 2 - 5. Dang ngón 1. Duỗi ngón 1. Duỗi ngón 1. Duỗi ngón 2.	Quay. Quay. Quay. Quay. Quay. Quay.
-----------------------------------------------------------------------------------------------------------------------------------	----------------------------------------------------------------------------------------------------------------------------------------------------------------------------------	--------------------------------------------------------------------------------------------------------------------------------------------------------------	---------------------------------------------------------------------------------------------------	----------------------------------------------------

V. CƠ Ở BÀN TAY.

Cơ ở bàn tay có thể chia thành 3 nhóm: cơ gò cái, cơ gò út và các cơ giữa lòng bàn tay (mặt lưng bàn tay xem như không có cơ nào).

1. Cơ gò ngón cái

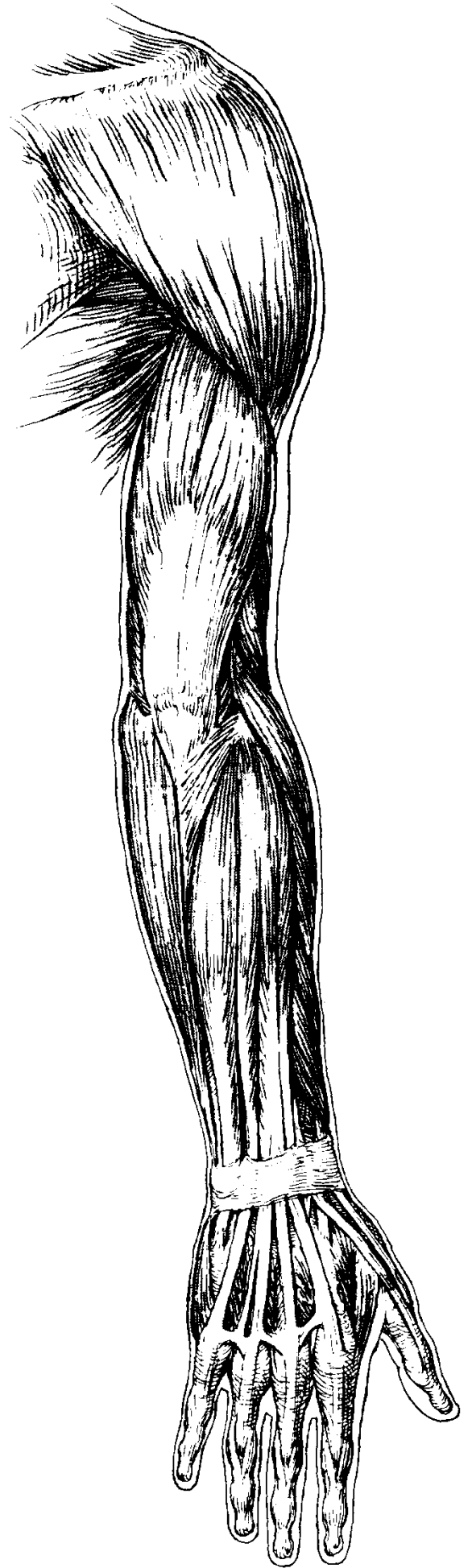
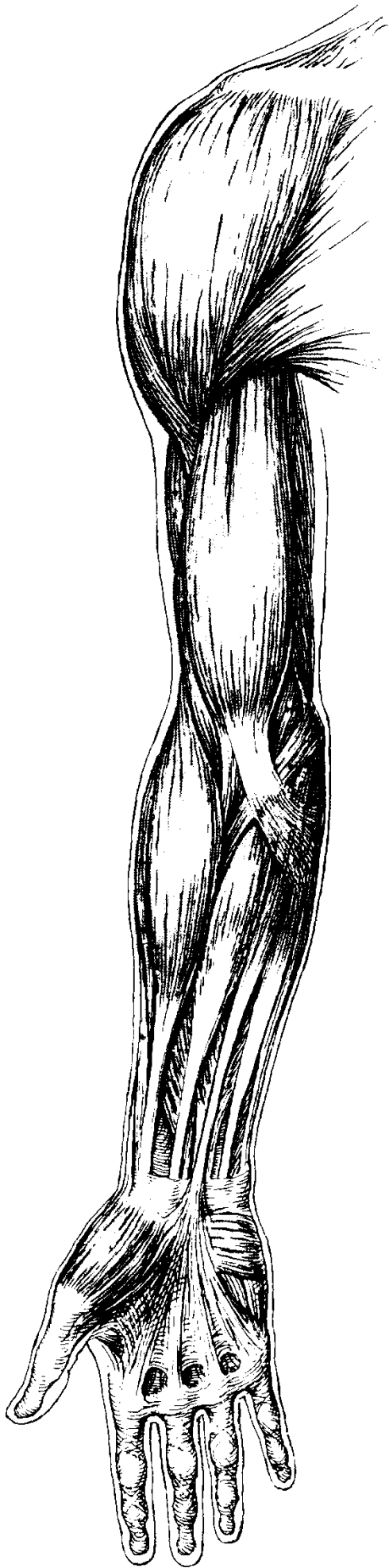
Tên cơ	Khởi điểm	Cuối điểm	Động tác	T.kinh
-Dang ngón cái ngắn.	Dải ghim gân gập.	Đáy đốt gần ngón 1.	Dang ngón 1.	Giữa
-Gập ngón cái ngắn.	Dải ghim gân gập -	Đáy đốt gần ngón 1.	Gập ngón 1.	Giữa
-Áp ngón cái.	Xương thang. Thân xương bàn tay 3 xương cái, xương thê.	Đáy đốt gần ngón 1.	Áp ngón 1.	Trụ
-Đôi ngón cái.	Dải ghim gân gập - xương thang.	Thân xương bàn tay ngón 1.	Đôi ngón 1.	Giữa

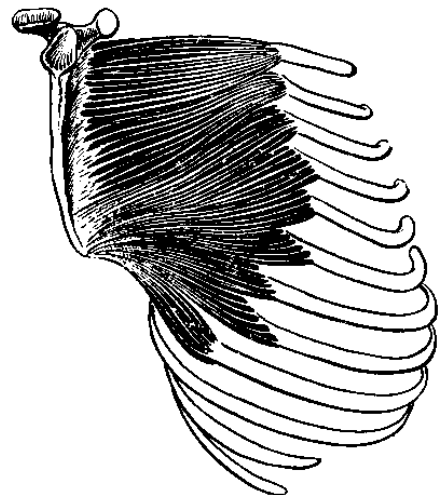
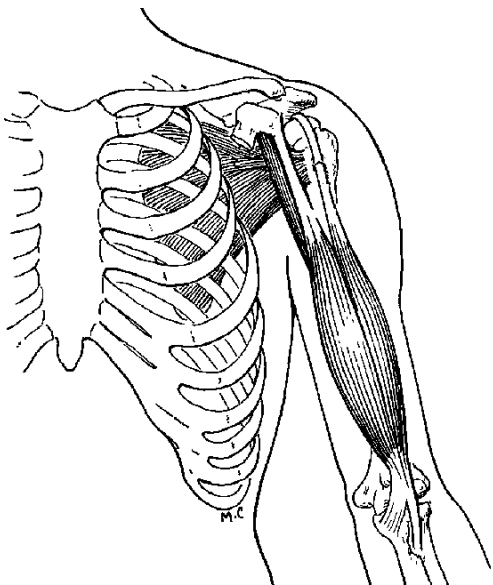
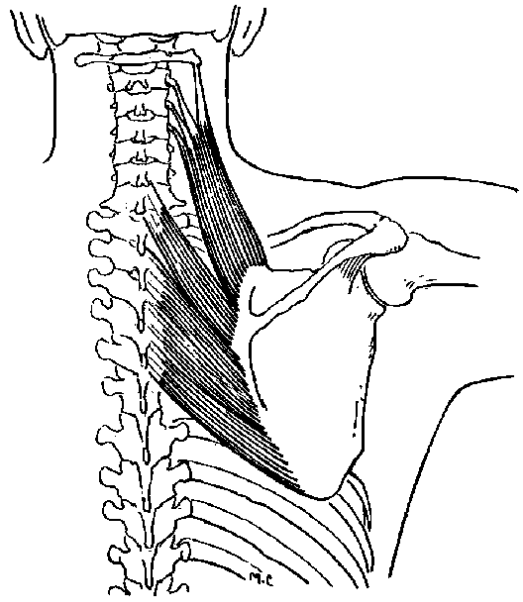
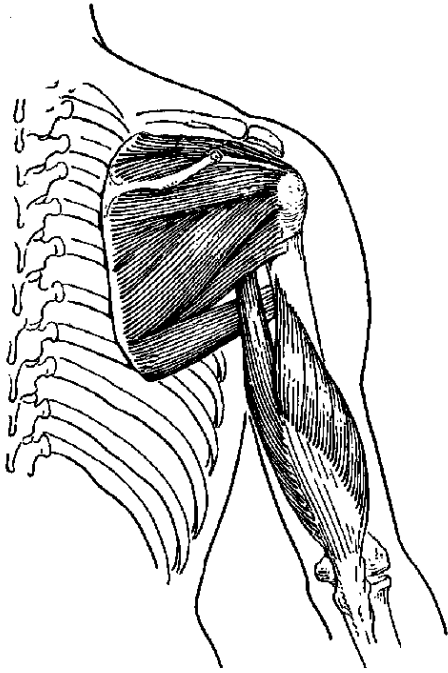
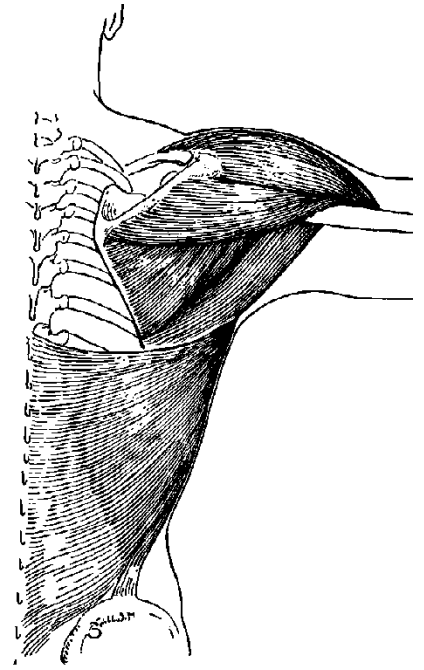
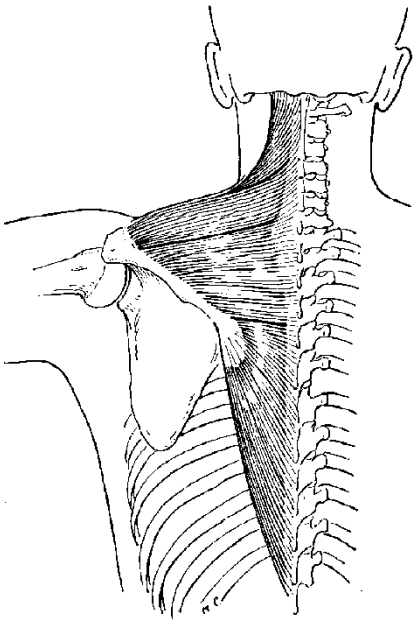
2. Cơ gò ngón út.

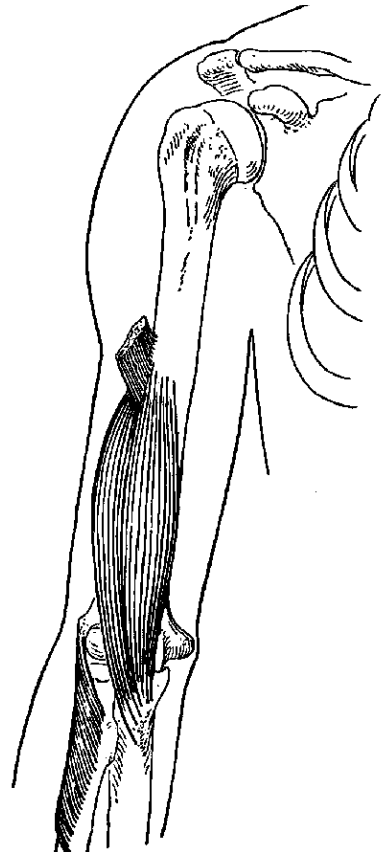
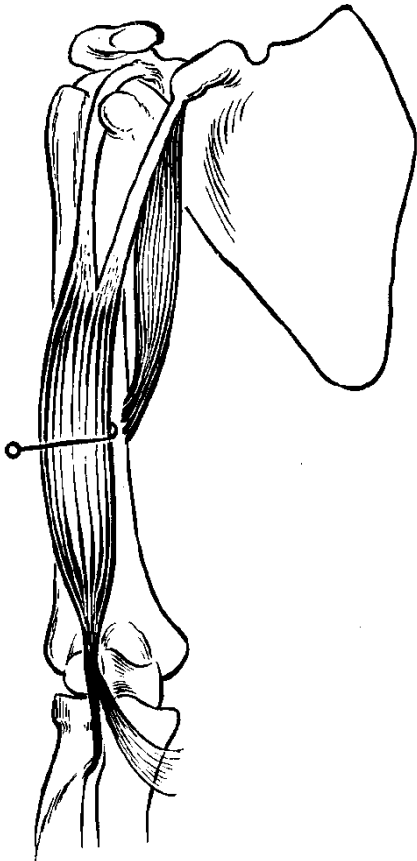
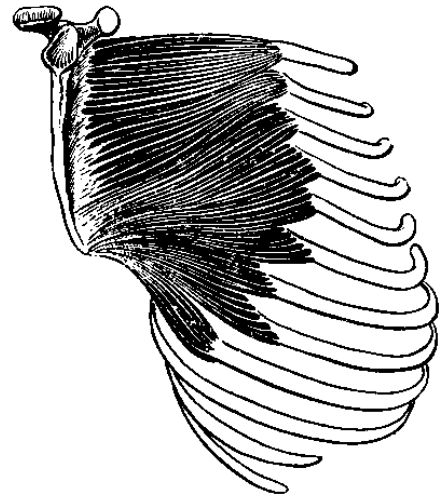
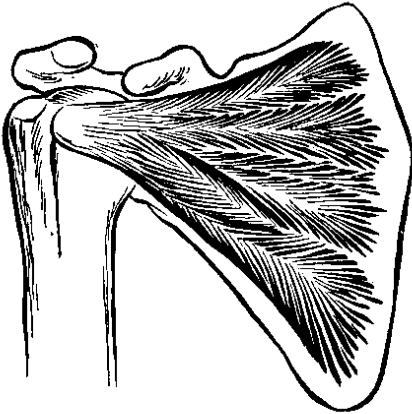
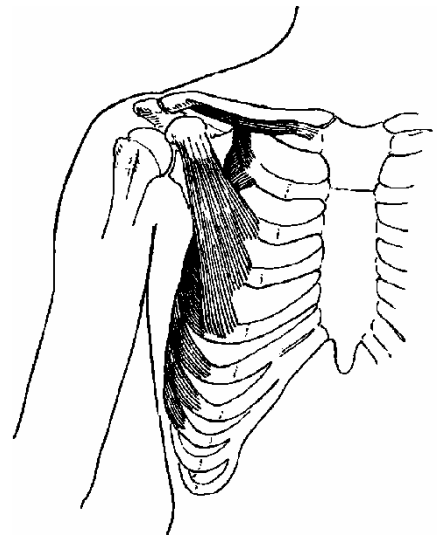
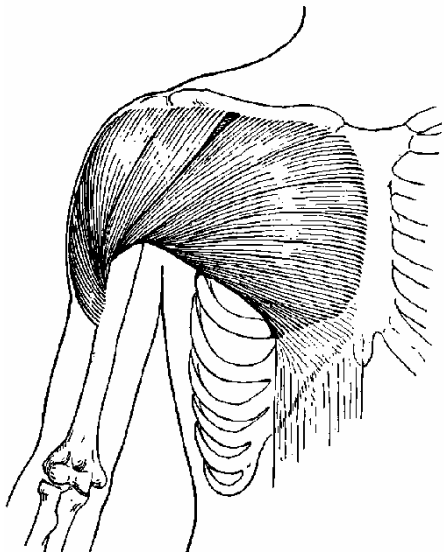
Tên cơ	Khởi điểm	Cuối điểm	Động tác	T.kinh
-Dang ngón út.	Xương đậu.	Đáy đốt gần ngón 5.	Dang ngón 5.	Trụ.
-Gập ngón út (ngắn).	Móc xương móc - dải ghim gân gập.	Đáy đốt gần ngón 5.	Gập ngón 5.	Trụ.
- Đôi ngón út.	Móc xương móc - dải ghim gân gập.	Thân xương bàn tay ngón 5.	Đôi ngón 5.	Trụ.

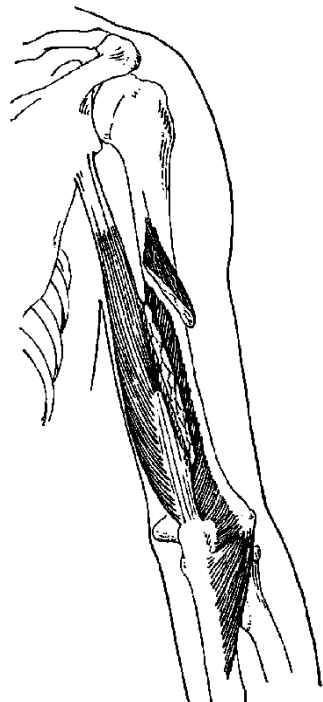
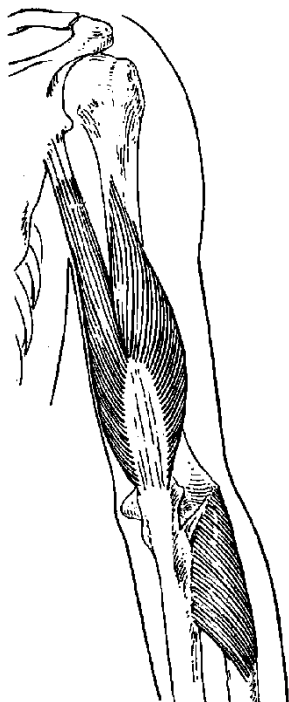
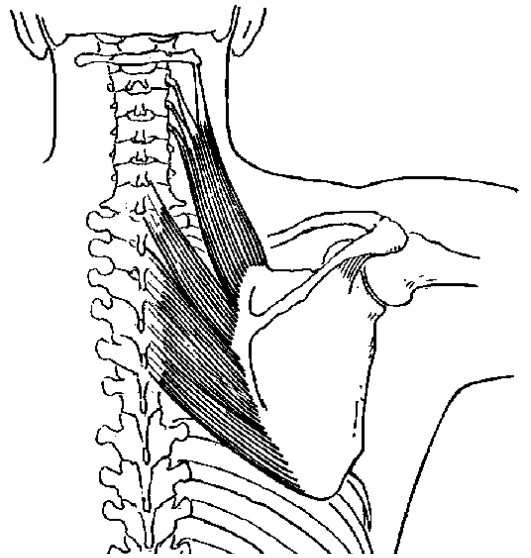
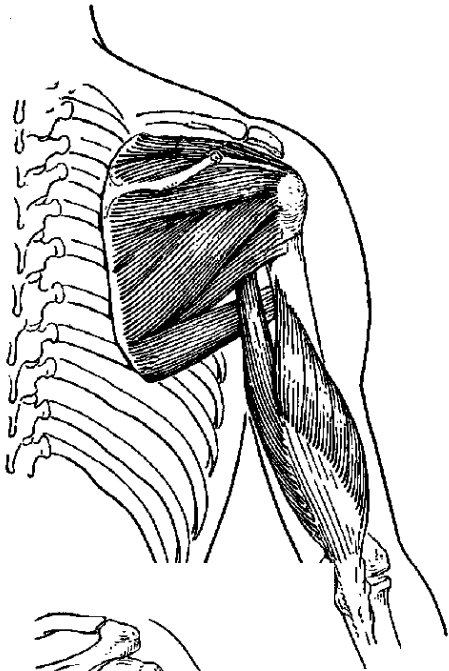
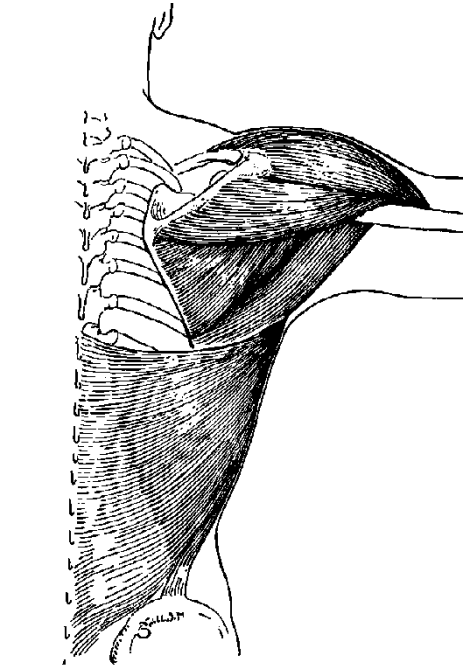
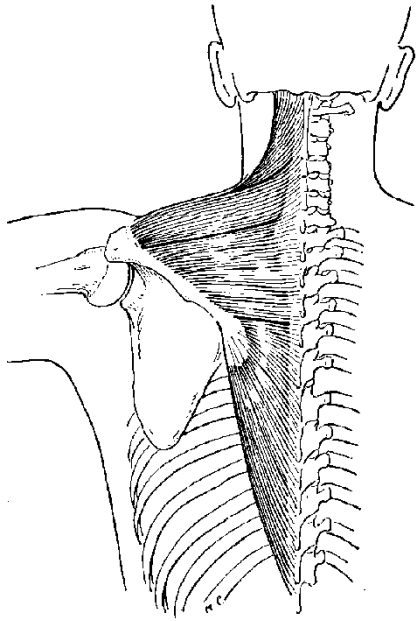
3. Cơ giữa lòng bàn tay

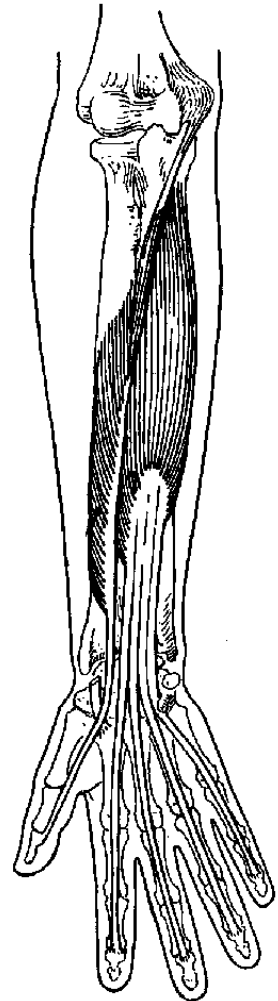
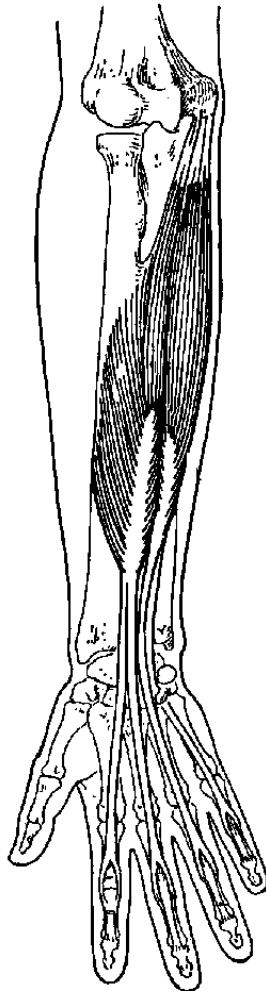
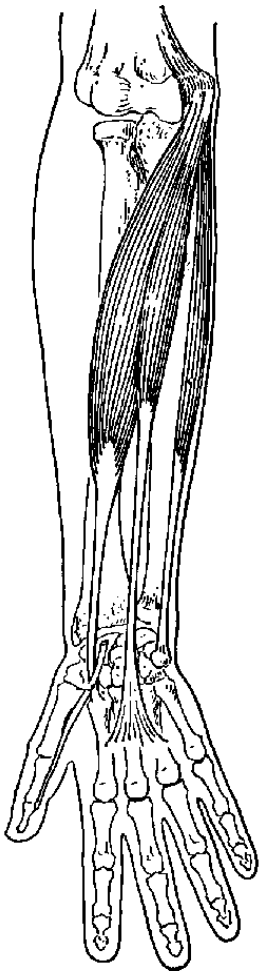
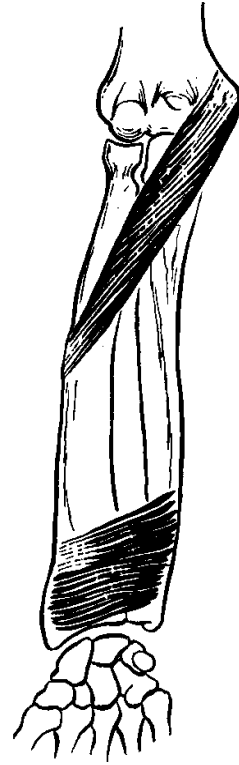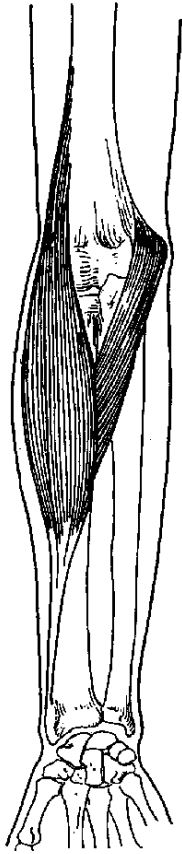
Tên cơ	Khởi điểm	Cuối điểm	Động tác	T.kinh
- Cơ giun 1,2,3,4	Gân cơ gập chung ngón sâu (2-5).	Gân cơ duỗi chung ngón (2-5)	Gập đốt gần, duỗi đốt xa các ngón 2-5.	Giữa và Trụ.
- Cơ liên xương lòng 1,2,3.	Thân X bàn tay 1,2,4,5.	Đáy xương đốt gần ngón 1,2,4,5.	Áp các ngón 1,2,4,5 về ngón 3.	Trụ.
- Cơ liên xương lưng 1,2,3,4.	Thân các xương bàn tay.	Đáy X đốt gần ngón 2,3,3,4.	Dang ngón 2,4 ra khỏi ngón 3.	Trụ.

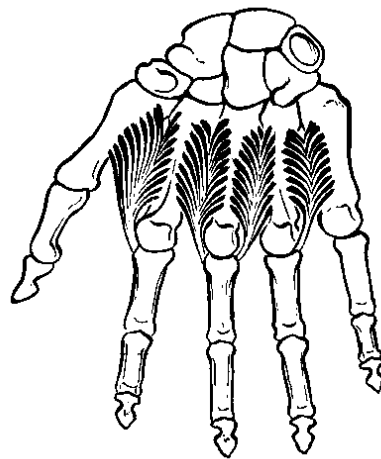
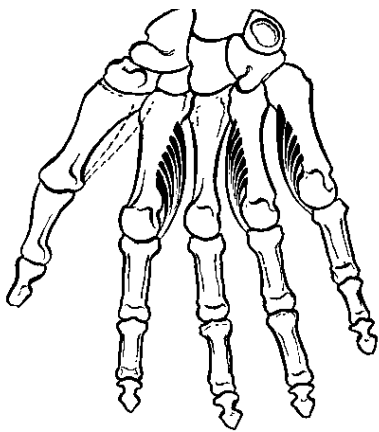
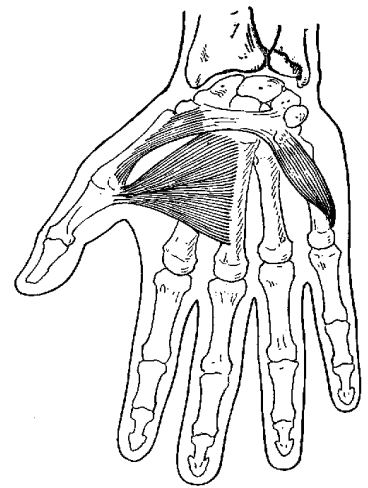
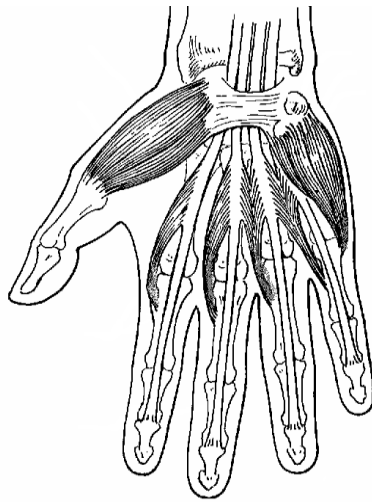
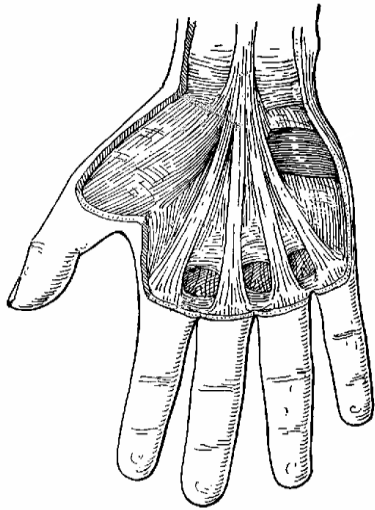
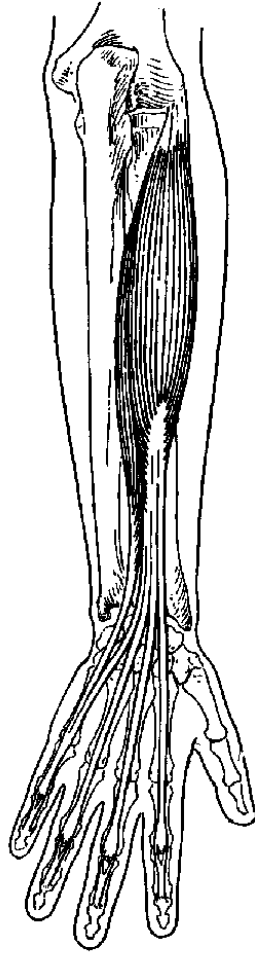
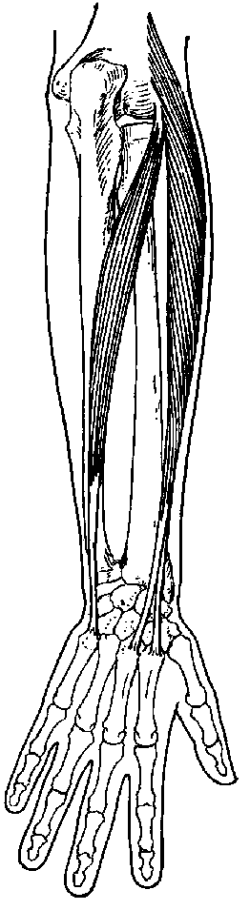


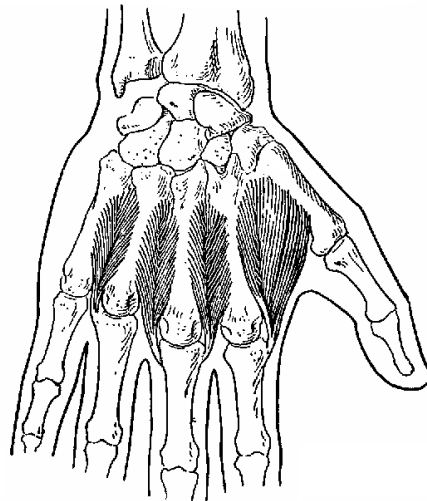
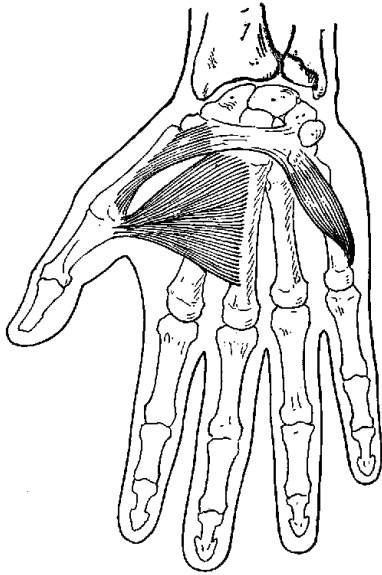
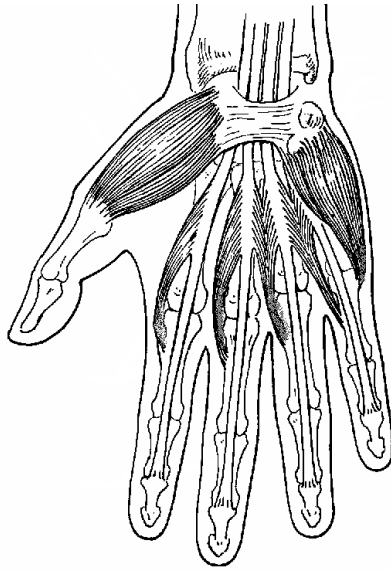


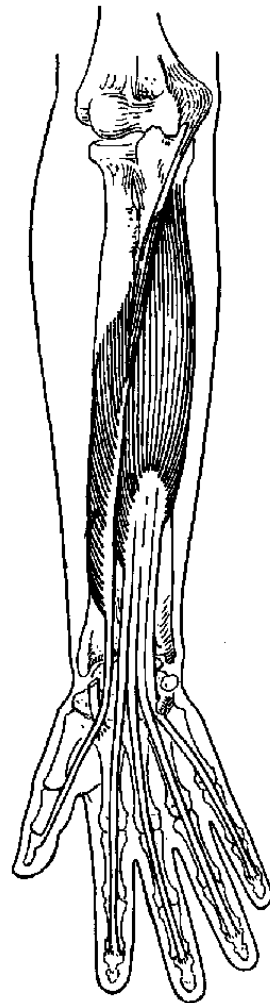
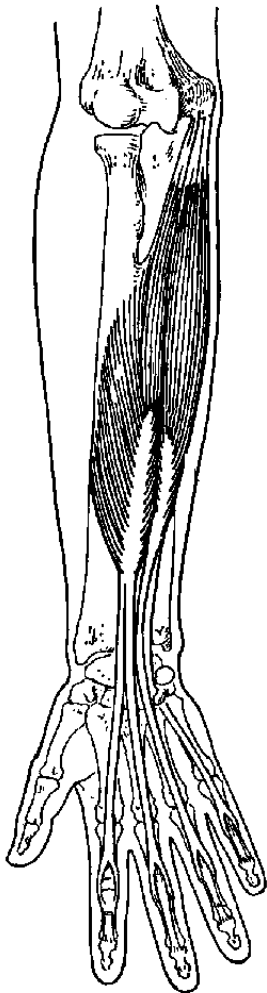
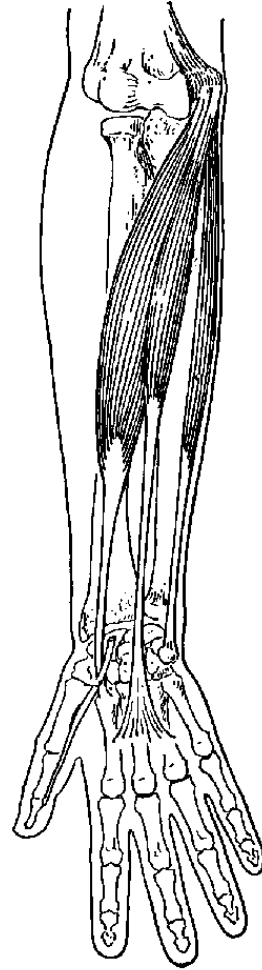
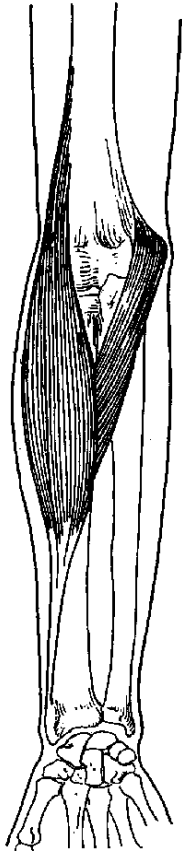


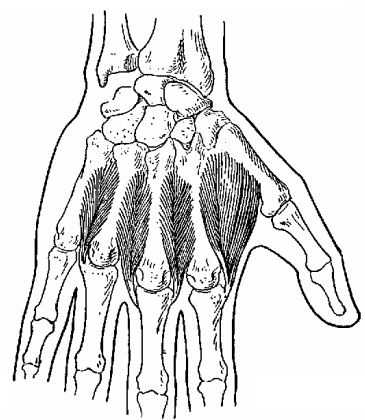
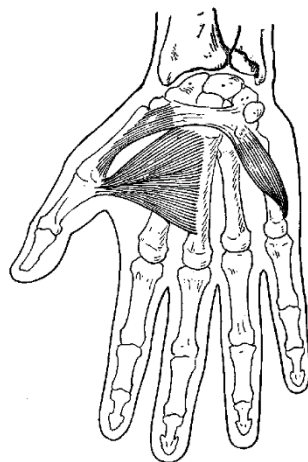
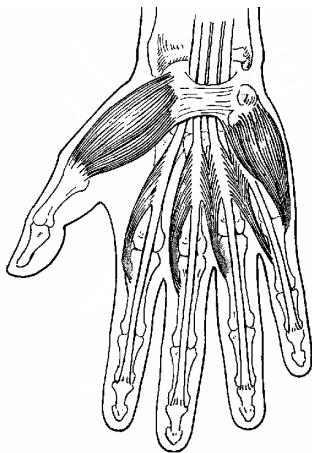

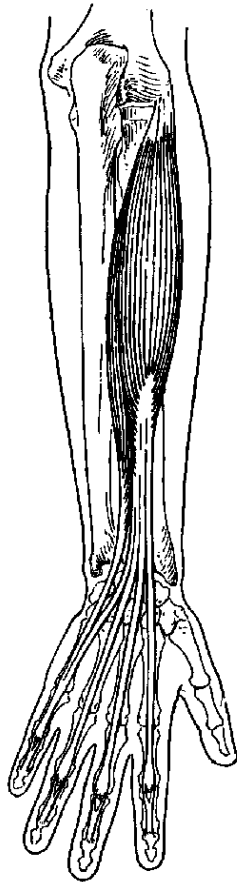
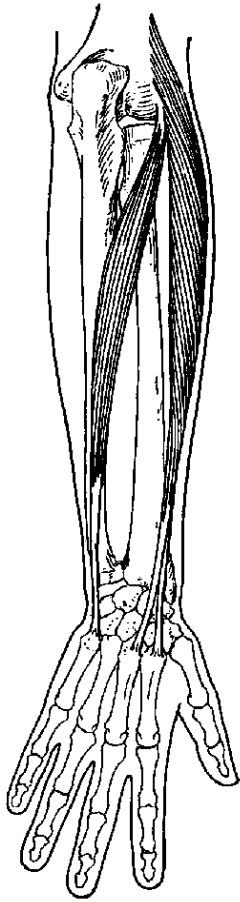












HUYẾT QUẢN CHI TRÊN

Huyết quản dinh dưỡng cho chi trên bắt nguồn từ huyết quản dưới đòn. Các động mạch mang máu đến chi luôn luôn có các tĩnh mạch cùng tên đi kèm. Ngoài ra chi trên còn có một hệ thống tĩnh mạch nông khá phát triển.

A. ĐỘNG MẠCH CHI TRÊN

I. ĐỘNG MẠCH NÁCH.

1. Đường đi: Động mạch dưới đòn khi đến bờ ngoài xương sườn 1 thì đổi tên thành động mạch nách. Động mạch nách đi trong khoảng nách đến bờ dưới cơ tròn lớn thì đổi tên thành động mạch cánh tay.

2. Liên quan: Trong khoảng nách, động mạch nách đi sau các tĩnh mạch nách, chung quanh có các thành phần của mạng thần kinh chi trên đi kèm. Tất cả đều nằm trong một bao xơ gọi là bao huyết quản - thần kinh.

3. Các nhánh bên (6 nhánh).

- *Động mạch ngực trên*: đến khoảng liên sườn 1 - 2.

- *Động mạch ngực - đầu vai*: đến các cơ ngực lớn.

- *Động mạch ngực ngoài*: đến mặt ngoài lồng ngực (cơ cưa trước).

- *Động mạch dưới vai*: đến các cơ dưới vai, lưng rộng.

- *Động mạch vòng cánh tay trước* và *động mạch vòng cánh tay sau*: đến cổ phẫu thuật xương cánh tay.

4. Thông nối: Có hai vòng thông nối giữa động mạch nách và động mạch dưới đòn.

- Ở thành ngực: Động mạch ngực trên và động mạch ngực ngoài (từ động mạch nách) nối với động mạch ngực trong (từ động mạch dưới đòn).

- Vòng động mạch quanh vai: Động mạch ngực đầu vai và động mạch dưới vai (từ động mạch nách) nối với động mạch lưng vai và động mạch trên vai (động mạch dưới đòn).

II. ĐỘNG MẠCH CÁNH TAY.

1. Đường đi: Động mạch cánh tay bắt đầu từ bờ dưới cơ tròn lớn, đi ở mặt trong cánh tay, dọc theo bờ trong cơ hai đầu cánh tay, xuống dưới nếp gấp khuỷu khoảng 3cm thì chia thành hai nhánh là *động mạch trụ* và *động mạch quay*.

2. Liên Quan: Đi cùng với động mạch cánh tay có thần kinh giữa và thần kinh trụ. Thần kinh giữa đi từ ngoài vào trong và bắt chéo như hình chữ X dài qua mặt trước động mạch, còn thần kinh trụ đi ở phía sau và cách động mạch bởi vách liên cơ trong.

3. Các nhánh bên.

- Động mạch cánh tay sâu: đi với thần kinh quay trong rãnh quay đến các cơ mặt sau cánh tay.

- Động mạch bên trụ trên: đi cùng với thần kinh trụ.

- Động mạch bên trụ dưới: đến các cơ gập ở máu trên rỗng rọc.

III. ĐỘNG MẠCH QUAY.

1. Đường đi: Từ dưới nếp khuỷu, động mạch quay đi phía ngoài cẳng tay và nằm sâu dưới cơ cánh tay quay. Ở cổ tay, động mạch đi rất nông dưới da và bắt mạch được. Từ mặt trước cổ tay, động mạch đi vòng ra mặt sau, đến khoảng liên xương bàn tay 1 thì xuyên qua cơ liên xương lưng 1 vào lòng bàn tay để tạo thành cung động mạch lòng bàn tay sâu.

2. Liên quan: Ở cẳng tay động mạch quay đi chung với nhánh nông thần kinh quay.

3. Các nhánh bên: Phần lớn đều nhỏ, đến các cơ dọc đường đi.

- Động mạch quay hồi: đi ngược về phía khuỷu.

- Nhánh lòng cổ tay.

- Nhánh lòng bàn tay nông: kết hợp với động mạch trụ thành cung lòng bàn tay nông.

- Nhánh lưng cổ tay.
- Động mạch chính ngón cái.
- Động mạch quay ngón trỏ.

IV. ĐỘNG MẠCH TRỤ.

1. Đường đi: Từ dưới nếp gấp khuỷu, động mạch trụ đi dọc phía trong cẳng tay và nằm sâu dưới các cơ gấp của cẳng tay (cơ sấp tròn, cơ gấp cổ tay quay, cơ lòng bàn tay dài, cơ gấp cổ tay trụ).

Ở cổ tay động mạch trụ cũng đi nông dưới da, có thể bắt mạch được. Từ cổ tay, động mạch đi nông và ở phía ngoài xương đậu đê vào lòng bàn tay và tạo thành cung động mạch lòng bàn tay nông (cùng với nhánh lòng bàn tay nông của động mạch quay).

2. Liên quan.

- Ở khuỷu, thần kinh giữa bắt chéo hình chữ X qua mặt trước động mạch trụ.
- Ở cẳng tay thần kinh trụ từ mặt sau khuỷu đi dần ra mặt trước và ra phía ngoài, đến giữa cẳng tay thì đi song song và nằm bên trong thần kinh trụ.

3. Các nhánh bên.

- Động mạch trụ hồi: đi ngược lên phía khuỷu.
- Động mạch liên xương chung: chia thành 3 nhánh là động mạch liên xương trước, động mạch liên xương sau và động mạch liên xương hồi, cung cấp máu cho các cơ nằm sâu ở mặt trước và mặt sau cẳng tay.
- Nhánh lòng cổ tay.
- Nhánh lưng cổ tay.
- Nhánh lòng bàn tay sâu: kết hợp với động mạch quay thành cung động mạch lòng bàn tay sâu.

V. CÁC CUNG ĐỘNG MẠCH CỔ TAY VÀ BÀN TAY.

Có một cung động mạch lưng cổ tay và hai cung động mạch lòng bàn tay.

1. Cung động mạch lưng cổ tay.

- Thành phần: 2 nhánh động mạch lưng cổ tay của động mạch quay và của động mạch trụ.
- Liên quan: Ở vùng lưng cổ tay, nằm sâu dưới các gân cơ duỗi.
- Nhánh bên: Từ cung động mạch lưng cổ tay phát ra 4 - 5 động mạch lưng bàn tay và các nhánh động mạch xuyên. Mỗi động mạch lưng bàn tay chia thành hai động mạch lưng ngón tay cho hai ngón cạnh nhau, mỗi ngón có hai động mạch lưng ngón. Các nhánh xuyên thông nối với cung động mạch lòng bàn tay sâu.

2. Cung động mạch lòng bàn tay nông.

- Thành phần: Động mạch trụ và nhánh lòng bàn tay nông của động mạch quay.
- Liên quan: Nằm nông dưới da và cân lòng bàn tay.
- Nhánh bên: Từ cung lòng bàn tay nông phát ra 4 - 5 động mạch chung lòng ngón. Mỗi động mạch chung lòng ngón chia thành 1 - 2 động mạch riêng lòng ngón cho hai ngón tay cạnh nhau. Mỗi ngón tay có 2 động mạch (riêng) lòng ngón.

3. Cung động mạch lòng bàn tay sâu.

- Thành phần: Động mạch quay và nhánh động mạch lòng bàn tay sâu của động mạch trụ.
- Liên quan: Cung động mạch lòng bàn tay sâu nằm gần phía cổ tay hơn cung động mạch lòng bàn tay nông và phân cách với cung động mạch lòng bàn tay nông bởi gân các cơ gấp, các cơ giun, thần kinh giữa, thần kinh trụ.
- Nhánh bên: Từ cung lòng bàn tay sâu phát ra 4 - 5 động mạch lòng bàn tay, mỗi động mạch thông nối với một động mạch lòng ngón tương ứng. Cung lòng bàn tay sâu thông nối với cung lưng cổ tay bằng các động mạch xuyên.

VI. THÔNG NỐI GIỮA CÁC ĐỘNG MẠCH CỦA CHI TRÊN.

1. Giữa các động mạch nách và động mạch cánh tay: Qua vòng động mạch quanh cổ phẫu thuật xương cánh tay.

- Động mạch vòng cánh tay sau, vòng cánh tay trước (động mạch nách).

- Động mạch cánh tay sâu (động mạch cánh tay).

2. Giữa động mạch cánh tay, động mạch quay và động mạch trụ: Qua vòng động mạch quanh khuỷu tay.

- Động mạch cánh tay sâu, động mạch bên trụ trên và động mạch bên trụ dưới (từ động mạch cánh tay).

- Động mạch quay hồi (động mạch quay).

- Động mạch trụ hồi, động mạch liên xương hồi (động mạch trụ).

3. Giữa động quay và động mạch trụ.

- Nhánh lòng cổ tay của động mạch quay và động mạch trụ.

- Cung lưng cổ tay.

- Cung lòng bàn tay nông và cung lòng bàn tay sâu.

B. TĨNH MẠCH NÔNG CHI TRÊN

Ngoài hệ thống tĩnh mạch sâu đi kèm theo các động mạch, chi trên còn có một hệ thống tĩnh mạch nông nằm dưới da khá phát triển, nhất là phần xa của chi (ngón và bàn tay).

1. Tĩnh mạch nông bàn tay: Các tĩnh mạch lưng ngón tay liên kết thành mạng tĩnh mạch lưng bàn tay, và có 2 - 4 tĩnh mạch lớn chảy về cẳng tay.

2. Tĩnh mạch nông cẳng tay: ở mặt trước cẳng tay thường gặp các tĩnh mạch sau đây:

- Tĩnh mạch đầu: chạy dọc phía ngoài cẳng tay.

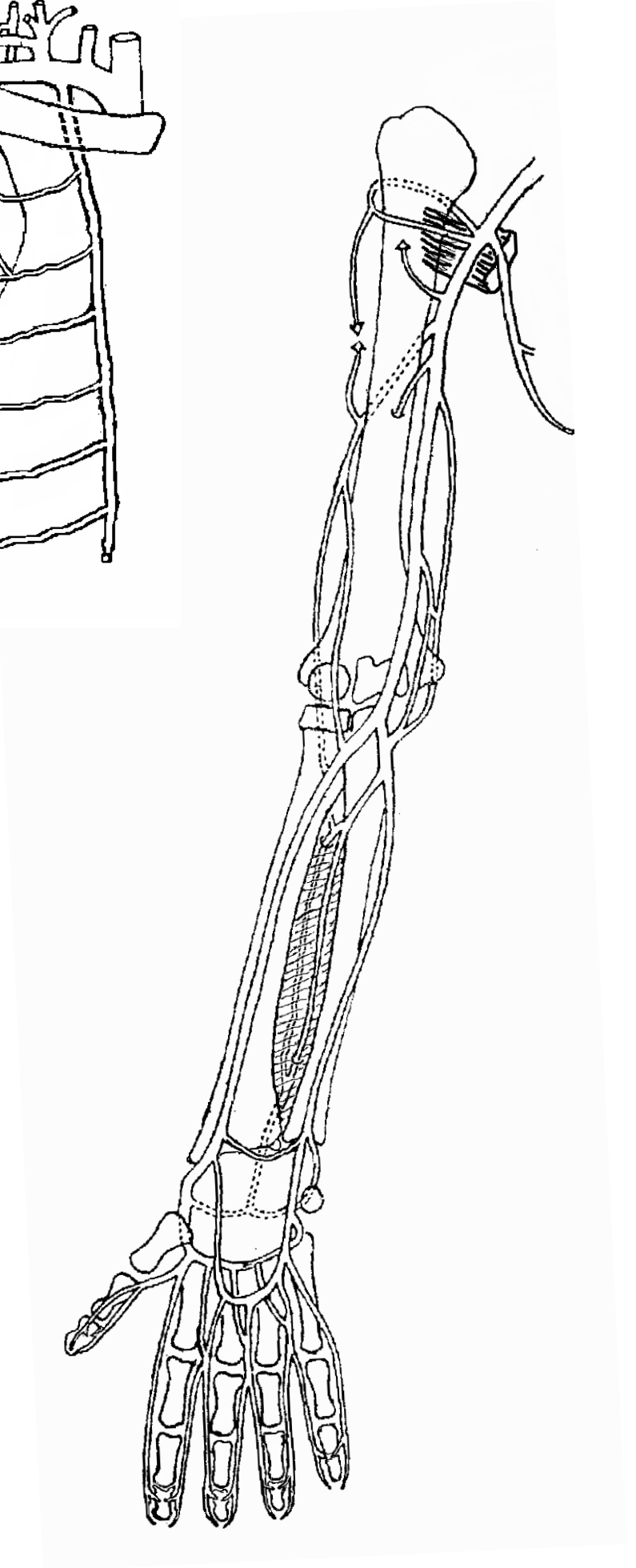
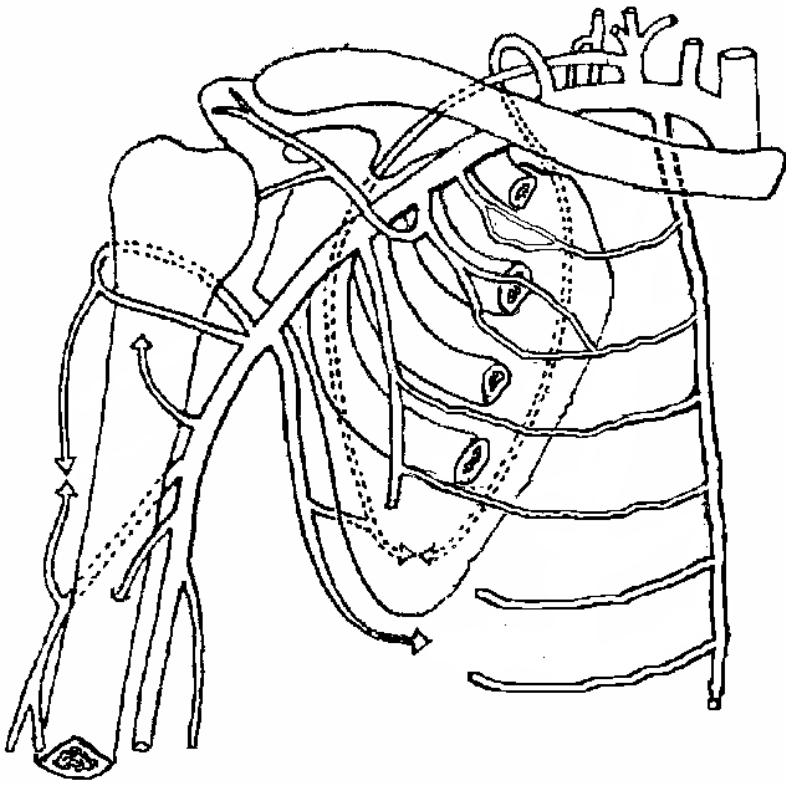
- Tĩnh mạch đáy: chạy dọc phía trong cẳng tay.

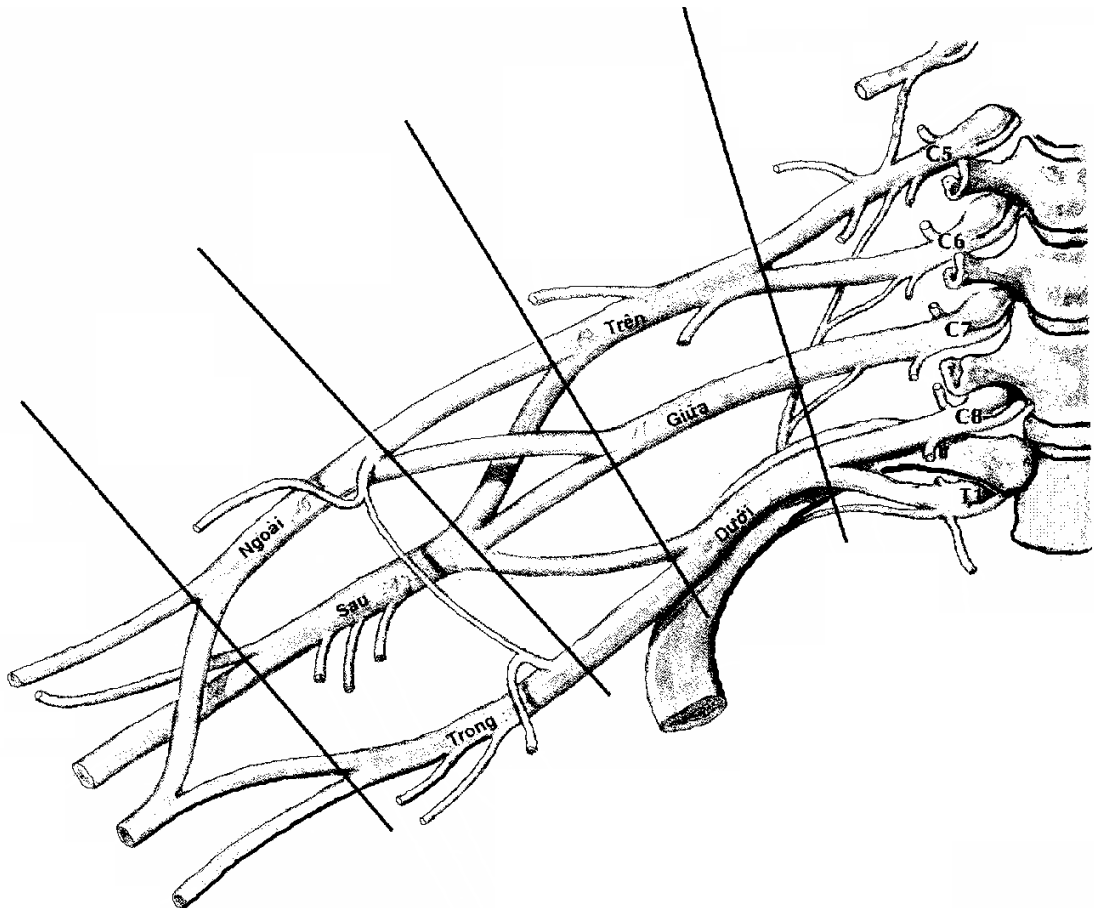
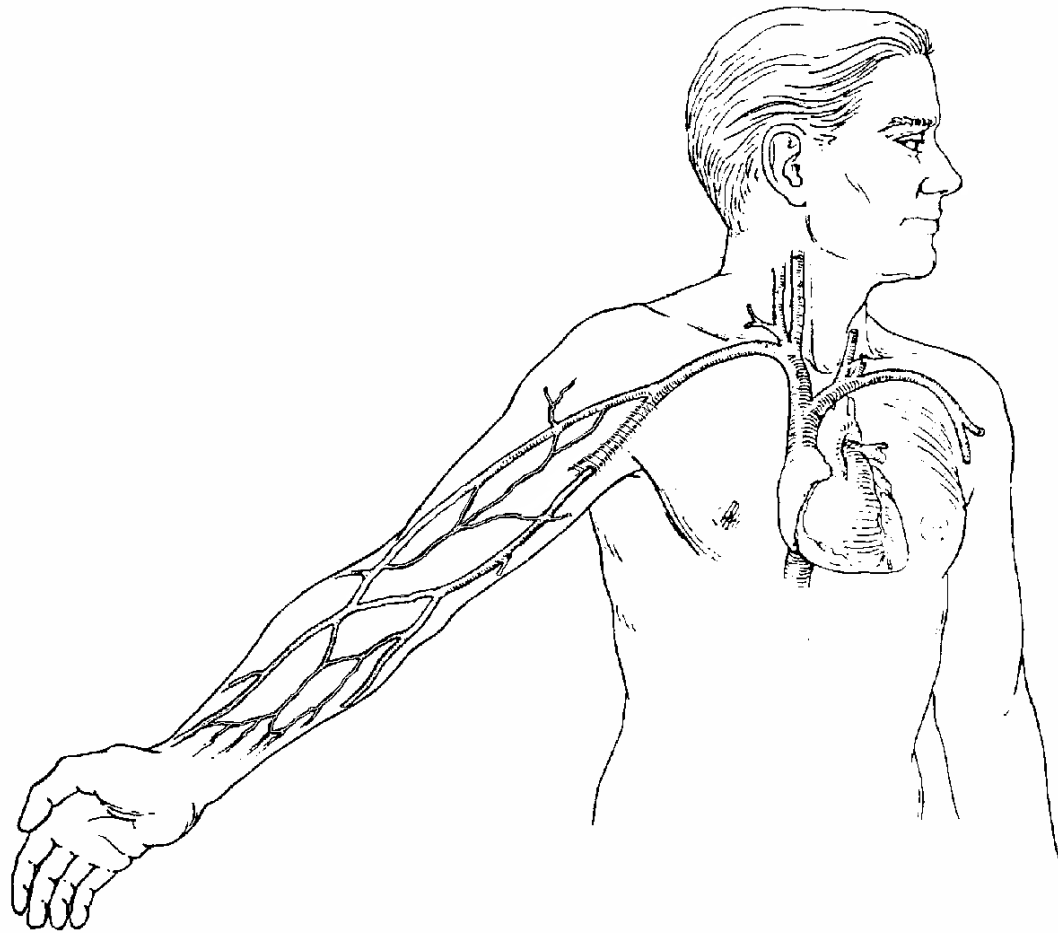
- Tĩnh mạch giữa cẳng tay: chạy giữa mặt trước cẳng tay.

3. Tĩnh mạch nông khuỷu tay:

- Tĩnh mạch đầu: chạy theo bờ ngoài cơ hai đầu cánh tay, đến rãnh tam giác- ngực thì đổ vào tĩnh mạch nách.

- Tĩnh mạch đáy: chạy theo bờ trong cơ hai đầu cánh tay, đến 1/3 giữa cánh tay thì đổ vào tĩnh mạch cánh tay.





THẦN KINH CHI TRÊN

Các thần kinh vận động và cảm giác của chi trên bắt đầu từ nhánh trước các thần kinh tủy sống từ C₅ (Cổ) đến N₁ (Ngực). Các nhánh này kết hợp thành mạng tay (đám rối thần kinh chi trên) trước khi phân chia thành các dây thần kinh phân bố cho chi trên.

A. MẠNG TAY (Đám rối thần kinh chi trên).

1. Thành phần.

* Nhánh trước 5 thần kinh tủy sống từ C₅ đến N₁ kết hợp thành 3 thân thần kinh:

- Thân trên : nhánh trước C₅ + C₆.
- Thân giữa : nhánh trước C₇.
- Thân dưới : nhánh trước C₈ + N₁.

* Mỗi thân thần kinh lại chia thành hai là phân nhánh trước và phân nhánh sau, các phân nhánh kết hợp thành 3 bó thần kinh.

- Bó sau (thân nhì sau): do 3 phân nhánh sau của 3 thân hợp lại.
- Bó ngoài (thân nhì ngoài): do 2 phân nhánh trước của thân trên và thân giữa hợp lại.
- Bó trong (thân nhì trong): là phân nhánh trước của thân dưới.

* Mỗi bó thần kinh lại phân chia thành các dây thần kinh.

- Bó sau: chia thành thần kinh nách và thần kinh quay.
- Bó ngoài: chia thành thần kinh da cơ và rễ ngoài thần kinh giữa.
- Bó trong: chia thành rễ trong thần kinh giữa, thần kinh trụ, thần kinh da cẳng tay trong và thần kinh da cánh tay trong.

2. Các nhánh bên của mạng tay.

- Thần kinh ngực dài: từ C₅ - N₁, đến cơ cửa trước.
- Thần kinh lưng vai: đến cơ trám.
- Thần kinh trên vai: đến cơ trên gai, cơ dưới gai.
- Thần kinh ngực ngoài và thần kinh ngực trong: đến cơ ngực lớn và cơ ngực nhỏ.
- Thần kinh cơ dưới đòn.
- Thần kinh cơ dưới vai và cơ tròn lớn.
- Thần kinh ngực lưng: đến cơ lưng rộng.

3. Liên hệ.

- Nhánh trước 5 thần kinh tủy sống C₅ - N₁ nằm ở mấu ngang các đốt sống C₅ - N₁.
- Mạng tay được tạo thành ở vùng cổ, giữa cơ lệch trước và cơ lệch giữa, chạy xuống dưới và băng ngang qua mặt trên xương sườn 1 và phía sau đoạn giữa xương đòn để vào khoảng nách.

- Trong khoảng nách, các dây thần kinh tận cùng của mạng tay đi chung quanh động mạch nách và nằm chung trong bao huyết quản - thần kinh nách.

B. CÁC THẦN KINH CỦA CHI TRÊN

I. THẦN KINH NÁCH (TK mũ)

1. Đường đi: Từ bó sau của mạng tay, thần kinh nách đi qua khoảng tứ giác ở nách đến mặt sau cổ xương cánh tay.

2. Liên hệ: Cùng đi với thần kinh nách có động mạch vòng cánh tay sau.

3. Nhánh phân bố:

- Vận động: đến cơ tròn nhỏ và cơ tam giác.
- Cảm giác: là thần kinh da cánh tay ngoài, đến da phần trên ngoài cánh tay.

II. THẦN KINH QUAY

1. Đường đi: Từ bó sau của mạng tay thần kinh quay đi qua khoảng tam giác ngoài ở nách, đến mặt sau xương cánh tay thì nằm trong rãnh quay.

Ở gần khuỷu, thần kinh quay xuyên qua vách liên cơ ngoài để ra mặt trước khuỷu, đi sâu dưới các cơ ngăn ngoài cẳng tay.

Ở cổ xương quay, thần kinh quay chia thành hai nhánh cuối là nhánh sâu và nhánh nông để đến cẳng tay và ngón tay

2. Liên quan: Cùng đi với thần kinh quay trong rãnh quay có động mạch cánh tay sâu.

3. Các nhánh bên.

* Ở cánh tay:

- Nhánh vận động đến cơ 3 đầu cánh tay.

- Nhánh cảm giác là các thần kinh da cánh tay sau và thần kinh da cánh tay ngoài dưới.

* Ở khuỷu:

- Nhánh vận động đến các cơ bám ở mấu trên chùy (cơ cánh tay quay, cơ duỗi cổ tay quay dài, cơ duỗi cổ tay quay ngắn, cơ ngửa tay, cơ khuỷu).

- Nhánh cảm giác là thần kinh da cẳng tay sau.

4. Nhánh tận.

* Nhánh nông:

- Ở khuỷu nhánh nông đi cùng với động mạch quay dưới cơ cánh tay quay.

- Ở 1/3 dưới cẳng tay, nhánh nông đi vòng ra mặt lưng bàn tay và chia thành các nhánh cuối là thần kinh cảm giác da lưng các ngón cái, ngón trỏ, 1/2 ngoài ngón giữa và da phía ngoài lưng bàn tay.

* Nhánh sâu: được gọi là thần kinh liên xương sau, xuyên qua cơ ngửa tay để đến mặt sau cẳng tay và vận động toàn bộ các cơ mặt sau cẳng tay.

5. Tóm tắt về chức năng của thần kinh quay.

- Thần kinh quay vận động các cơ ở mặt sau cánh tay, mặt sau và mặt ngoài cẳng tay.

- Thần kinh quay giữ cảm giác da mặt sau và mặt ngoài cánh tay, da mặt sau cẳng tay, da nửa ngoài lưng bàn tay, da lưng hai ngón tay rưỡi (từ ngón cái đến ngón giữa).

III. THẦN KINH DA CƠ

1. Đường đi: thần kinh da cơ tách từ bó ngoài mạng tay ở nách, đi ở mặt trước cánh tay, giữa cơ cánh tay và cơ hai đầu cánh tay. Đến phía ngoài cẳng tay, thần kinh da cơ trở thành thần kinh da cẳng tay ngoài để giữ cảm giác da ở mặt ngoài cẳng tay.

2. Chức năng.

- Vận động: các cơ mặt trước cánh tay (cơ cánh tay, cơ 2 đầu cánh tay, cơ quạ cánh tay).

- Cảm giác: Thần kinh da cẳng tay ngoài giữ cảm giác da mặt ngoài cẳng tay.

IV. THẦN KINH GIỮA.

1. Đường đi: thần kinh giữa được cấu tạo bởi 2 rễ thần kinh giữa (rễ ngoài từ bó ngoài và rễ trong từ bó trong của mạng tay) ở khoảng nách.

- Ở cánh tay: thần kinh giữa đi chung và bắt chéo qua mặt trước động mạch cánh tay.

- Ở khuỷu tay: Thần kinh giữa xuyên qua cơ sấp tròn và đi dưới cơ gập chung ngón nông.

- Đến cổ tay: thần kinh giữa chui dưới dải ghim gân cơ gập để vào lòng bàn tay và chia thành những nhánh cuối.

2. Nhánh bên.

- Nhánh vận động các cơ bám ở mấu trên ròng rọc, trừ cơ gập cổ tay trụ (cơ gập cổ tay quay, cơ lòng bàn tay dài, cơ sấp tròn, cơ gập chung ngón nông).

- Thần kinh liên xương trước: vận động các cơ lớp sâu ở mặt trước cẳng tay (cơ gập chung ngón tay sâu, cơ gập ngón cái dài và cơ sấp vuông).

- Nhánh lòng bàn tay: giữ cảm giác da lòng bàn tay gò ngón cái.

3. Nhánh tận cùng.

- Nhánh vận động: các cơ gò cái và 2 cơ giun ngoài.

- Nhánh cảm giác: là 3 thần kinh chung lòng ngón, mỗi thần kinh chia thành 2 thần kinh riêng lòng ngón để giữ cảm giác ở mặt lòng các ngón 1, 2, 3 và 1/2 ngoài ngón 4.

V. THẦN KINH TRỤ

1. Đường đi: thần kinh trụ tách từ bó trong mạng tay ở nách, đi dọc theo mặt trong cánh tay, song song và ngăn cách với động mạch cánh tay bởi vách liên cơ trong.

Ở khuỷu, thần kinh trụ xuyên qua cơ gập cổ tay trụ xuống cẳng tay.

Từ khoảng giữa cẳng tay, thần kinh trụ nằm phía trong động mạch trụ và cùng đi xuống cổ tay, cả hai cùng nằm dưới cơ gập cổ tay trụ.

Ở cổ tay thần kinh trụ đi phía ngoài xương đậu vào lòng bàn tay rồi chia thành 2 nhánh cuối là nhánh nông và nhánh sâu.

2. Nhánh bên.

- Ở cẳng tay, có nhánh vận động cơ gập cổ tay trụ và nửa cơ gập chung ngón sâu (ngón 4, 5).

- Nhánh lưng thần kinh trụ: từ 1/3 dưới cẳng tay vòng ra mặt lưng bàn tay rồi chia thành các thần kinh lưng ngón 5, 4 và 1/2 ngón 3 để giữ cảm giác da lưng các ngón này.

- Nhánh lòng bàn tay: giữ cảm giác da gò ngón út.

3. Nhánh cuối.

- Nhánh nông: là nhánh da mặt lòng các ngón tay 5 và 4. Nhánh nông chia thành hai thần kinh chung lòng ngón, thần kinh chung lòng ngón chia thành 3 thần kinh riêng lòng ngón cho ngón 5 và 1/2 ngón 4.

- Nhánh sâu: là nhánh vận động toàn bộ các cơ gò út (gập ngón 5 ngấn, dang ngón 5, đối ngón 5), các cơ liên xương, hai cơ giun trong và cơ áp ngón cái.

VI. THẦN KINH DA CẰNG TAY TRONG

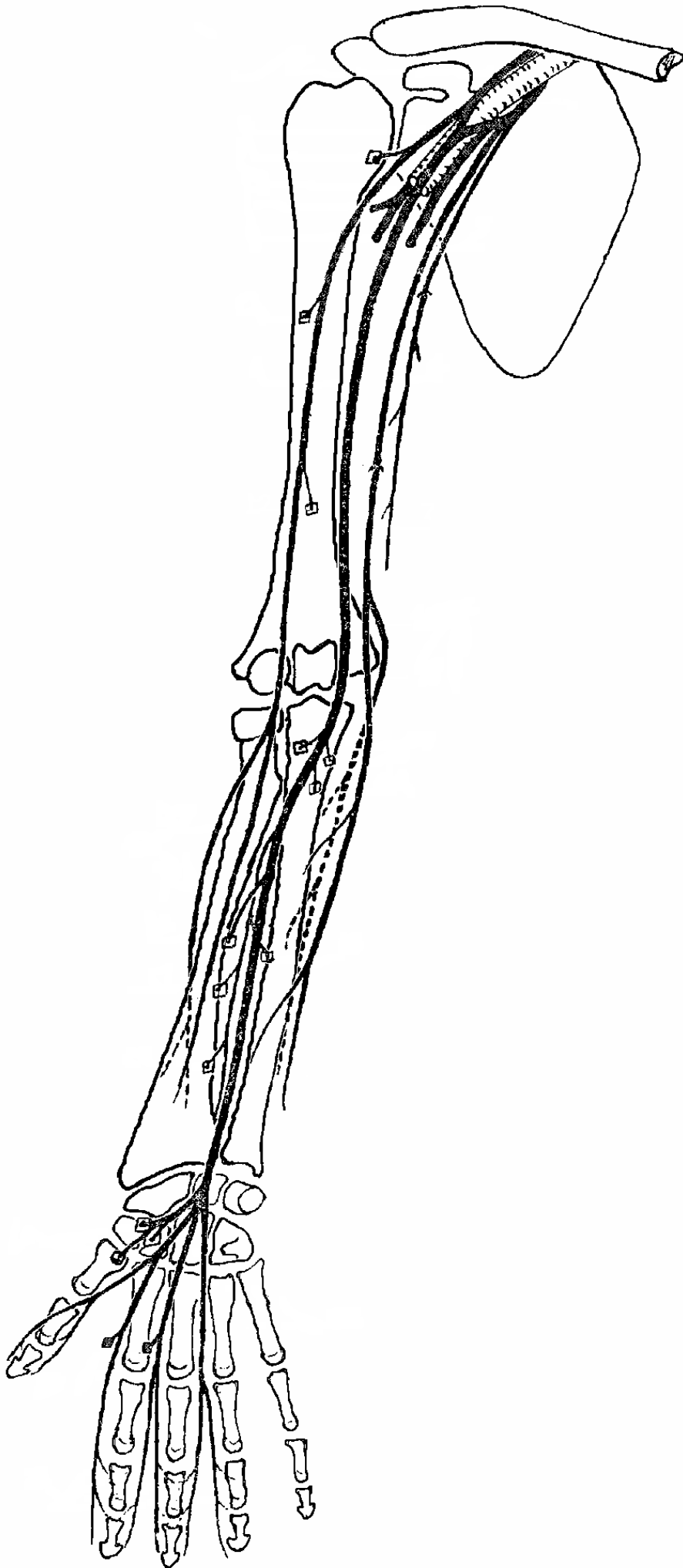
Thần kinh da cẳng tay trong xuất phát từ bó trong mạng tay, đi nông dưới da mặt trong cánh tay và cẳng tay cùng với tĩnh mạch đày.

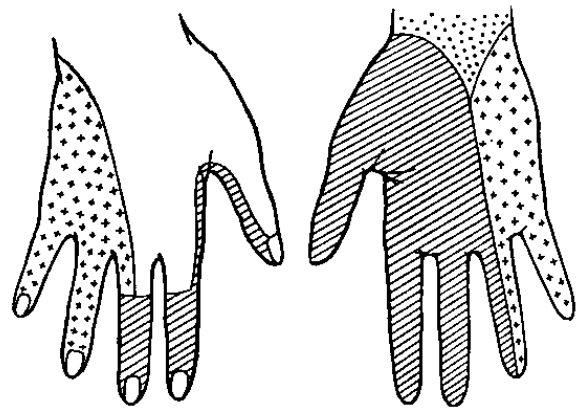
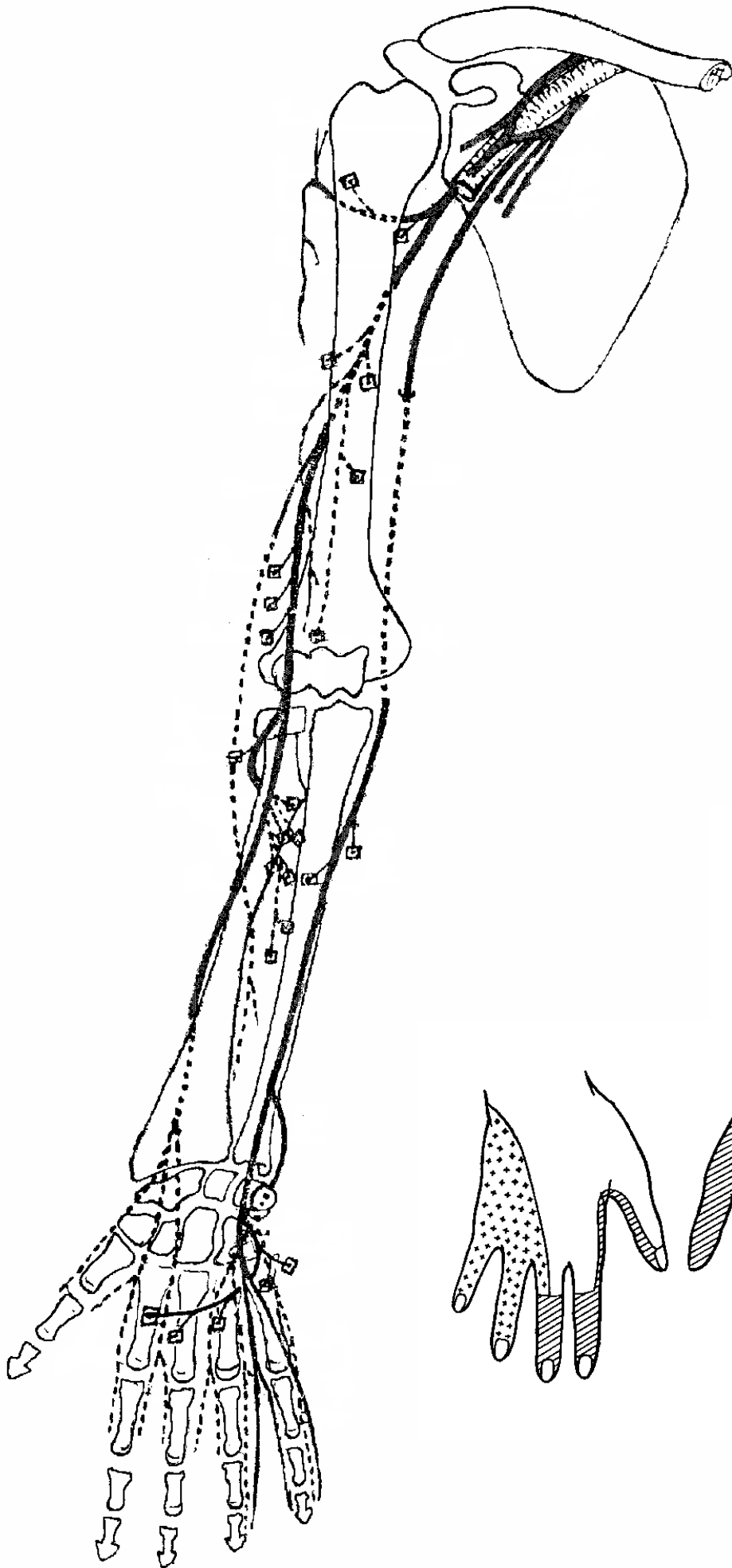
Thần kinh da cẳng tay trong giữ cảm giác da mặt trong cẳng tay.

VII. THẦN KINH DA CÁNH TAY TRONG

Thần kinh da cánh tay trong xuất phát từ bó trong mạng tay, đi ở mặt trong cánh tay, có nhánh nối với thần kinh liên sườn 2 hoặc liên sườn 3.

Thần kinh da cánh tay trong giữ cảm giác da mặt trong cánh tay.





CHI DƯỚI XƯƠNG CHI DƯỚI

- Xương chi dưới gồm xương của đai chi dưới và xương của chân .
- Đai chi dưới gồm hai xương háng, mỗi xương háng là nửa đai chi dưới.
- Xương của chân gồm xương đùi, 2 xương cẳng chân, 7 xương cổ chân, 5 xương bàn chân và 14 xương đốt ngón chân .
- Chi dưới còn có một số xương vùng (xương mè) như xương bánh chè .

I. XƯƠNG HÁNG (Os coxae - *Xương chậu*) .

1. Đại cương. Xương háng được tạo thành do sự kết hợp của 3 xương: xương hông, xương mu và xương ngồi (xương tọa) .

- Xương hông gồm một thân và một cánh tạo nên phần trên của xương háng, xương mu gồm một thân và hai cánh, tạo nên phần trước dưới của xương háng, xương ngồi gồm một thân và một cánh tạo nên phần sau dưới của xương háng .

- Nơi kết hợp của 3 xương hông, mu, ngồi là ổ chén (ổ cối).

2. Định hướng. Đặt xương thẳng đứng như cánh quạt máy, cánh có lỗ ở dưới, mặt xương có hố tròn nhìn ra ngoài, cạnh xương có khuyết sâu nhìn ra sau .

3. Mô tả. Xương háng có hình dạng như cánh quạt máy, có thể chia xương ra làm hai mặt và 4 cạnh.

* *Cạnh trên:* nhô cao gọi là mào hông, đi từ *gai hông trước trên đến gai hông sau trên*.

* *Cạnh trước :* lồi lõm không đều, lần lượt đi từ *gai hông trước trên, gai hông trước dưới, mào lược, cạnh trên xương mu, gai mu đến bờ trên khớp mu* .

* *Cạnh sau :* nhìn chung thì lõm, đi lần lượt từ *gai hông sau trên, gai hông sau dưới, khuyết ngồi lớn, gai ngồi, khuyết ngồi nhỏ đến ụ ngồi* .

* *Cạnh dưới:* từ *bờ dưới khớp mu, cạnh dưới xương mu, cạnh xương ngồi đến ụ ngồi*.

* *Mặt ngoài :* từ trên xuống dưới gồm 3 phần, ở trên là mặt mông, ở giữa là ổ chén (ổ cối) tiếp khớp với đầu xương đùi, ở dưới là lỗ bịt .

* *Mặt trong :* cũng gồm 3 phần từ trên xuống dưới .

- Ổ trên: phía trước là hố hông, giữa là mặt khớp vành tai tiếp khớp với xương cùng (mặt khớp hông-cùng), phía sau là củ hông (lồi củ chậu).

- Ổ giữa có đường cung (gờ vô danh).

- Ổ dưới là lỗ bịt .

4. Sự kết hợp nên xương chậu (Pelvis - chậu hông, khung chậu) .

- Hai xương háng tiếp khớp với nhau bằng mặt khớp mu ở phía trước tạo thành đai chi dưới

- 2 xương háng tiếp khớp với xương cùng ở phía sau bằng mặt khớp vành tai (khớp hông cùng). Xương cùng ở phía sau, tiếp khớp với xương cụt ở dưới, trên đường giữa.

Sự kết hợp của 4 xương kể trên tạo thành xương chậu .

5. Mô tả xương chậu.

Nhìn chung xương có hình dạng như cái chậu .

* Bên trong khung chậu được chia thành hai phần .

- Phần trên rộng được gọi là chậu lớn (đại khung) hay chậu giả .

- Phần dưới hẹp, được gọi là chậu nhỏ (tiểu khung) hay chậu thật .

- Phân cách chậu lớn với chậu nhỏ là cửa chậu trên (eo trên), được giới hạn bởi đường cùng gồm mỏm nhô xương cùng, đường cung, mào lược và cạnh trên xương mu.

- Chậu nhỏ thông ra phía tầng sinh môn bởi eo dưới (cửa chậu dưới), giới hạn bởi cạnh dưới xương mu, cạnh xương ngồi, ụ ngồi, dây chằng cùng - ngồi và xương cụt .

* Các kích thước thường dùng trong sản khoa để đo khung chậu (thường là kích thước của eo trên) .

- Đường kính trước sau (mỏm nhô - hậu vệ) : 10,5 cm .
- Đường kính ngang nơi rộng nhất 13,5 cm.
- Đường kính chéo (từ khớp cùng-hông đến gò hông lược bên đối diện) 12.75 cm.
- Đường kính kết hợp (mỏm nhô - hạ vệ) 12,75 cm .

II. XƯƠNG ĐÙI .

1. Định hướng. Đặt xương thẳng đứng, đầu tròn lên trên và vào trong, cạnh rõ nhất của thân xương nhìn ra sau .

2. Mô tả .Xương đùi là xương dài và nặng nhất của cơ thể, gồm một thân và hai đầu.

* *Đầu trên* có :

- Đầu xương đùi, hình chõm cầu tiếp khớp với ổ chén xương háng .
- Cổ xương hình ống dẹt, tạo thành góc 120° với trục thân xương và nối đầu xương với thân xương .

- Máu chuyển lớn ở phía ngoài và dưới cổ xương .

- Máu chuyển nhỏ ở phía trong và dưới cổ xương .

- Phía trước máu chuyển lớn nối với máu chuyển nhỏ bởi đường liên máu .

- Phía sau máu chuyển lớn nối với máu chuyển nhỏ bởi mào liên máu .

* *Thân xương* : Có tiết diện gần tròn, hơi lồi ở phía sau, thân xương gần như tron nhẵn, phía sau có đường rập .

* *Đầu dưới* : Do thân xương mở rộng thành chùy (lồi cầu) ngoài và chùy trong, nhìn ngang có dạng như hình chữ C .

- Phía trước mặt khớp chùy trong và chùy ngoài kết hợp thành mặt khớp bánh chè và tiếp khớp với xương bánh chè .

- Ở mặt dưới, hai chùy cách nhau bởi hố liên chùy, và mỗi chùy có mặt khớp để tiếp khớp với đầu trên xương chày .

- Phía sau là mặt nhượng chân (mặt khoeo) .

3. Nhận xét.

Xương đùi có cấu tạo rất vững chắc để chuyển sức nặng từ thân mình xuống chi dưới, nên xương chỉ gãy khi bị chấn thương rất nặng. Phần chịu sức nặng tập trung nhất là đầu và cổ xương đùi nên cổ xương cũng dễ gãy sau một chấn thương nhẹ nhất là ở người già .

III. XƯƠNG BÁNH CHÈ

Là một xương vùng, nằm trong gân cơ tứ đầu đùi, sờ được ngay dưới da vùng gối.

1. Định hướng .

- Đặt đầu nhọn xuống dưới .
- Mặt có hai diện khớp ra sau .
- Phần diện khớp rộng hơn ra ngoài .

2. Mô tả : Xương có hình tam giác, có các cạnh và các góc gần như tròn .

- Đỉnh xương ở dưới, đáy xương ở trên .

- Mặt trước xương hơi nhám và lồi .

- Mặt sau có mặt khớp, tiếp khớp với mặt khớp bánh chè xương đùi .

IV. XƯƠNG CHÀY (*Xương quyển*)

1. Định hướng. Đặt xương thẳng đứng, đầu rộng lên trên, cạnh sắc của thân xương nhìn ra trước, máu xương dài nhất của đầu dưới vào trong.

2. Mô tả : Xương chày là xương nặng và dài thứ hai của cơ thể, nằm phía trong cẳng chân, gồm một thân và hai đầu .

* *Đầu trên* : có hình khối sáu mặt chia thành chùy (lồi cầu) trong và chùy ngoài .

- Ở mặt trên hai chùy có mặt khớp trên để tiếp khớp với xương đùi, 2 mặt khớp cách nhau bởi gò liên chùy, trên gò có củ liên chùy trong và củ liên chùy ngoài.

- Mặt trước có củ xương chày.

- Mặt ngoài có mặt khớp mác, tiếp khớp với đầu xương mác.

* *Thân xương* : có tiết diện hình tam giác.

- Cạnh trước còn gọi là mào xương chày, chạy từ củ xương chày đến mắt cá trong.
- Cạnh ngoài hay cạnh liên xương.
- Cạnh trong ít rõ.
- Trong 3 mặt của thân xương, mặt trong có thể sờ thấy dưới da.

* Đầu dưới : Hơi lồi rộng.

- Phía trong có mắt cá trong và mang mặt khớp mắt cá.
- Phía dưới có mặt khớp dưới, nối với mặt khớp mắt cá để tiếp khớp với xương sên.
- Phía ngoài là khuyết mác, tiếp khớp với xương mác.

3. Nhận xét về xương cẳng chân .

- Xương chày là xương chính chuyển sức nặng từ gối xuống cẳng chân, nếu chấn thương làm gãy xương chày thì thường cũng làm gãy xương mác.

- Xương mác chỉ quan trọng trong việc giữ vững khớp cổ chân nhờ mắt cá ngoài .

V. XƯƠNG MÁC (*Xương trâm*).

1. Định hướng. Đặt xương thẳng đứng, đầu nhọn như mũi mác xuống dưới, mặt khớp ở đầu này nhìn vào trong, hố nhỏ cạnh mặt khớp này nhìn ra sau.

2. Mô tả : Xương mác là xương dài, mảnh, nằm phía ngoài cẳng chân, gồm có một thân và hai đầu.

- Đầu trên : còn gọi là đầu xương mác, có mặt khớp đầu xương mác để tiếp khớp với xương chày.

- Thân xương : Mảnh, các cạnh và các mặt ít rõ ràng.

- Đầu dưới : Mở to ra thành mắt cá ngoài, có mang mặt khớp mắt cá để tiếp khớp với rãnh rọc xương sên.

VI. XƯƠNG CỔ CHÂN .

1. Đại cương : Xương cổ chân gồm 7 xương có thể chia thành hai hàng .

- Hàng sau : Phía dưới là xương gót, nằm trên xương gót là xương sên .

- Hàng trước : Xương thuyền (xương ghe) nằm phía trước xương sên, xa nhất từ trong ra ngoài là 3 xương chêm 1, 2, 3 (xương chêm trong, giữa và ngoài) và xương hộp .

2. Mô tả.

* Xương sên : Hình dạng tựa ốc sên, gồm đầu, cổ và thân .

- Đầu : phía trước có mặt khớp thuyền .

- Cổ : nối đầu với thân .

- Thân : Mặt trên và hai bên có mặt khớp rãnh rọc tiếp khớp với xương chày và xương mác, mặt dưới có 3 mặt khớp gót để tiếp khớp với xương gót .

* Xương gót : Hình dạng như một hộp dài, ở vị trí cơ thể chỉ có phần sau là chạm đất .

- U gót : là phần chạm đất của xương .

- Mặt trước có mặt khớp hộp, tiếp khớp với xương hộp .

- Mặt trên hơi lồi, tạo thành sóng gót, có mặt khớp sên sau .

- Phía trong có một mấu nhô ra gọi là mấu nâng sên, có hai mặt khớp sên trước và giữa. Ba mặt khớp sên ở xương gót tiếp khớp với 3 mặt khớp gót ở xương sên

* Xương thuyền (xương ghe) : Hình dạng cong lõm như lòng thuyền .

- Mặt trước có mặt khớp chêm trong, giữa và ngoài lần lượt tiếp khớp với xương chêm trong giữa và ngoài .

- Mặt sau có 3 mặt khớp sên, tiếp khớp với mặt khớp thuyền của xương sên .

* Xương hộp : Hình dạng gần như hình hộp 6 mặt .

- Mặt sau có mặt khớp gót, tiếp khớp với xương gót .

- Mặt trước có hai mặt khớp tiếp khớp với xương bàn chân 4 và 5 .

- Mặt trong có mặt khớp tiếp khớp với xương chêm ngoài.

* Xương chêm : Gồm 3 xương có gần đủ 6 mặt .

- Mặt sau ba xương chêm có ba mặt khớp thuyền, tiếp khớp với ba mặt khớp chêm của xương thuyền.

- Mặt trước mỗi xương có một mặt khớp tiếp khớp với xương bàn chân 1, 2 và 3.
- Giữa các xương chêm cũng có các mặt khớp để tiếp khớp với nhau .

VII. XƯƠNG BÀN CHÂN

Gồm có 5 xương, đánh số từ 1 (ngón cái) đến ngón 5 (ngón út). Mỗi xương bàn chân có một đáy, có mặt khớp tiếp khớp với xương cổ chân, một đầu có mặt khớp tiếp khớp với đốt gần ngón chân, thân xương gần có hình ống và cong lõm mặt lòng.

VIII. XƯƠNG NGÓN CHÂN

Mỗi ngón chân gồm 3 xương đốt : đốt gần, đốt giữa và đốt xa; riêng ngón cái chỉ có hai xương đốt là đốt gần và đốt xa .

Mỗi xương đốt cũng có một đáy, một thân và một đầu .

- Đáy xương đốt có mặt khớp tiếp khớp với đầu xương bàn chân hoặc xương đốt tương ứng .
- Đầu xương đốt có mặt khớp tiếp khớp với đáy xương đốt tương ứng. Riêng đầu xương đốt xa không tiếp khớp mà mở rộng thành củ xương đốt xa .

Nhận xét về cấu trúc xương của bàn chân .

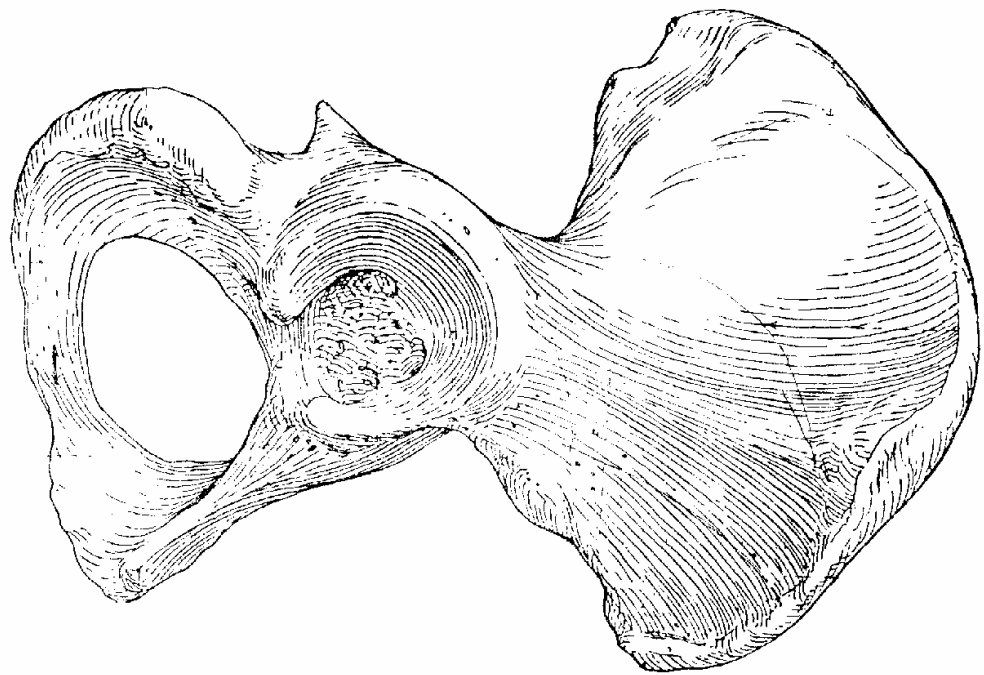
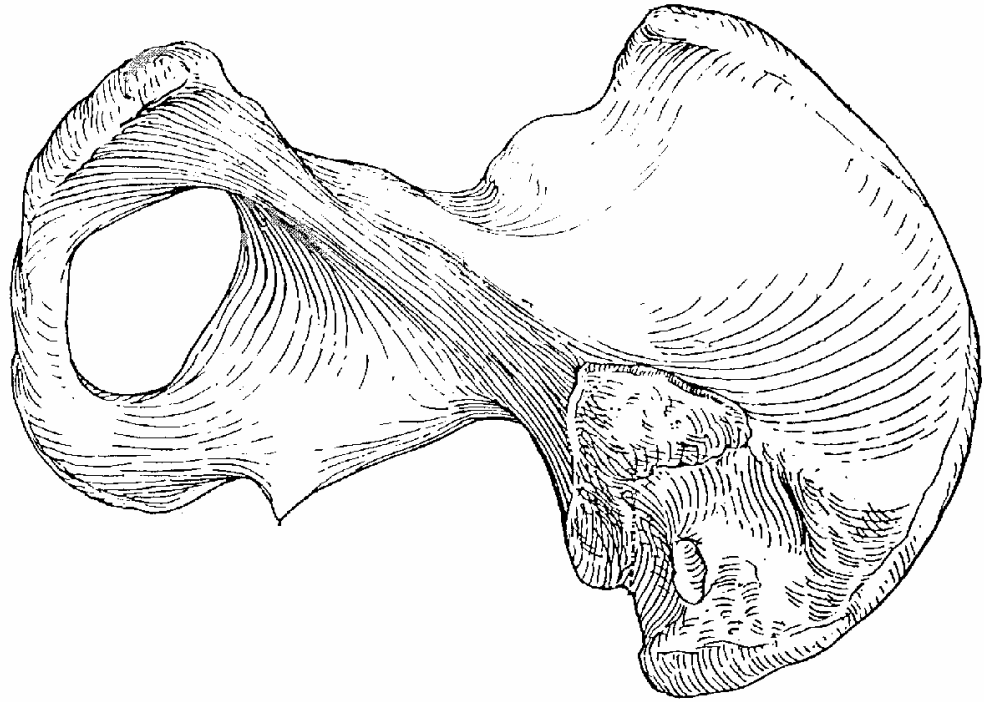
Có thể chia các xương cấu tạo bàn chân thành 3 nhóm vòm, hai vòm dọc và một vòm ngang .

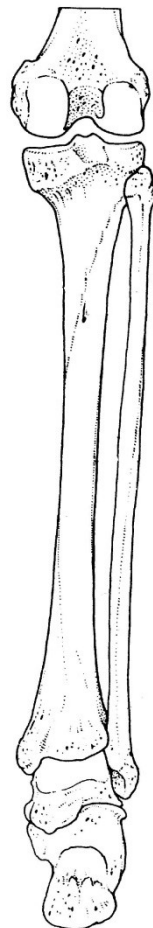

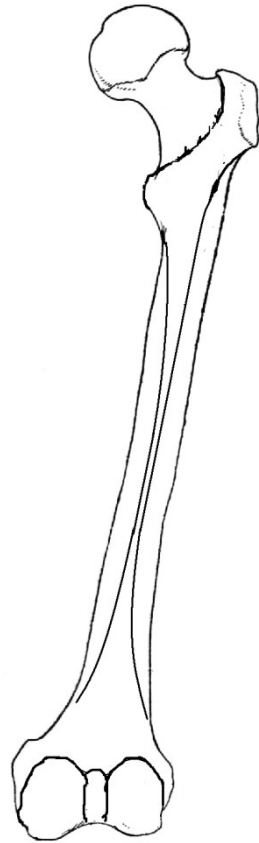
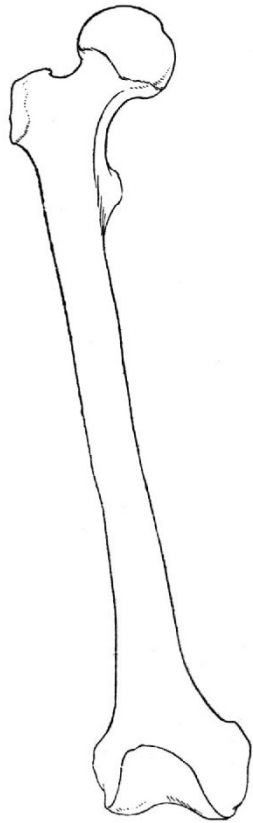
- Vòm dọc ngoài : Gồm xương gót, xương hộp và hai xương bàn chân 4, 5. Đỉnh vòm là xương hộp, chân sau của vòm là u gót, chân trước của vòm là đầu xương bàn chân 4, 5.

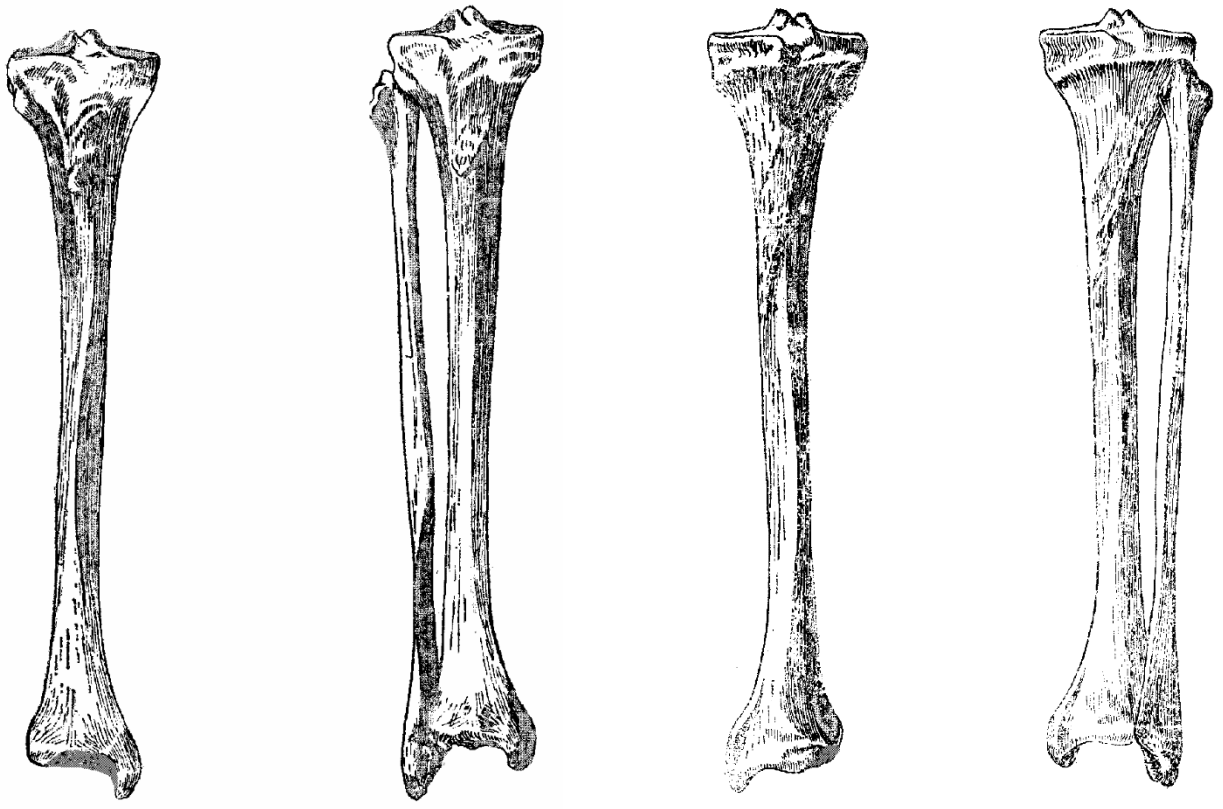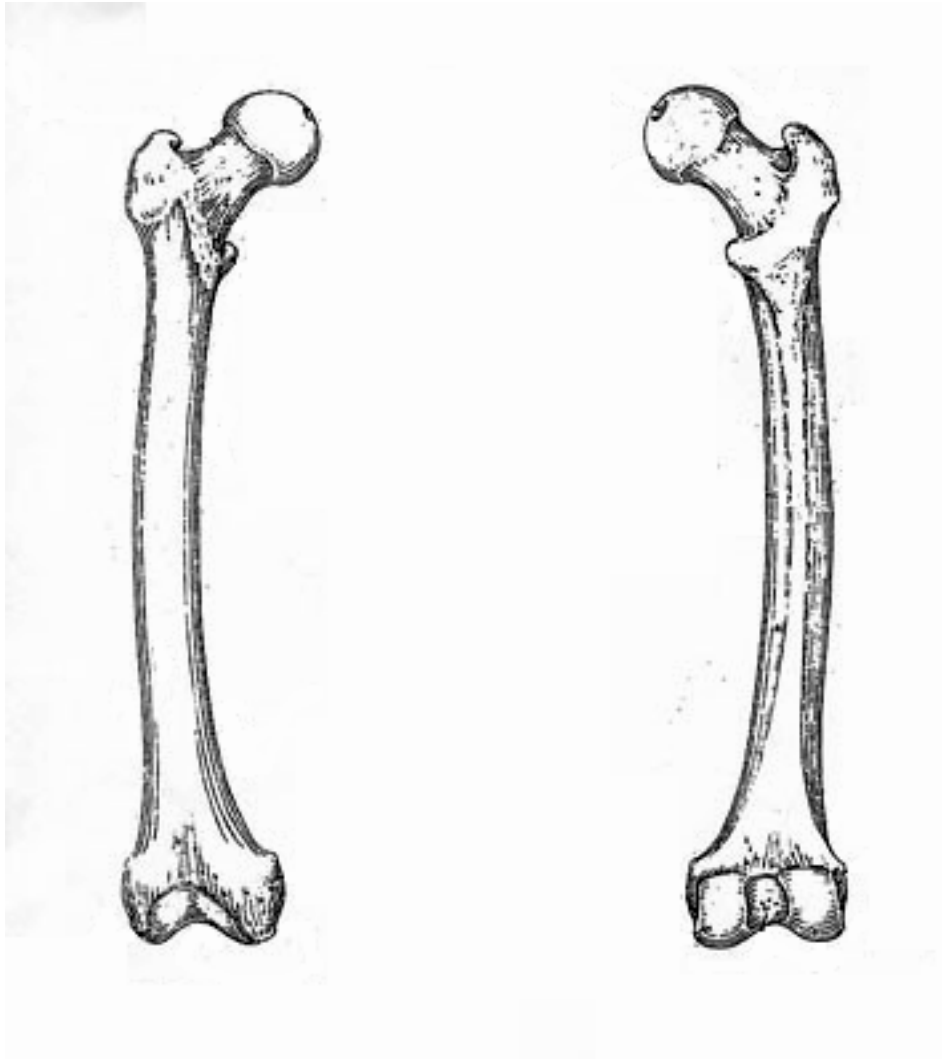
- Vòm dọc trong : Gồm xương sên, xương thuyền, 3 xương chêm, 3 xương bàn chân 1, 2, 3. Đỉnh vòm là xương thuyền và 3 xương chêm, chân sau của vòm là xương sên tựa trên xương gót, chân trước của vòm là hai đầu xương bàn chân hai, ba và hai xương vùng của xương bàn chân thứ nhất .


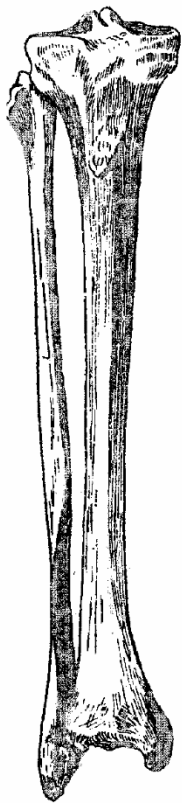
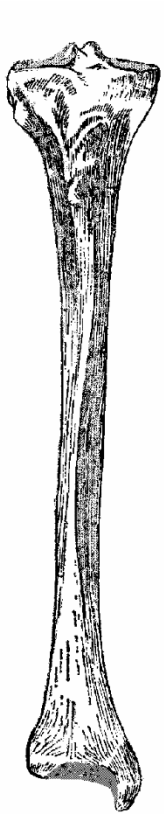


- Vòm ngang: Gồm các xương ở đỉnh của các vòm dọc (xương hộp, ba xương chêm và xương thuyền) .

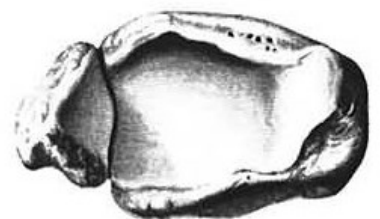
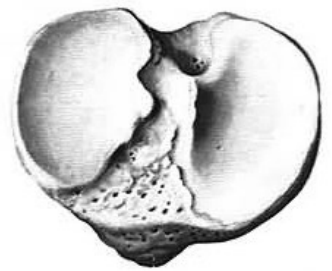
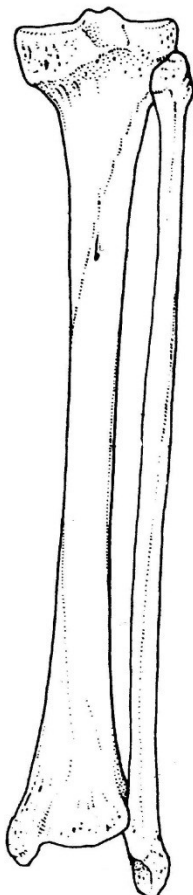
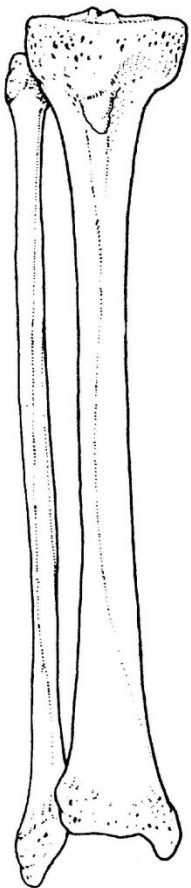
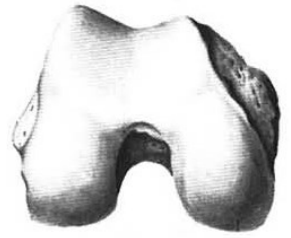
Với cấu tạo như trên khi ta đứng, sức nặng của cơ thể không phân phối đều khắp mặt lòng bàn chân mà chỉ tựa trên 7 điểm (gót, bốn đầu xương bàn chân 2, 3, 4, 5 và hai xương vùng, xương bàn chân 1), điều đó khiến bàn chân có thể đi đứng vững vàng dù ở các mặt phẳng gập ghềnh .

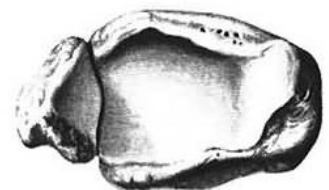
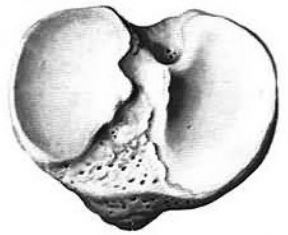
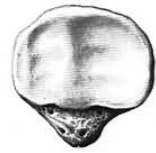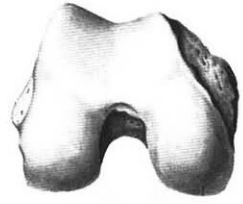



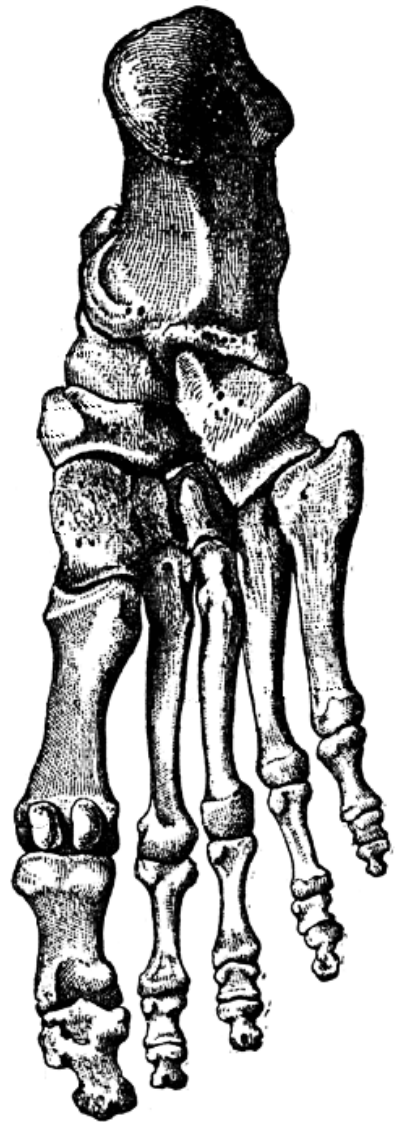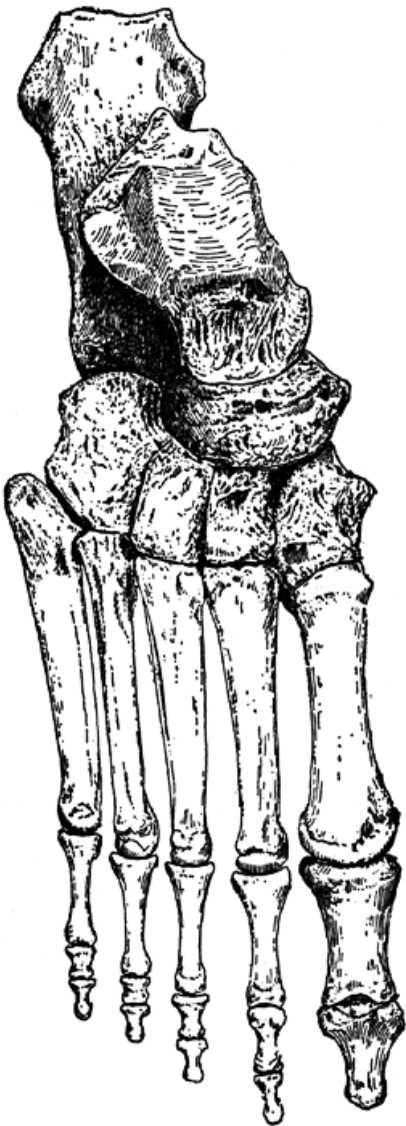
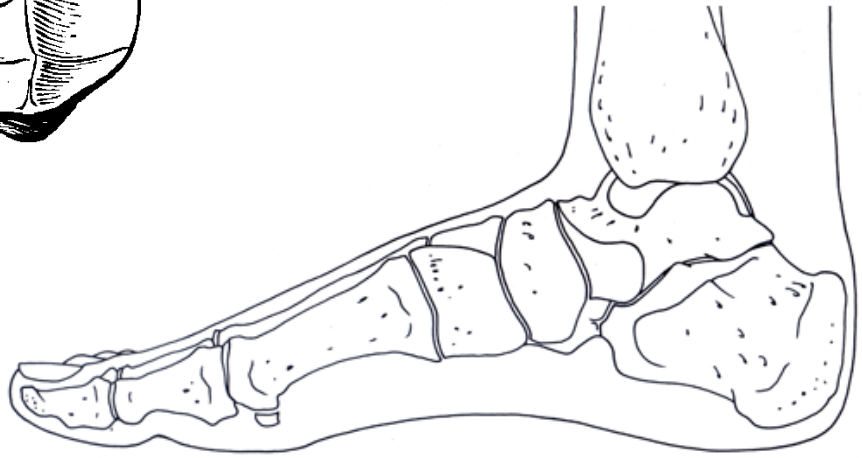
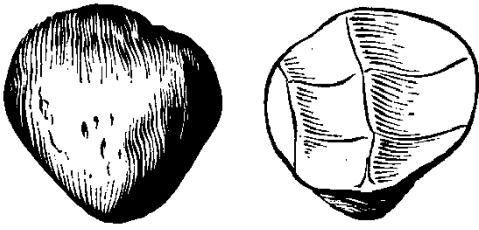












CƠ CHI DƯỚI (XẾP THEO VÙNG)

I. ĐẠI CƯƠNG .

Nhiệm vụ chính của chi dưới là giữ vững sự thăng bằng cho cơ thể khi di chuyển vận động, do đó các cử động chi dưới thường giới hạn , thô sơ và có tính định hình. Mặt khác các nhóm cơ khỏe nhất của chi dưới được xếp đặt ở mặt hông, mặt trước đùi và mặt sau cẳng chân, có tác dụng nâng cơ thể từ tư thế ngồi lên đến tư thế đứng thẳng .

II. CƠ VÙNG VÙNG HÁNG VÀ ĐÙI .

1. Cơ vùng hông (mặt sau khớp háng) .

Tên cơ	Khởi điểm	Cuối điểm	Động tác ở khớp háng	Thần kinh
-Hông lớn	Phần sau X hông và X cùng .	Dải hông chày máu chuyển lớn.	Duỗi, xoay ngoài.	TK hông dưới.
-Hông vừa	Mặt hông xương hông.	Máu chuyển lớn.	Dang, xoay trong .	TK hông trên.
-Hông nhỏ	Mặt hông xương hông.	Máu chuyển lớn	Dang, xoay trong .	TK hông trên.
-Căng cân rộng.	Mào hông.	Dải hông chày	Dang, xoay trong .	TK hông trên.
-Hình lê.	Xương cùng, khuyết ngồi lớn .	Máu chuyển lớn.	Xoay ngoài	TK cơ lê
-Bịt trong.	Màng bịt trong.	Máu chuyển lớn	Xoay ngoài	TK cơ bịt trong.
-Đôi trên.	Gai ngồi .	Máu chuyển lớn	Xoay ngoài	TK cơ bịt trong
-Bịt ngoài.	Màng bịt ngoài.	Máu chuyển lớn	Xoay ngoài	TK bịt.
-Đôi dưới.	Ụ ngồi.	Máu chuyển lớn	Xoay ngoài	TK cơ V. đùi
-Vuông đùi.	Ụ ngồi.	Máu chuyển lớn	Xoay ngoài	TK cơ V. đùi

2. Cơ mặt trước đùi .

Tên cơ	Khởi điểm	Cuối điểm	Động tác	Thần Kinh
-May	Gai hông trước trên	Chùy trong xương chày.	Gập, xoay ngoài gối	Đùi
-Bốn đầu đùi: +Thẳng đùi	Gai hông trước dưới Đường rấp .	Đáy X bánh chè	Gập háng duỗi gối	Đùi.
+Rộng ngoài +Rộng trong +Rộng giữa	Đường rấp Thân xương đùi	Xương bánh chè Xương bánh chè Xương bánh chè	Duỗi gối. Duỗi gối Duỗi gối	Đùi Đùi Đùi
-Thăn hông : + Thăn + Hông	Máu ngang, đốt sống L ₁ -L ₅ . Hố hông.	Máu chuyển nhỏ Máu chuyển nhỏ	Gập, xoay ngoài khớp háng.	TK cơ thăn - hông .

			Gập, xoay ngoài khớp háng.	
--	--	--	----------------------------	--

3. Cơ mặt trong đùi .

Tên cơ	Khởi điểm	Cuối điểm	Động tác ở khớp háng	TK
- Lược	Đường lược xương mu Cành dưới xương mu.	Đường lược xương đùi.	Gập, khếp, xoay ngoài.	Đùi.
- Mảnh	Thân xương mu . Cành dưới xương mu.	Chùy trong xương chày .	Khếp háng .	Bật .
-Khếp dài .	Cành ngòì-mu, ụ ngòì.	Đường ráp .	Khếp, gập, xoay ngoài.	Bật .
-Khếp ngắn		Đường ráp .	Khếp và gập háng .	Bật .
-Khếp lớn .		Đứng ráp.	Khếp, gập, xoay ngoài.	Bật .

4. Cơ mặt sau đùi .

Tên cơ	Khởi điểm	Cuối điểm	Động tác	TK
-Hai đầu đùi +Đầu ngắn +Đầu dài	Đường ráp. Ụ ngòì .	Chùy ngoài xương chày Chùy ngoài xương chày và đầu xương trâm (mác).	Gập gối Gập gối, duỗi háng.	Tọa Tọa
-Bán gân	Ụ ngòì .	Chùy trong xương chày .	Gập gối , duỗi háng	Tọa
-Bán màng	Ụ ngòì .	Chùy trong xương chày .	Gập gối , duỗi háng	Tọa

III. CƠ CĂNG CHÂN

1. Cơ mặt trước cẳng chân

Tên cơ	Khởi điểm	Cuối điểm	Động tác	TK
-Chày trước.	Mặt ngoài xương chày	Xương chêm trong, xương bàn chân 1.	Duỗi nghiêng trong	Mác sâu
-Duỗi chung ngón dài.	Màng liên xương xương mác.	Gân duỗi đáy đốt xa các ngón 2 - 5	Duỗi ngón, duỗi và nghiêng ngoài cổ chân Duỗi ngón 1 .	Mác sâu
-Duỗi ngón cái dài.	Màng liên xương xương mác.	Đáy đốt xa ngón 1.	Duỗi nghiêng ngoài	Mác sâu
-Mác ba .	Xương mác .	Đáy xương bàn chân 5		Mác sâu

2. Cơ mặt ngoài cẳng chân .

Tên cơ	Khởi điểm	Cuối điểm	Động tác	T.Kinh
-Mác dài.	Xương mác.	Xương chêm trong, xương bàn chân 1 .	Gập, nghiêng ngoài bàn chân .	Mác nông.
-Mác ngắn.	Xương mác.	Xương bàn chân 5.	Gập, nghiêng ngoài bàn chân .	Mác nông.

3. Cơ mặt sau cẳng chân .

Tên cơ	Khởi điểm	Cuối điểm	Động tác	TK
Cơ ba đầu cẳng chân - Cơ bắp chân. .Đầu trong	Chùy trong xương đùi	Gân gót xương gót	Gập cổ chân , gối.	Chày.
.Đầu ngoài	Chùy ngoài xương đùi	Gân gót xương gót	Gập cổ chân, gối.	Chày. Chày.
-Cơ dép.	Đầu xương mác, mặt sau chùy xương chày	Gân gót xương gót	Gập cổ chân	Chày. Chày.
-Lòng bàn chân -Nhượng .	Chùy ngoài X đùi Chùy ngoài X đùi	Xương gót Mặt sau chùy xương chày .	Gập cổ chân, gối Gập và xoay trong khớp gối .	Chày.
-Gập ngón cái dài .	2/3 dưới xương mác	Đáy đốt xa ngón 1	Gập ngón cái, cổ chân - nghiêng trong cổ chân .	Chày.
-Gập chung ngón dài .	2/3 dưới xương chày	Đáy đốt xa ngón 2-5 .	Gập ngón chân - gập và nghiêng trong cổ chân .	Chày.
-Chày sau	Màng liên xương chày mác	Xương chêm, hộp, ghe .	Gập, nghiêng trong cổ chân - áp cổ chân .	

IV. CƠ BÀN CHÂN

1. Cơ mặt lưng bàn chân .

Tên cơ	Khởi điểm	Cuối điểm	Động tác	TK
-Duỗi chung ngón ngắn . - 4 cơ liên xương lưng	Xương gót Thân xương bàn chân 1-5.	Đáy xương đốt gần ngón 1 - 4 . Đáy đốt gần ngón 2, 3, 4 .	Duỗi ngón 1 – 4. Dang ngón 3 – 4, dang, áp ngón 2.	Mác sâu. Lòng bàn chân ngoài

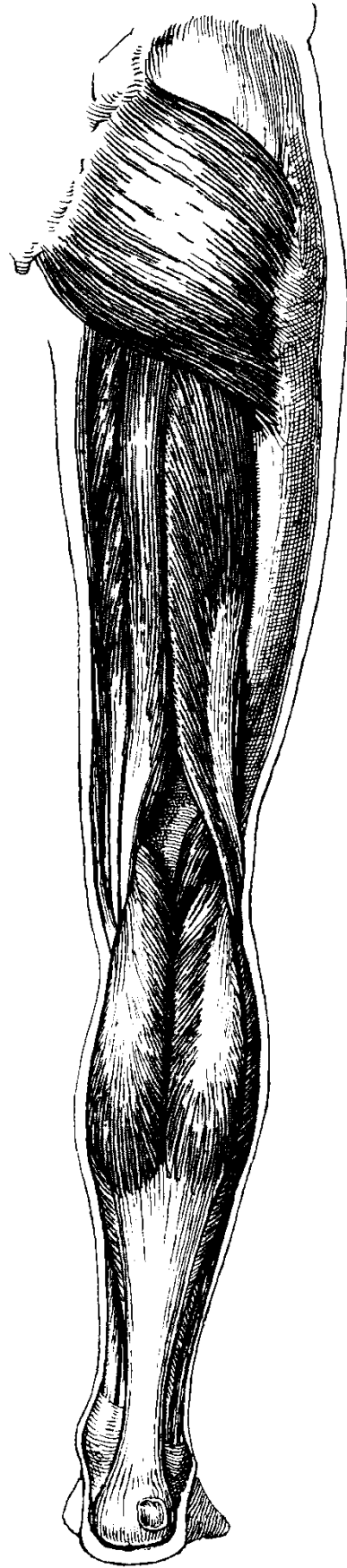
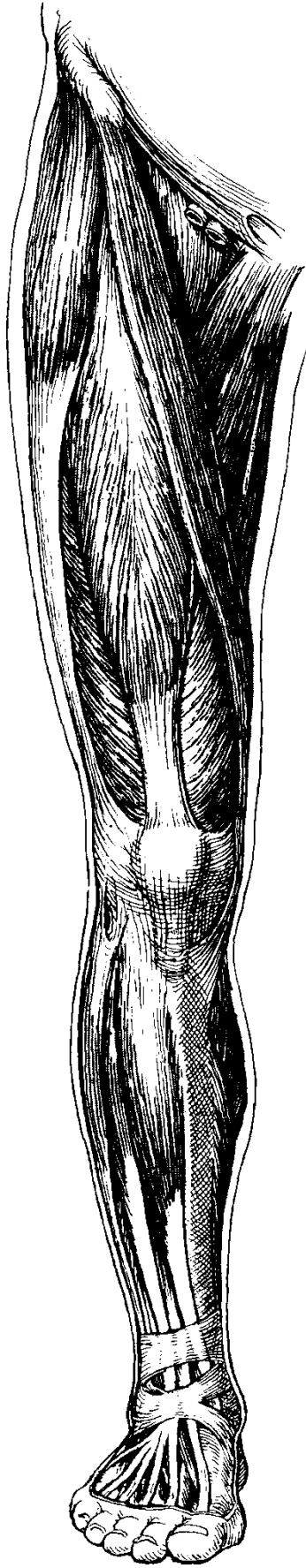
2. Cơ mặt lòng bàn chân .

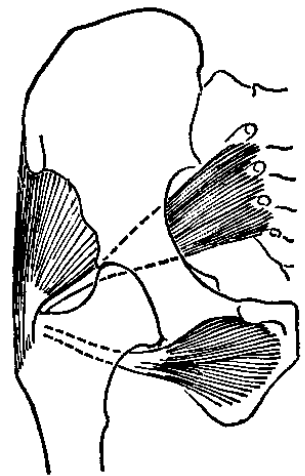
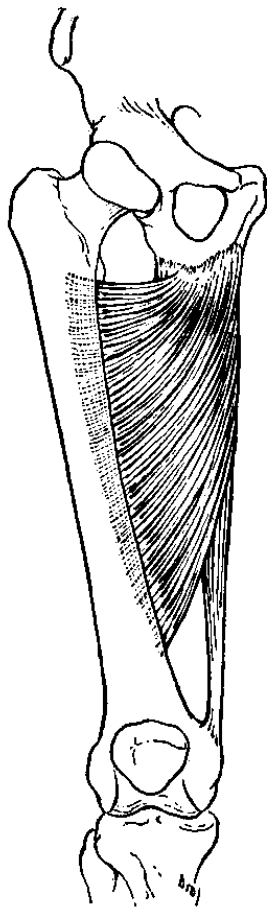
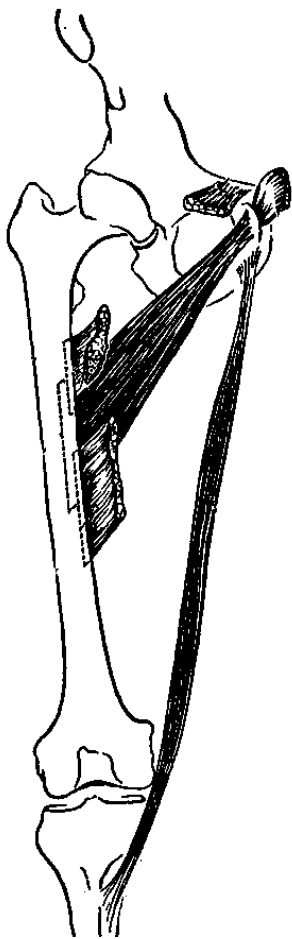
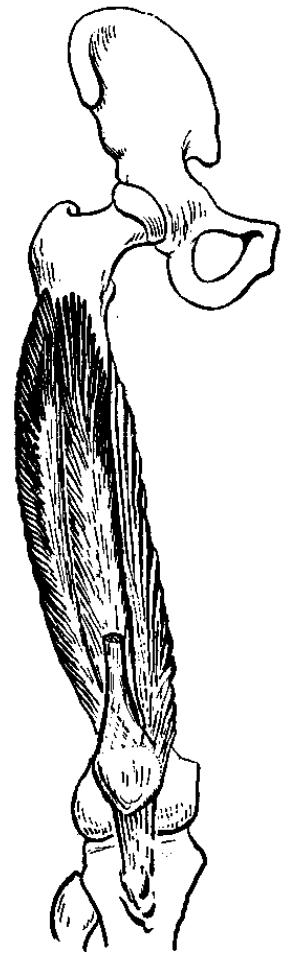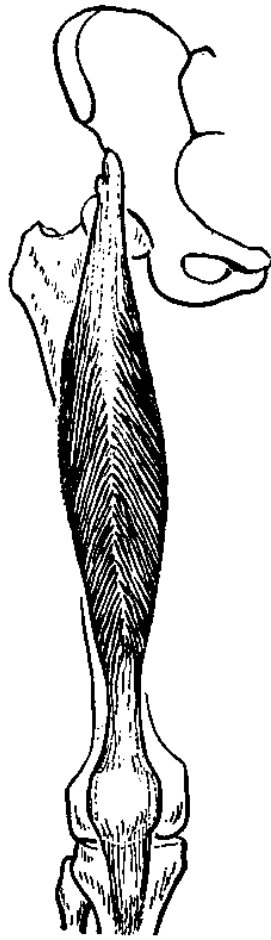
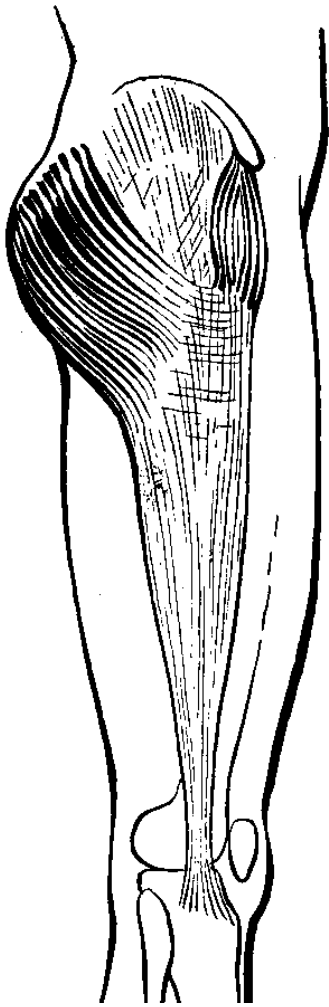
Có thể chia cơ mặt lòng bàn chân thành 4 lớp từ nông đến sâu .

- Cơ gập chung ngón ngắn , dang ngón cái, dang ngón út .
- Cơ gập ngón cái dài, gập chung ngón dài, vuông lòng bàn chân, 4 cơ giun .
- Cơ gập ngón cái ngắn, áp ngón cái, gập út ngắn.
- Ba cơ liên xương lòng. Gân các cơ chày sau, mác dài

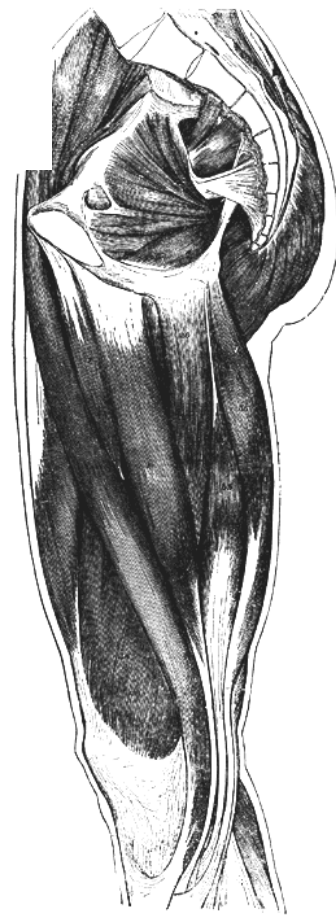
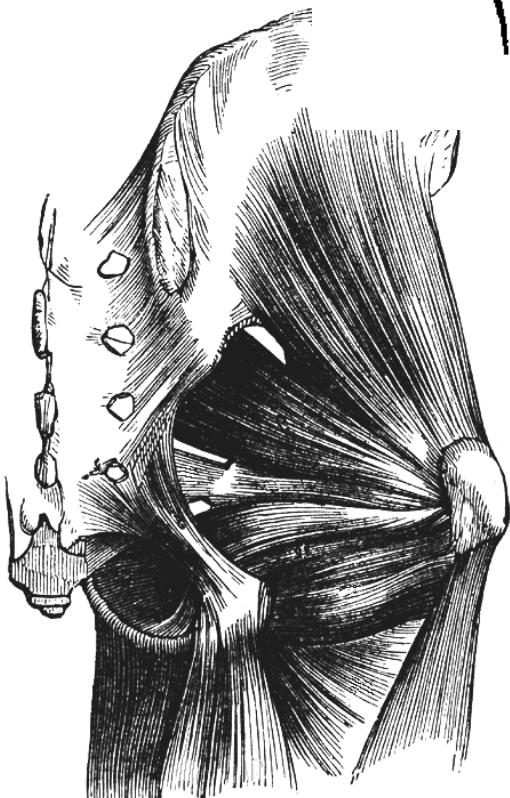

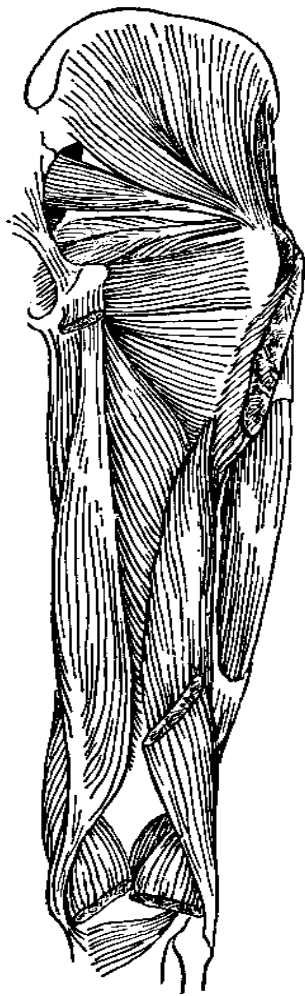
Tên cơ	Khởi điểm	Cuối điểm	Động tác	TK
Lớp 1 -Cơ gập chung ngón ngắn. -Dang ngón út.	U gót. U gót.	Đốt giữa ngón 2-5. Đáy đốt gần ngón 5.	Gập ngón 2 -5. Dang ngón 5.	LBC trong. LBC ngoài.
-Dang ngón cái.	U gót.	Đáy đốt gần ngón 1.	Dang ngón 1.	LBC trong.
Lớp 2				

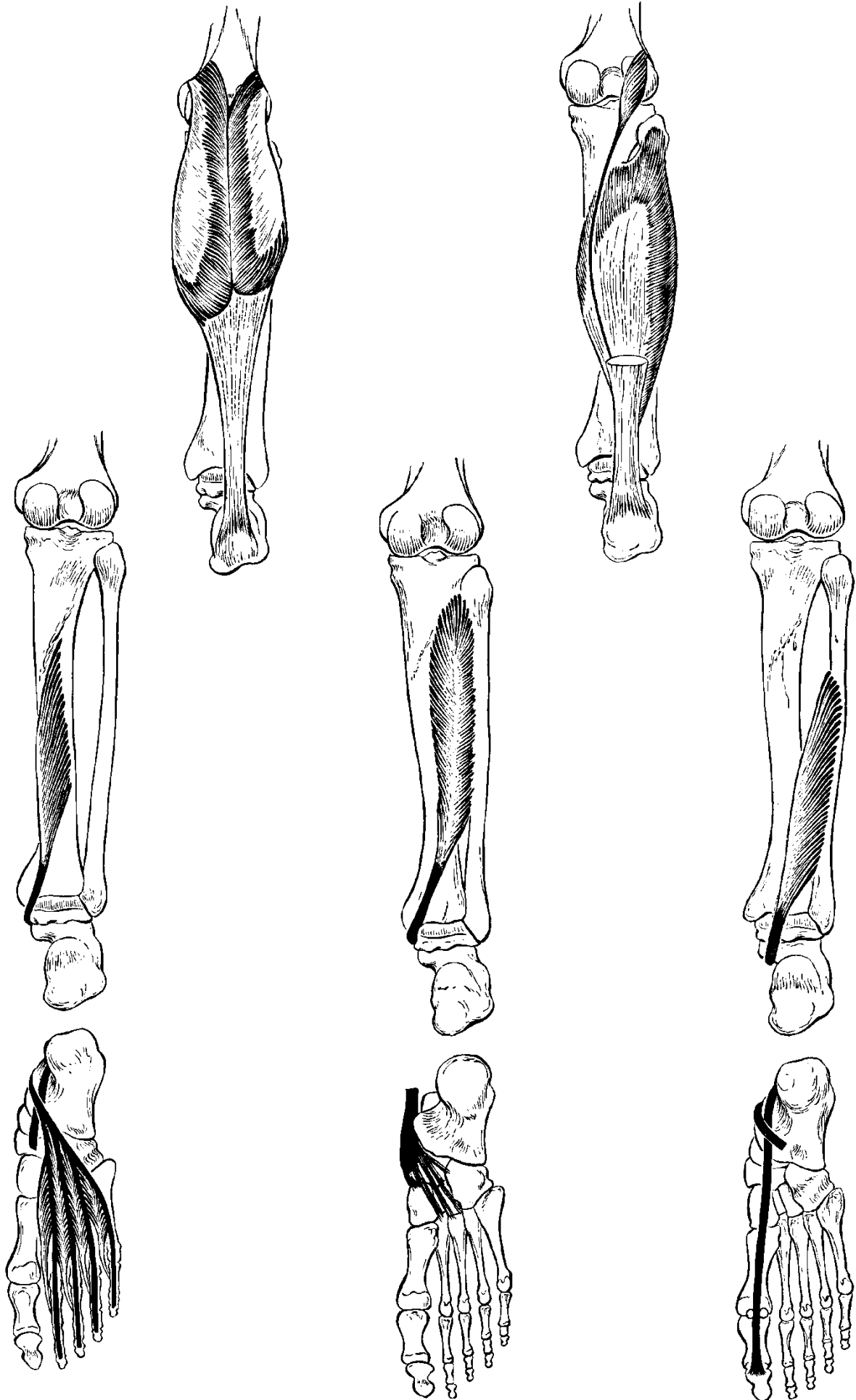
-Cơ gập ngón cái dài - Gập chung ngón dài -Bốn cơ giun .	Xương mác. Xương chày. Gân cơ gập chung ngón dài.	Đáy đốt xa ngón 1. Đáy đốt xa ngón 2-5 . Đáy đốt gần ngón 2-5.	Gập ngón 1. Gập ngón 2 - 5 Gập khớp liên đốt gần, duỗi khớp liên đốt xa. Gập ngón	Chày. Chày. LBC trong và ngoài LBC ngoài
-Vuông lòng bàn chân.	U gót.	Gân cơ gập chung ngón dài.	Gập ngón	LBC ngoài
Lớp 3 - Gập ngón cái ngắn - Áp ngón 1. - Gập út ngắn.	Xương ghe, xương bàn chân ₁ , X chêm ₁ . X hộp, xương chêm 3, đầu X bàn chân 2,3,4 Đáy xương bàn chân 5	Đáy đốt gần ngón 1. Đáy đốt gần ngón 1. Đáy đốt gần ngón 5	Gập đốt gần. Khép ngón 1. Gập ngón 5	LBC trong. LBC ngoài. LBC ngoài
Lớp 4 - 3 cơ liên xương lòng.	Xương bàn chân 3,4,5.	Đáy đốt gần Ngón 3 - 5 .	Áp các ngón 3, 4, 5 .	LBC ngoài






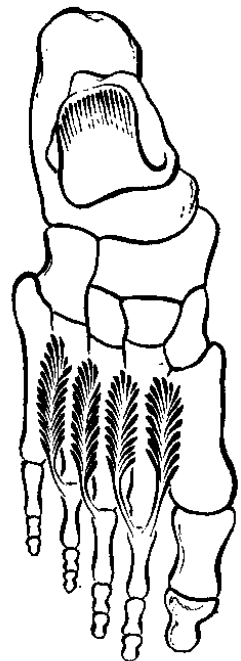
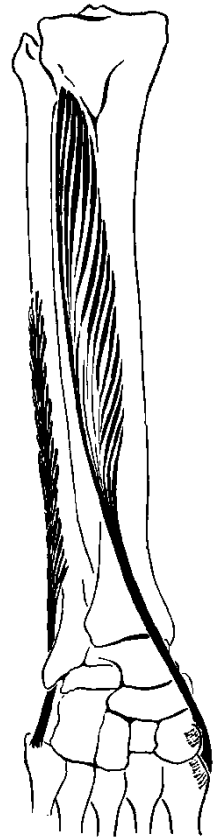
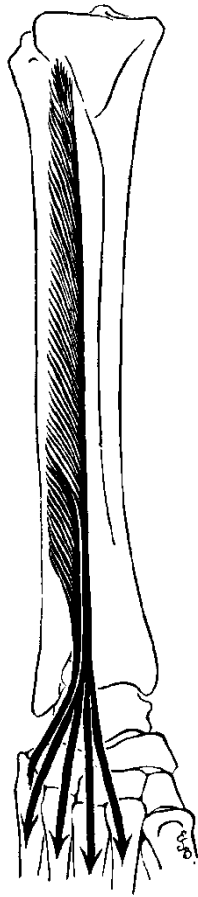

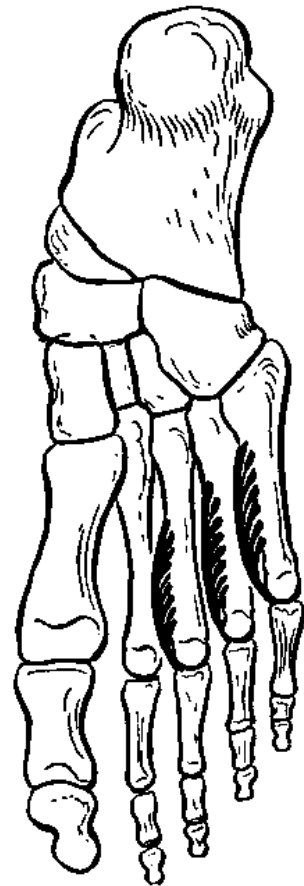
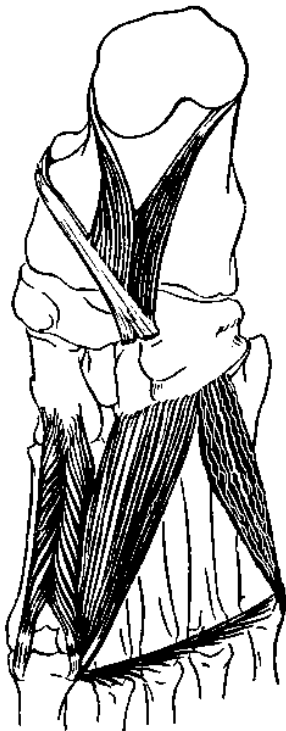







F





HUYẾT QUẢN CHI DƯỚI

Các huyết quản nuôi chi dưới xuất phát từ 2 nguồn gốc :

- Huyết quản hông trong (chậu trong) : cung cấp cho vùng mông.
- Huyết quản hông ngoài (chậu ngoài): cung cấp cho vùng còn lại của chi dưới (đùi, cẳng chân, bàn chân).

Các huyết quản sâu gồm động mạch và tĩnh mạch mang cùng tên đi kèm nhau. Các huyết quản nông gồm các tĩnh mạch dưới da, có thông nối với các tĩnh mạch sâu.

A. MẠCH MÁU CỦA VÙNG MÔNG

Có hai động mạch cho vùng mông, đều xuất phát từ động mạch hông trong ở trong chậu và ra khỏi chậu qua lỗ ngồi lớn để đến mông .

- Động mạch mông trên : đi phía trên cơ hình lê cùng với thần kinh mông trên và phân nhánh cho vùng trên của hông .

- Động mạch mông dưới : đi phía dưới cơ hình lê cùng với thần kinh mông dưới, thần kinh tọa và phân nhánh cho phần dưới của mông và thần kinh tọa .

Đi kèm với các động mạch là các tĩnh mạch sâu mang cùng tên và chảy về tĩnh mạch hông trong.

B. MẠCH MÁU CỦA CHÂN

Động mạch nuôi chi dưới, trừ vùng mông, phát xuất từ động mạch hông ngoài và lần lượt đi qua các vùng đùi, khoeo, cẳng chân và bàn chân. Đi kèm với các động mạch là các tĩnh mạch sâu mang cùng tên và chảy về tĩnh mạch hông ngoài.

I. ĐỘNG MẠCH ĐŨI .

a. Đường đi : Động mạch đùi bắt đầu từ dưới dây bẹn (cung đùi), lần lượt đi qua tam giác đùi Scarpa, ống cơ khép Hunter và khi chui qua khỏi khe cơ khép đùi lớn để ra mặt sau gối thì đổi tên thành động mạch khoeo chân (động mạch nhượng chân).

b. Liên hệ.

- Trong tam giác đùi động mạch đùi đi ở chính giữa, phía ngoài là thần kinh đùi, phía trong là tĩnh mạch đùi, cả ba đi từ giữa cung đùi đến đỉnh tam giác đùi .

- Trong ống cơ khép (được tạo bởi cơ rộng trong, cơ khép đùi lớn và cơ may) động mạch đùi cùng đi với thần kinh hiển và ở phía trước tĩnh mạch đùi .

c. Các nhánh bên .

- **Động mạch bụng trên (thượng vị) nông** : cho (da) vùng hố chậu, bẹn .

- **Động mạch vòng hông nông** : cho (da) vùng hông .

- **Động mạch thẹn ngoài** : cho bẹn và cơ quan sinh dục ngoài .

- **Động mạch đùi sâu** là nhánh lớn nhất, chia thành động mạch đùi trong cho đầu và cổ xương đùi, động mạch vòng đùi ngoài cho mặt ngoài đùi và bốn nhánh động mạch xuyên cho mặt sau đùi.

- **Động mạch gối xuống** cho vùng khớp gối .

d. Thông nối .

- Động mạch đùi thông nối với các động mạch mông trên, mông dưới bằng các nhánh của động mạch đùi sâu ở vùng mông.

- Động mạch đùi thông nối với động mạch khoeo bằng các nhánh của động mạch gối xuống quanh khớp gối.

II. ĐỘNG MẠCH KHOEO (NHƯỢNG) CHÂN .

a. Đường đi: Động mạch khoeo chân bắt đầu từ khe cơ khép đùi lớn, đi từ góc trên xuống góc dưới khoảng tứ giác nhượng chân và tận cùng ở bờ dưới cơ nhượng chân bằng cách chia thành các nhánh động mạch chày trước, động mạch chày sau và động mạch mác (trâm).

b. Liên hệ : Trong khoảng nhượng chân, động mạch khoeo đi chung với tĩnh mạch khoeo và thần kinh chày. Ở góc trên thần kinh chày đi phía ngoài, tĩnh mạch khoeo ở giữa và động mạch khoeo ở trong. Khi xuống đến góc dưới thần kinh chày nằm nông nhất, tĩnh mạch khoeo ở giữa còn động mạch khoeo nằm sâu nhất.

c. Các nhánh bên : Động mạch khoeo cho 5 nhánh động mạch nổi thông nổi rộng rãi với nhau (Động mạch gối trên ngoài, động mạch gối trên trong, động mạch gối dưới ngoài, động mạch gối dưới trong, động mạch gối giữa).

III. ĐỘNG MẠCH CHÀY TRƯỚC .

a. Đường đi: Từ bờ dưới cơ khoeo chân, động mạch chày trước xuyên qua màng liên xương để ra mặt trước cẳng chân rồi tiếp tục đi xuống cổ chân đến khớp chày-mác-sên (quyển-trâm-sên) thì đổi tên thành động mạch lưng chân (mu chân).

b. Liên hệ : Trong ngăn trước cẳng chân, động mạch chày trước đi chung với tĩnh mạch chày trước và thần kinh mác sâu.

c. Các nhánh bên :

- Động mạch chày hồi trước .
- Động mạch mắt cá trong và mắt cá ngoài.

IV. ĐỘNG MẠCH LƯNG CHÂN (MU CHÂN) .

a. Đường đi: Động mạch lưng chân đi nông dưới da từ khớp chày-mác-sên xuyên qua khoảng liên xương bàn chân 1 vào lòng bàn chân và thông nối với động mạch lòng bàn chân ngoài.

b. Các nhánh bên :

- Động mạch cổ chân ngoài.
- Các động mạch cổ chân trong .
- Động mạch cung : Hướng ra phía ngoài lưng bàn chân và phát ra các động mạch lưng bàn chân cho các khoảng liên xương. Mỗi động mạch lưng bàn chân lại chia thành các động mạch lưng ngón chân .

- Nhánh lòng bàn chân sâu, tạo cung lòng bàn chân với động mạch lòng bàn chân ngoài.

V. ĐỘNG MẠCH MÁC .

a. Đường đi: Phát xuất từ động mạch khoeo chân, động mạch mác đi sát mặt sau xương mác để ra mặt sau mắt cá ngoài và tận cùng ở gót chân.

b. Các nhánh bên :

- Nhánh xuyên : xuyên qua màng liên xương để nối với động mạch chày trước .
- Nhánh nối : nối với động mạch chày sau.
- Các nhánh mắt cá ngoài.
- Các nhánh gót chân .

VI. ĐỘNG MẠCH CHÀY SAU .

a. Đường đi: Phát xuất từ động mạch khoeo, động mạch chày sau đi trong ngăn sau cơ 3 đầu bắp chân và cơ gập cẳng chân. Xuống đến cổ chân, động mạch đi sau mắt cá chân và tận cùng ở lòng bàn chân bằng cách chia thành động mạch lòng bàn chân trong và động mạch lòng bàn chân ngoài.

b. Liên hệ : Cùng đi với động mạch chày sau trong ngăn sau cẳng chân có thần kinh chày.

c. Các nhánh bên :

- Các nhánh mắt cá trong.
- Các nhánh gót chân .

VII. ĐỘNG MẠCH LÒNG BÀN CHÂN TRONG (GAN CHÂN TRONG) :

Đi dọc theo mặt lòng bàn chân đến ngón cái. Cùng đi với động mạch có thần kinh lòng bàn chân trong.

VIII. ĐỘNG MẠCH LÒNG BÀN CHÂN NGOÀI (GAN CHÂN NGOÀI) :

- a. Đường đi: Phát xuất từ động mạch chày sau ở dưới cơ dang ngón cái, động mạch gan chân ngoài hướng ra ngoài đến đáy xương bàn chân 5, từ đó lại hướng vào trong đến ngang đáy xương bàn chân 1 và 2 tạo thành cung động mạch lòng bàn chân.
- b. Liên hệ : Cùng đi với động mạch, có thần kinh lòng bàn chân ngoài.
- c. Các nhánh bên : Phát xuất từ cung động mạch lòng bàn chân.
 - Các nhánh xuyên: thông nối với các động mạch lưng bàn chân.
 - Các động mạch lòng bàn chân : lần lượt chia thành các động mạch lòng ngón chân cho các ngón chân.

C. TĨNH MẠCH NÔNG CHI DƯỚI

Các tĩnh mạch này đi dưới da và thường có nhiều van hơn tĩnh mạch nông chi trên.

I. TĨNH MẠCH HIỂN LỚN .

a. Đường đi: Bắt nguồn từ phần trong mạng lưới tĩnh mạch lưng bàn chân, đi lên trên, phía dưới mắt cá trong rồi dọc theo mặt trong cẳng chân, phía sau các lồi cầu trong xương chày và xương đùi, mặt trong đùi, đến tam giác đùi Scarpa xuyên vào lớp sâu để đổ vào tĩnh mạch đùi .

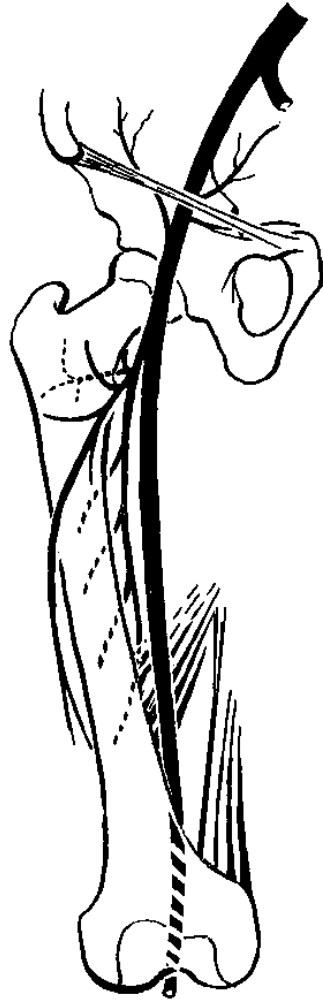
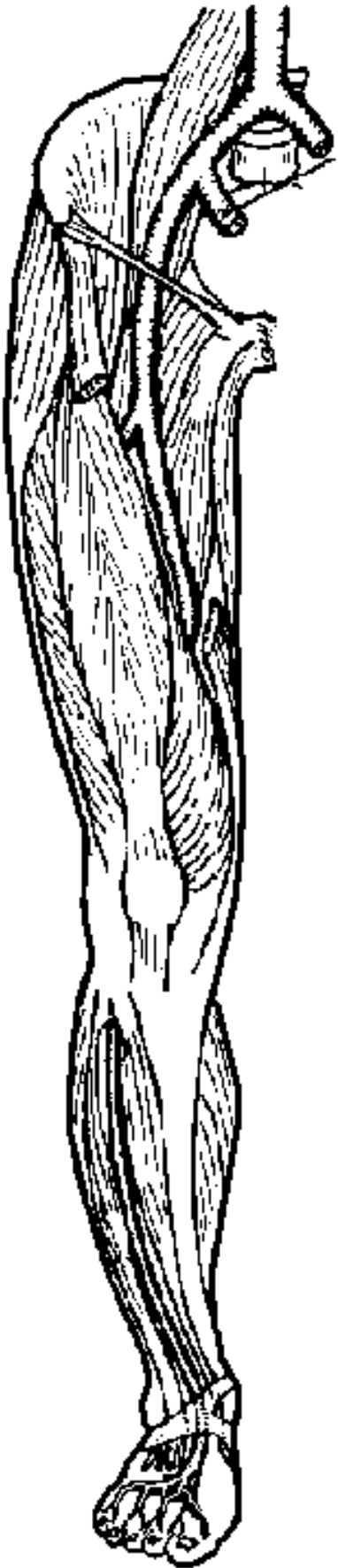
b. Liên hệ : Từ phần dưới gối có thần kinh hiển đi cùng đường với tĩnh mạch.

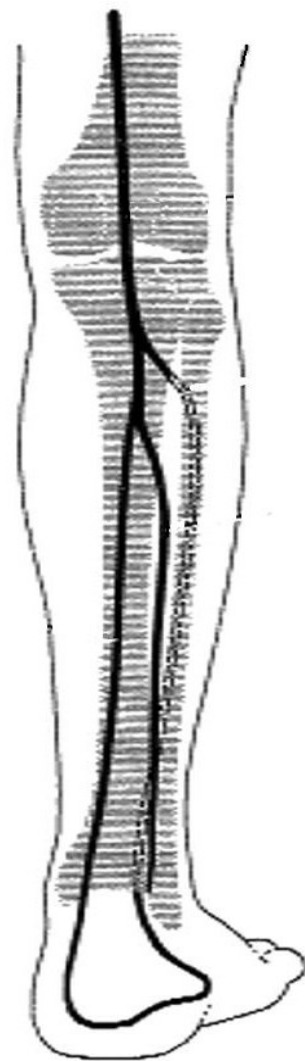
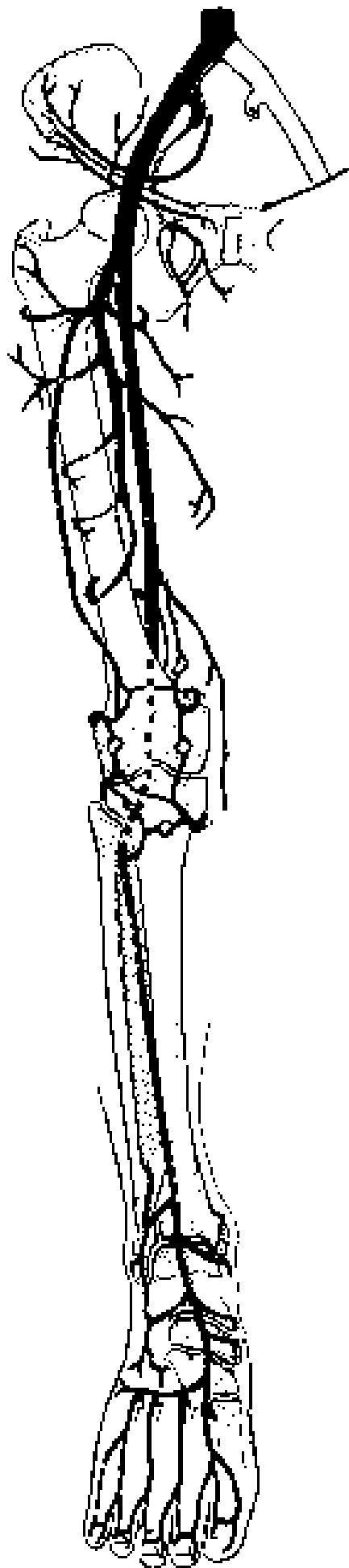
c. Vùng dẫn lưu : Tĩnh mạch hiển lớn dẫn lưu máu từ các tĩnh mạch nông của bàn chân, cẳng chân, đùi, bẹn, cơ quan sinh dục, thành bụng.

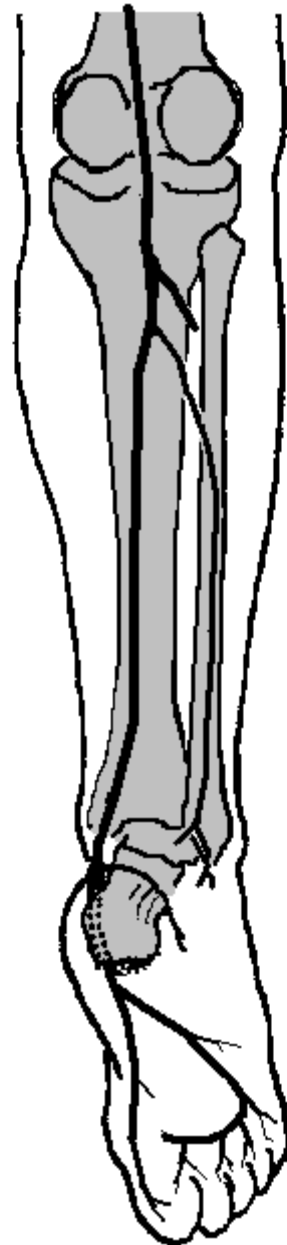
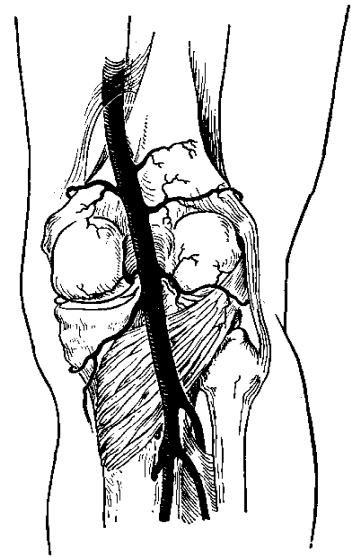
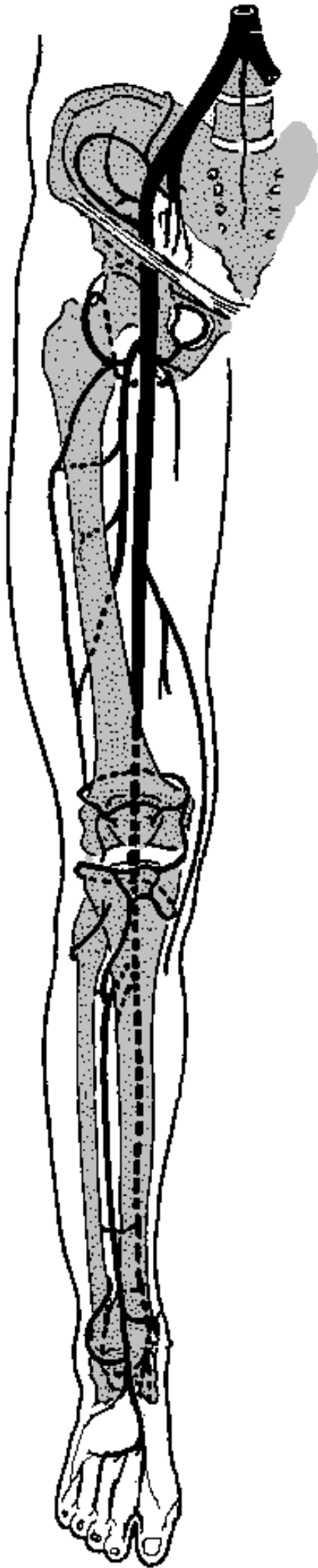
II. TĨNH MẠCH HIỂN NHỎ .

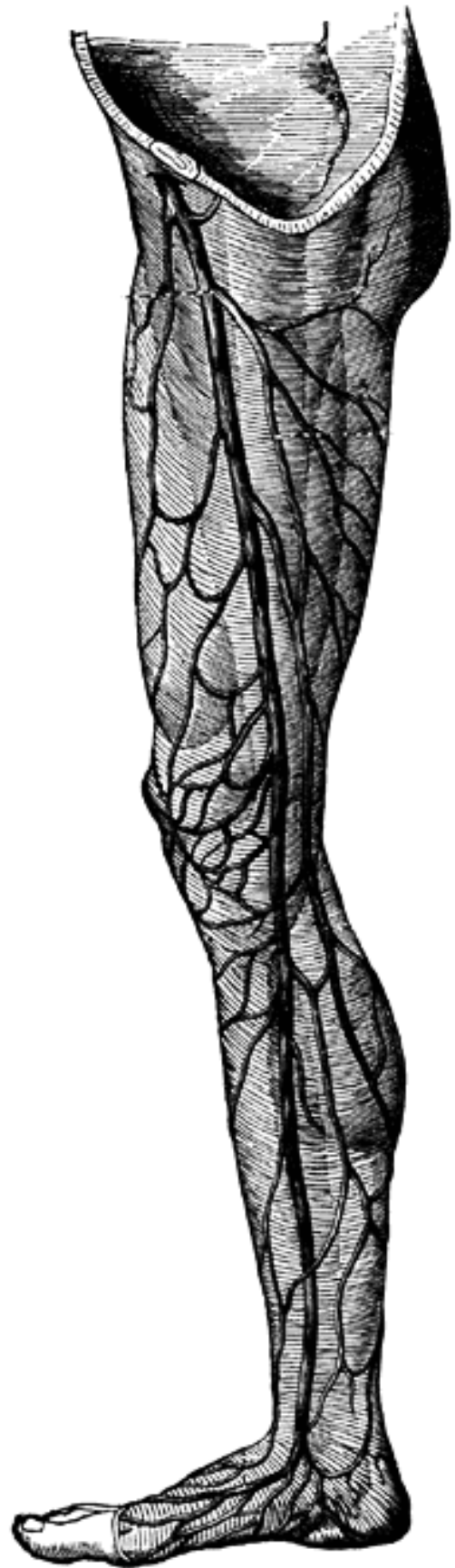
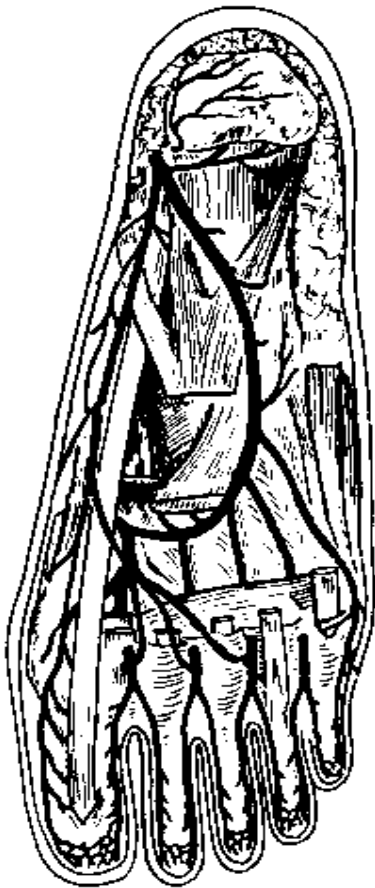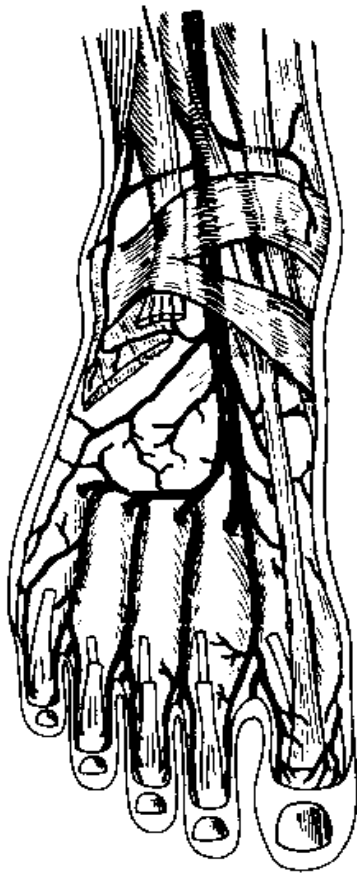
a. Đường đi: Bắt nguồn từ phần ngoài mạng lưới tĩnh mạch lưng bàn chân, đi phía sau mắt cá ngoài và hướng đến giữa mặt sau cẳng chân, đến khoảng khoeo chân thì xuyên qua cân sâu để đổ vào tĩnh mạch khoeo chân .

b. Vùng dẫn lưu : Phần ngoài lưng bàn chân, mặt sau cẳng chân .









THẦN KINH CHI DƯỚI

Các dây thần kinh phân bố cho chi dưới xuất phát từ 2 mạng thần kinh .

- Mạng thần kinh thắt lưng: phân bố cho vùng đùi trước và trong.
- Mạng thần kinh cùng : phân bố cho vùng còn lại của chi dưới .

A. MẠNG THẦN KINH THẮT LƯNG.

I. CẤU TẠO: Mạng thần kinh thắt lưng được tạo thành bởi sự kết hợp các nhánh trước của các thần kinh thắt lưng 1, 2, 3, 4. Các thần kinh được thành lập lần trong khối cơ thần.

II. CÁC THẦN KINH CỦA MẠNG THẦN KINH THẮT LƯNG : Có 6 thần kinh chính .

- Thần kinh hông bụng dưới L_1 (T₁₂).
- Thần kinh hông bẹn L_1 (T₁₂).
- Thần kinh da đùi ngoài $L_2 - L_3$.
- Thần kinh sinh dục đùi $L_1 - L_2$.
- Thần kinh đùi $L_2 - L_4$.
- Thần kinh bịt $L_2 - L_4$.

Trong đó có 4 thần kinh cuối phân bố cho chi dưới .

III. CÁC THẦN KINH PHÂN BỐ CHO CHI DƯỚI

1. Thần kinh da đùi ngoài : Phát xuất từ mạng thần kinh thắt lưng, ra khỏi chậu, dưới dây bẹn ngay phía trong gai hông trước trên, rồi xuống mặt ngoài đùi.

Thần kinh này giữ cảm giác da mặt ngoài đùi .

2. Thần kinh sinh dục - đùi : Từ mạng thần kinh thắt lưng, ra khỏi chậu, dưới dây bẹn và nằm nông trên mặt bó huyết quản (động mạch, tĩnh mạch) đùi, rồi xuống mặt trước đùi và bìu. Thần kinh sinh dục đùi giữ cảm giác một vùng nhỏ da đùi dưới dây bẹn, da bìu và vận động cơ treo tinh hoàn.

3. Thần kinh đùi : Thần kinh đùi là thần kinh lớn nhất của mạng thắt lưng, ra khỏi chậu, dưới dây bẹn và đi phía ngoài động mạch đùi. Thần kinh xuống đến đùi thì chia thành các nhánh cuối.

- Các thần kinh da đùi trước, da đùi ngoài, da đùi trong : giữ cảm giác da vùng đùi ngoài, trước và trong .

- Thần kinh hiển : đi theo động mạch đùi xuống gối, từ đây tách khỏi động mạch để xuống mặt trong cẳng chân, mắt cá trong và cạnh trong bàn chân. Cùng đi với thần kinh hiển có tĩnh mạch hiển. Thần kinh hiển giữ cảm giác da mặt trong cẳng chân và da mặt trong bàn chân.

Thần kinh đùi vận động các cơ mặt trước đùi (cơ 4 đầu đùi, cơ may, cơ lược).

4. Thần kinh bịt : Từ mạng thần kinh thắt lưng, thần kinh bịt ra khỏi chậu qua lỗ bịt để xuống mặt trong đùi, ở đây thần kinh bịt chia thành các nhánh cuối.

- Các nhánh sau của thần kinh bịt : vận động 3 cơ khép đùi, cơ mảnh, cơ bịt ngoài.
- Các nhánh trước của thần kinh bịt : giữ cảm giác da mặt trong đùi và gối.

B. MẠNG THẦN KINH CÙNG.

I. CẤU TẠO.

Mạng thần kinh cùng được cấu tạo bởi sự kết hợp nhánh trước của các thần kinh thắt lưng 4, 5 và các thần kinh cùng 1, 2, 3, 4. Mạng thần kinh cùng nằm ở mặt trước xương cùng.

II. CÁC THẦN KINH THUỘC MẠNG THẦN KINH CÙNG.

- Thần kinh thẹn : phân bố cho vùng sinh môn.
- Các thần kinh mông trên và thần kinh mông dưới.
- Các thần kinh cho các cơ xoay ngoài khớp háng.
- Thần kinh da đùi sau .
- Thần kinh tọa (thần kinh ngồi, thần kinh hông to).

Trừ thần kinh thẹn, các thần kinh còn lại đều phân bố cho chi dưới .

III. CÁC THẦN KINH MÔNG TRÊN VÀ THẦN KINH MÔNG DƯỚI.

Thần kinh hông trên và thần kinh hông dưới từ chậu đến hông qua lỗ ngồi lớn, lần lượt ở bờ trên và bờ dưới cơ hình lê.

- Thần kinh hông trên vận động cơ hông vừa, cơ hông nhỏ, cơ căng cân rộng.
- Thần kinh hông dưới vận động cơ hông lớn.

IV. CÁC THẦN KINH CHO CÁC CƠ XOAY NGOÀI KHỚP HÁNG.

Đều là thần kinh nhỏ, vận động các cơ hình lê, cơ bịt trong, cơ đôi và cơ vuông đùi.

V. THẦN KINH DA ĐÙI SAU (Thần kinh hông nhỏ).

Thần kinh da đùi sau ra khỏi chậu qua lỗ ngồi lớn và ở bờ dưới cơ hình lê. Đây là thần kinh cảm giác da vùng hông, mặt sau đùi và tầng sinh môn.

VI. THẦN KINH TỌA (Thần kinh hông to).

Là dây thần kinh lớn nhất cơ thể, thần kinh tọa từ chậu ra đến hông qua lỗ ngồi lớn và ở bờ dưới cơ hình lê. Từ hông thần kinh tọa xuống mặt sau đùi, dưới các cơ hông lớn và cơ 2 đầu đùi. Đến khoảng khoeo chân, thần kinh tọa chia thành hai nhánh là thần kinh chày và thần kinh mác chung.

Thần kinh tọa vận động tất cả các cơ mặt sau đùi (cơ bán gân, cơ bán màng và cơ hai đầu đùi).

VII. THẦN KINH MÁC CHUNG (Thần kinh khoeo ngoài).

Thần kinh mác chung tách khỏi thần kinh tọa ở khoeo chân, đi theo cơ hai đầu đùi đến cổ xương mác thì chia thành hai nhánh là thần kinh mác nông và thần kinh mác sâu.

Ở khoeo chân thần kinh mác chung cho nhánh thần kinh da bắp chân ngoài để giữ cảm giác da mặt ngoài cẳng chân.

1. Thần kinh mác nông (Thần kinh da cơ).

Đi đến mặt ngoài cẳng chân và chia thành các nhánh :

- Nhánh vận động các cơ gân ngoài cẳng chân (cơ mác dài, cơ mác ngắn).
- Nhánh cảm giác da mặt trước cẳng chân và da lưng bàn chân .

2. Thần kinh mác sâu (Thần kinh chày trước).

Đi vào gân trước cẳng chân cùng với động mạch chày trước và chia thành các nhánh :

- Nhánh vận động các cơ gân trước cẳng chân (cơ chày trước, cơ duỗi chung ngón dài, cơ duỗi chung ngón cái dài, cơ mác ba và cơ duỗi chung ngón ngắn).
- Nhánh cảm giác ở da kẽ ngón 1 và 2.

VIII. THẦN KINH CHÀY (Thần kinh khoeo trong).

Từ khoeo chân, thần kinh chày đi xuống mặt sau cẳng chân cùng với động mạch chày sau. Đến mặt sau mắt cá trong thì thần kinh chày chia thành hai nhánh cuối là thần kinh lòng bàn chân trong và thần kinh lòng bàn chân ngoài.

1. Các nhánh bên .

- Nhánh vận động : thần kinh chày vận động tất cả các cơ ở khoeo chân và mặt sau cẳng chân (cơ 3 đầu cẳng chân, cơ gập ngón cái dài, cơ gập chung ngón dài, cơ chày sau)
- Nhánh cảm giác : thần kinh chày cho nhánh thần kinh da bắp chân đi từ khoeo chân đến mặt sau cẳng chân, mặt sau mắt cá ngoài, cạnh ngoài bàn chân và giữ cảm giác các vùng này.

2. Thần kinh lòng bàn chân trong .

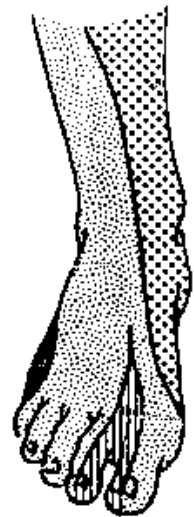
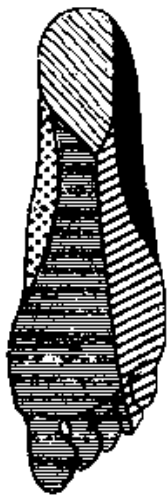
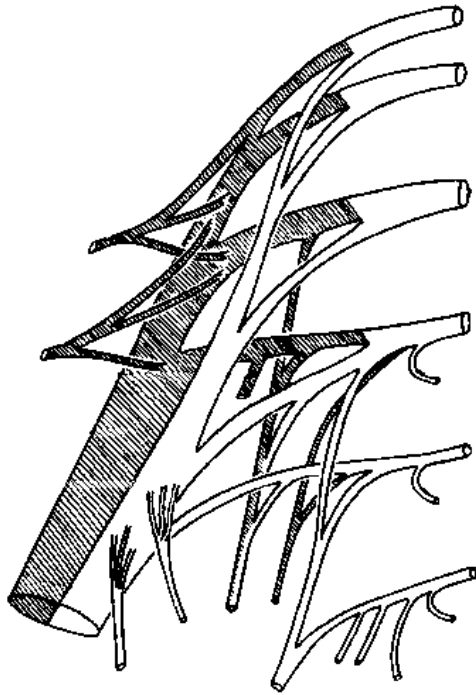
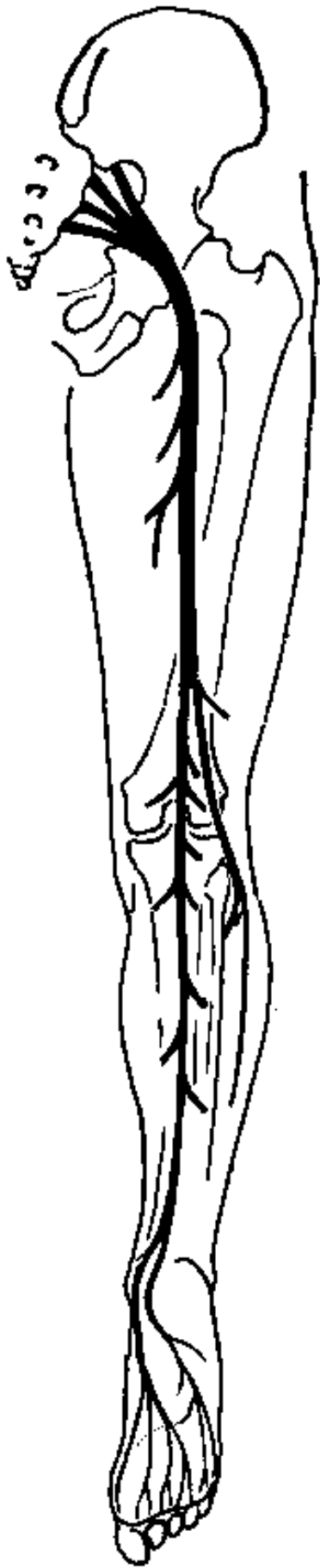
Xuất phát từ thần kinh chày, thần kinh lòng bàn chân trong đi từ gót chân về phía ngón cái và cho các nhánh sau :

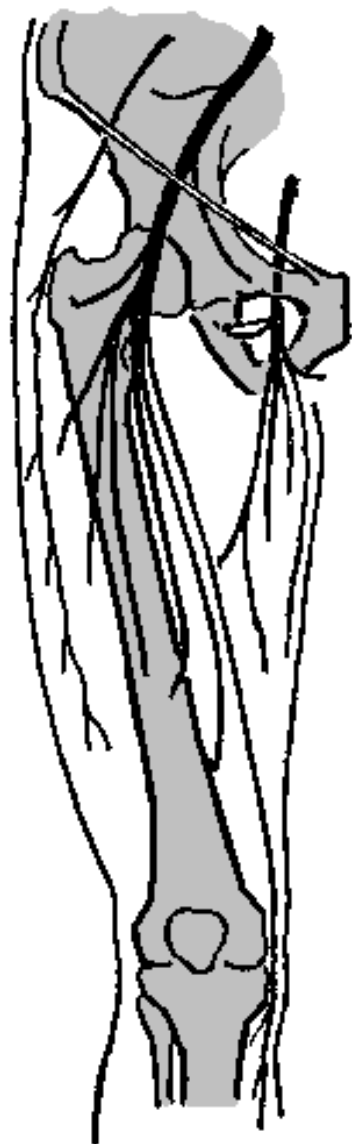
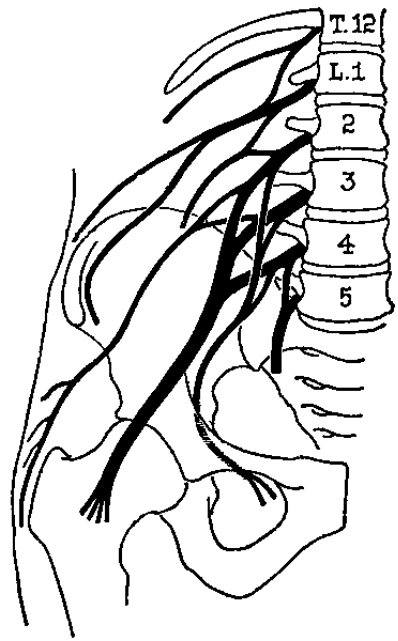
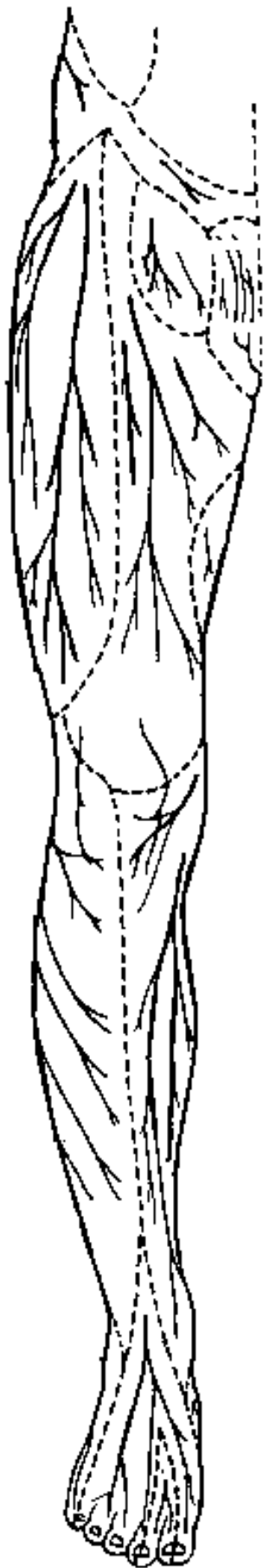
- Nhánh vận động các cơ dang ngón cái, cơ áp ngón cái, cơ gập ngón cái ngắn.
- Các nhánh cảm giác da mặt lòng bàn chân từ nửa trong ngón 4 đến hết ngón cái.

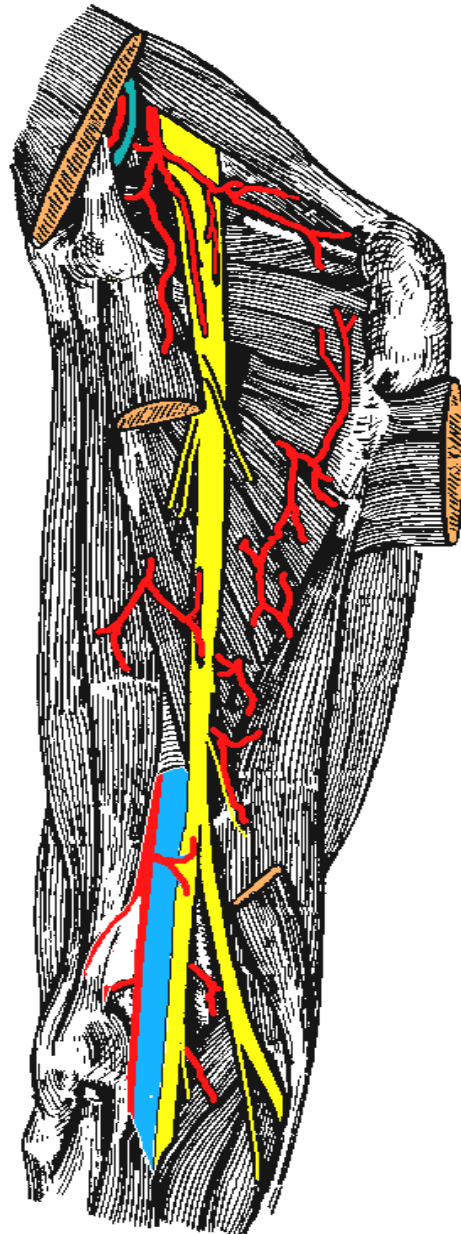
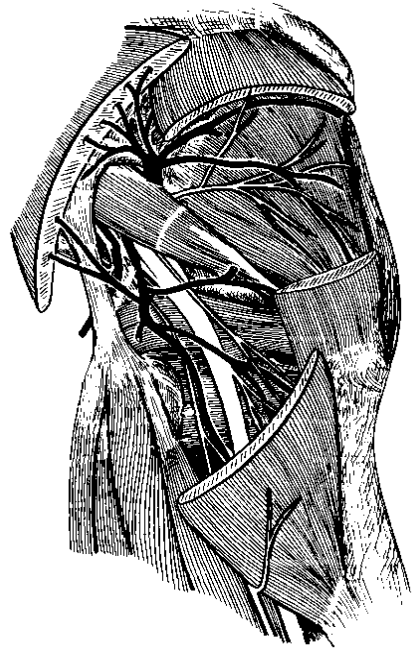
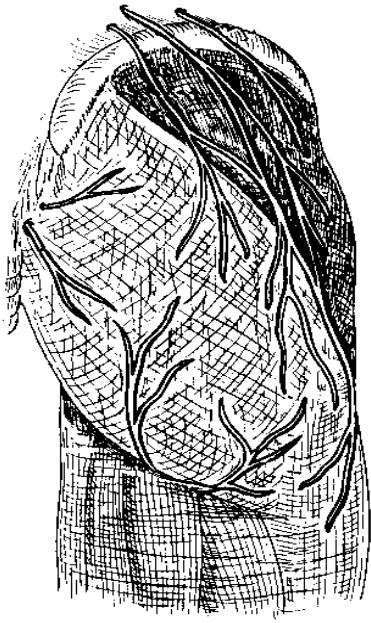3. Thần kinh lòng bàn chân ngoài .

Xuất phát từ thần kinh chày, thần kinh lòng bàn chân ngoài đi từ gót chân về phía ngón cái và cho các nhánh sau :

- Nhánh vận động tất cả các cơ của bàn chân, trừ các cơ của ngón cái .
- Các nhánh cảm giác da lòng bàn chân từ nửa ngoài ngón 4 đến hết ngón út .







SINH LÝ NỘI TIẾT

* **MỤC TIÊU:** Sau khi học xong, sinh viên có khả năng:

1. Kiến thức

1.1. Trình bày được khái niệm về hệ nội tiết.

1.2. Nêu được các hormon vùng dưới đồi và cơ chế điều hoà bài tiết hormon.

1.3. Trình bày được tác dụng của các hormon tuyến yên, tuyến giáp, tuyến thượng thận và tuyến tụy nội tiết.

1.4. Trình bày được các biểu hiện bệnh lý trên lâm sàng do rối loạn hoạt động của tuyến yên, tuyến giáp, tuyến thượng thận và tuyến tụy nội tiết.

2. Thái độ

2.1. Có thái độ tích cực nghiên cứu tài liệu và học tập tại lớp.

2.2. Nhận biết được tầm quan trọng của môn học đối với thực hành nghề sau này.

* NỘI DUNG

1. ĐẠI CƯƠNG VỀ HỆ NỘI TIẾT

Mọi chức năng của cơ thể được điều hoà bởi 2 cơ chế: thần kinh và thể dịch. Cơ chế thể dịch điều hoà chức năng cơ thể được thực hiện chủ yếu bởi các chất hoá học có trong máu và các dịch thể như: nồng độ các ion, phân áp các chất khí, đặc biệt là các nội tiết tố (hormon) do hệ nội tiết bài tiết ra.

1.1. Khái niệm về hệ nội tiết

Hệ nội tiết bao gồm các tuyến nội tiết và các nhóm tế bào thuộc các cơ quan khác nhau có chức năng nội tiết.

Tuyến nội tiết là những tuyến không có ống dẫn, chất bài tiết được đổ trực tiếp vào máu rồi theo máu đến các cơ quan, các mô trong cơ thể mà gây ra tác dụng.

Hệ thống nội tiết trong cơ thể gồm các tuyến nội tiết: tuyến yên, tuyến giáp, tuyến cận giáp, tuyến thượng thận, tuyến tụy nội tiết, tuyến sinh dục (tuyến sinh dục vừa là tuyến nội tiết vừa là tuyến ngoại tiết). Ngoài ra còn có các cơ quan có chức năng nội tiết như: vùng dưới đồi (cơ quan chỉ huy cao nhất của hệ nội tiết), ống tiêu hoá, thận và 1 số loại tế bào không nằm tập trung ở 1 cơ quan nhất định mà nằm rải rác khắp cơ thể.

1.2. Hormon

1.2.1. Định nghĩa

Theo quan niệm trước đây, hormon là chất hoá học có hoạt tính sinh học cao do các tuyến nội tiết bài tiết trực tiếp vào máu đến tác dụng ở xa nơi bài tiết.

Ngày nay quan niệm về hormon được mở rộng: hormon là những chất hoá học có hoạt tính sinh học cao do các tuyến nội tiết, 1 nhóm tế bào hay 1 loại tế bào bài tiết vào máu, vào dịch tổ chức và gây tác dụng lên các tế bào hoặc các mô khác của cơ thể

1.2.2. Phân loại hormon

Dựa vào nơi bài tiết và nơi tác dụng của hormon người ta chia các hormon thành 2 loại là:

- Hormon chung: là hormon của các tuyến nội tiết được đổ vào máu rồi theo máu đến các cơ quan, các mô ở xa mà gây tác dụng ở đó. Một số hormon chung tác động đến hầu hết các tế bào của cơ thể như: hormon phát triển GH của tuyến yên, T₃-T₄ của tuyến giáp, insulin của tuyến tụy nội tiết... một số hormon chung chỉ tác dụng lên 1 số tổ chức hay 1 cơ quan đặc hiệu gọi là cơ quan đích hay tế bào đích. Ví dụ: hormon ACTH của tuyến yên chỉ tác dụng lên tế bào vỏ thượng thận.

- Hormon địa phương (hormon tại chỗ): là những hormon do 1 loại tế bào hoặc 1 nhóm tế bào bài tiết vào máu hoặc dịch tổ chức và tác dụng lên các tế bào khác ở gần nơi hormon được bài tiết. Ví dụ:

- + Gastrin do tế bào G ở vùng hang vị-môn vị bài tiết vào máu và đến kích thích các tế bào tuyến dạ dày bài tiết dịch vị nhiều HCl và enzym pepsin.
- + Histamin được bài tiết ở hầu hết các mô trong cơ thể, có tác dụng giãn mạch và tăng tính thấm thành mao mạch tại tổ chức tạo ra nó.

1.2.3. Cơ chế tác dụng của hormon

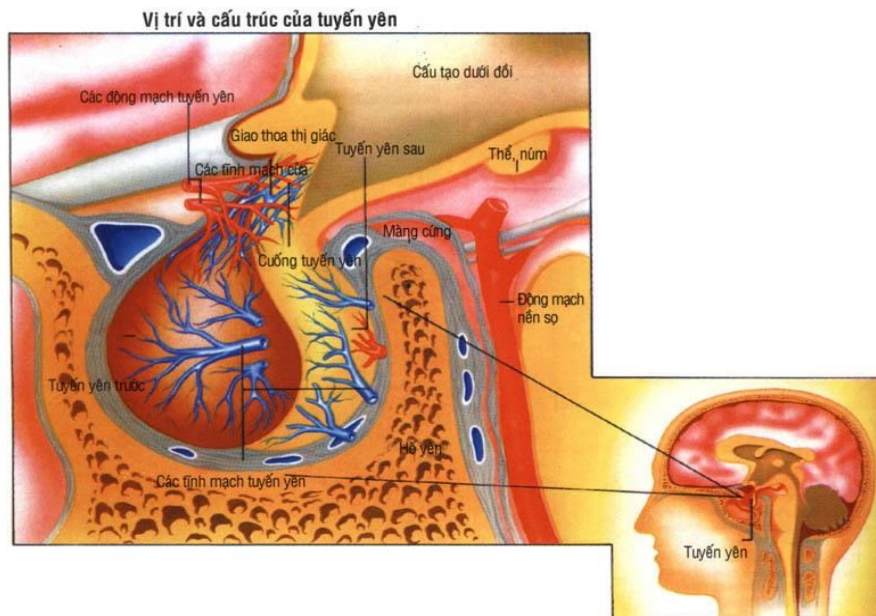
Receptor đóng vai trò chính trong cơ chế tác dụng của hormon. Receptor (còn gọi là thụ thể) là chất tiếp nhận hormon, nó nằm ở bề mặt tế bào hoặc ở bên trong tế bào. Khi hormon gắn vào receptor đặc hiệu ở tế bào đích sẽ làm cho receptor được hoạt hoá và tự nó thay đổi cấu trúc và chức năng, từ đó dẫn đến nhiều thay đổi trong tế bào như: làm thay đổi tính thấm màng tế bào, hoạt hoá hệ enzym trong tế bào hay hoạt hoá hệ gen trong nhân tế bào tùy thuộc vào vị trí mà hormon gắn vào receptor.

2. VÙNG DƯỚI ĐỒI (hypothalamus)

2.1. Các hormon của vùng dưới đồi

Vùng dưới đồi có những nơron đặc biệt có khả năng tổng hợp những chất có hoạt tính sinh học cao cần thiết cho sự kích thích hay ức chế hoạt động của tuyến yên, đó là các hormon giải phóng và hormon ức chế. Hormon giải phóng ký hiệu là RH. Hormon ức chế ký hiệu là IH.

SINH LÝ TUYẾN YÊN



I. ĐẠI CƯƠNG

Tuyến yên là 1 tuyến nhỏ nằm trong hố yên của xương bướm, có 3 thùy: thùy trước, thùy giữa và thùy sau. Ở người thùy giữa không phát triển, quá nhỏ nên thường được xếp vào thùy trước.

1. Các hormon thùy trước tuyến yên

A. Hormon tăng trưởng (GH)

* Tác dụng của GH:

- Tác dụng lên sự phát triển cơ thể:

- + GH làm phát triển cơ thể: GH không có tuyến đích hay cơ quan đích cụ thể mà nó tác động lên toàn bộ các mô của cơ thể làm tăng kích thước tế bào, tăng phân chia tế bào làm tăng số lượng tế bào vì vậy cơ thể lớn lên, tăng khối lượng và trọng lượng.
- + GH làm phát triển sụn liên hợp, làm chậm cốt hoá các sụn này, tăng tạo xương làm cho các xương dài ra, chắc khỏe.
- + GH phối hợp với các hormon khác như T_3 , T_4 và hormon sinh dục làm cho cơ thể phát triển cân đối hài hòa.

- Tác dụng lên chuyển hoá:
- + GH làm tăng tổng hợp protein.
- + GH làm tăng đường huyết. Nếu nồng độ GH tăng cao có thể gây đái tháo đường do tuyến yên.
- + GH làm giảm tổng hợp mỡ, tăng huy động mỡ dự trữ và sử dụng chúng để sinh năng lượng.
- * Điều hoà bài tiết GH: do GRH và GIH của vùng dưới đồi điều hoà theo cơ chế điều khiển ngược, acid amin máu giảm, stress kích thích bài tiết GH.

b. Kích giáp tố (TSH)

- Tác dụng lên tuyến đích là tuyến giáp: TSH dinh dưỡng tuyến giáp, làm tăng tổng hợp và bài tiết hormon tuyến giáp.

Trên lâm sàng: bệnh Basedow có triệu chứng lồi mắt. Người ta đã chiết xuất được chất gây lồi mắt từ TSH nhưng tác dụng sinh lý của nó chưa được biết rõ.

- Điều hoà bài tiết: sự bài tiết TSH do TRH của vùng dưới đồi và hormon T_3 , T_4 của tuyến giáp điều hoà theo cơ chế điều khiển ngược.

c. Kích vỏ thượng thận tố (ACTH)

- Tác dụng:
- + ACTH có tác dụng lên tuyến đích là tuyến vỏ thượng thận: dinh dưỡng vỏ thượng thận và kích thích vỏ thượng thận tăng tiết hormon.
- + ACTH tác dụng lên hệ thần kinh trung ương (đặc biệt là não) giúp cho quá trình học tập và trí nhớ được dễ dàng.
- + ACTH còn có tác dụng đến tế bào sắc tố làm cho da có màu sẫm (tác dụng giống MSH). Trong bệnh Addison bệnh nhân bị sạm đen do ACTH tăng làm cho da có những mảng sắc tố.
- Điều hoà bài tiết: ACTH chịu sự điều hoà bởi CRH của vùng dưới đồi và hormon vỏ thượng thận theo cơ chế điều khiển ngược. Stress làm tăng bài tiết ACTH, làm tăng bài tiết hormon vỏ thượng thận.

d. Kích dục tố: gồm FSH, LH và prolactin.

- Tác dụng:
- + Tác dụng trên tuyến sinh dục nam (tinh hoàn): FSH kích thích ống sinh tinh phát triển và sản xuất tinh trùng. LH kích thích tế bào kẽ (Leydig) phát triển và kích thích bài tiết testosterone.
- + Tác dụng trên tuyến sinh dục nữ:
- . FSH kích thích các nang noãn phát triển.
- . LH phối hợp với FSH làm phát triển nang noãn tiến tới chín gây phóng noãn, LH kích thích các tế bào hạt và lớp vỏ còn lại phát triển thành hoàng thể, kích thích nang trứng và hoàng thể bài tiết estrogen và progesterol.
- + Prolactin kích thích bài tiết sữa.
- Điều hoà bài tiết: kích dục tố chịu sự điều hoà bài tiết bởi GnRH của vùng dưới đồi và các hormon sinh dục theo cơ chế điều khiển ngược. Prolactin do PRH và PIH điều hoà. Khi trẻ mút vú cũng kích thích tăng tiết prolactin.

e. Kích hắc tố (MSH)

- Tác dụng: MSH làm tăng quá trình nhiễm sắc của da, làm cho tế bào chuyển hoá sắc tố melanin trưởng thành.

Ở người, tác dụng của MSH do ACTH đảm nhiệm. MSH ít có tác dụng sinh lý nhưng nó lại liên quan đến quá trình nhiễm sắc bệnh lý.

2. Các hormon thụ sau tuyến yên (các hormon hậu yên)

a. Oxytocin

- Tác dụng:
- + Tác dụng trên cơ trơn tử cung: oxytocin làm tăng cường cơ cơ tử cung khi mang thai, đặc biệt vào thời gian gần cuối kỳ mang thai, do đó khởi phát và thúc đẩy quá trình sô thai. (nó thường được dùng trong trường hợp đẻ khó do cơn co tử cung yếu hoặc không có cơn co tử cung).

+ Oxytocin kích thích bài xuất sữa.

- Điều hoà bài tiết:

+ Trong thời gian nuôi con bú, chính động tác mút núm vú của trẻ gây kích thích tiết oxytocin.

+ Những cảm xúc âm tính hoặc dương tính quá mạnh làm ức chế bài tiết oxytocin.

b. Vasopresin (ADH)

Tác dụng: ADH làm tăng tái hấp thu nước ở ống thận, vì vậy ADH còn được gọi là yếu tố chống lợi niệu. Thiếu ADH gây bệnh đái tháo nhạt.

- Khi nồng độ ADH cao trong máu gây tăng huyết áp do làm co các tiểu động mạch.

3.3. Các rối loạn chức năng tuyến yên trên lâm sàng

3.3.1. Ưu năng tuyến yên

- Ở người trẻ: gây bệnh khổng lồ, cơ thể phát triển quá mức bình thường và kèm theo chứng đái đường. Nguyên nhân do bài tiết quá nhiều GH.

- Người trưởng thành: gây bệnh to đầu ngón: tăng thể tích các mô mềm (da, lưỡi, tạng,...), các xương ngắn phát triển (xương hàm dưới, xương đốt ngón tay, ngón chân).

3.3.2. Nhược năng tuyến yên

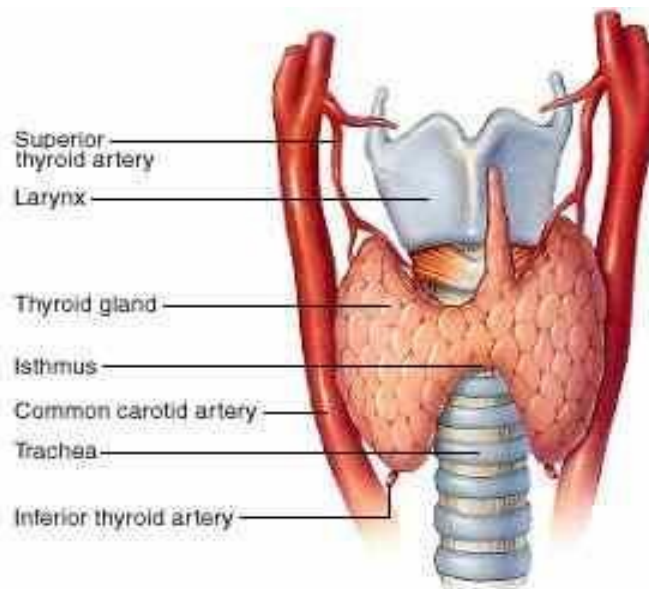
- Nhược năng tuyến yên gây lùn tuyến yên (lùn cân đối) do giảm bài tiết GH.

- Thiếu tuyến yên bẩm sinh: đứa trẻ phát triển gần bình thường tới 1 tuổi. Sự phát triển thể lực, trí lực đều giảm hẳn. Đây là lùn cân đối (cả người và các tạng).

- Bệnh Simonds : do thoái hoá hoặc teo tuyến yên. Người bị bệnh gây đét rối loạn dinh dưỡng da, lông, tóc, chuyển hoá cơ sở giảm, đường huyết giảm, huyết áp giảm, teo cơ quan sinh dục.

- Đái tháo nhạt: do tổn thương Hypothalamus hay hậu yên. Bệnh nhân đái nhiều, nước tiểu nhược trương.

SINH LÝ TUYẾN GIÁP



I. ĐẠI CƯƠNG

Tuyến giáp nằm ngay dưới thanh quản, ở phía trước và 2 bên khí quản, nó bài tiết 2 hormon quan trọng là thyroxin và triiodotyronin, còn gọi là T₃ và T₄. Chức năng của T₃ và T₄ là như nhau.

1. Tác dụng của hormon tuyến giáp

a. Tác dụng lên sự phát triển cơ thể: chủ yếu ở thời kỳ trẻ đang lớn.

- Hormon tuyến giáp kích thích phát triển hệ thống xương dài, tổ chức thần kinh và tổ chức cơ làm cho cơ thể phát triển.

- Hormon tuyến giáp phối hợp với GH và các hormon khác làm cho cơ thể phát triển hài hoà cân đối. Trẻ bị nhược năng tuyến giáp sẽ chậm phát triển và bị lùn không cân đối, chức năng của hầu hết các cơ quan bị suy giảm.

- Hormon tuyến giáp làm phát triển bộ não trong thời kỳ bào thai và trong vài năm đầu sau khi sinh. Trẻ bị nhược năng tuyến giáp sẽ bị đần độn.

b. Tác dụng lên chuyển hoá

- Chuyển hoá năng lượng: hormon tuyến giáp làm tăng hoạt động chuyển hoá của hầu hết các mô trong cơ thể, làm tăng chuyển hoá cơ sở.

- Chuyển hoá glucid: hormon tuyến giáp làm tăng glucose máu.

- Chuyển hoá lipid: làm tăng nồng độ acid béo tự do trong máu, làm giảm nồng độ cholesterol, phospholipid và triglycerid ở huyết tương.

Khi suy giáp thì nồng độ cholesterol, phospholipid, triglycerid huyết tương tăng. Người suy giáp cũng dễ bị xơ vữa động mạch do gan dự trữ nhiều lipid.

- Chuyển hoá protein: hormon tuyến giáp vừa làm tăng tổng hợp protein vừa làm tăng thoái hoá protein. Trong thời kỳ cơ thể đang phát triển, hormon tuyến giáp làm tăng tổng hợp protein mạnh hơn. Khi hormon tuyến giáp được bài tiết quá nhiều thì các kho dự trữ protein bị huy động, phân giải và giải phóng acid amin vào máu làm cho cơ thể bị gầy sút.

c. Tác dụng lên hệ thống tim mạch

- Tác dụng lên mạch máu: hormon tuyến giáp làm tăng chuyển hoá của hầu hết các tế bào do đó làm tăng giải phóng các sản phẩm chuyển hoá. Những sản phẩm này có tác dụng làm giãn mạch ở các mô, đặc biệt lượng máu dưới da tăng có tác dụng thải nhiệt.

- Tác dụng lên tim: hormon tuyến giáp làm tim đập nhanh và mạnh. Theo dõi nhịp tim là 1 chỉ số quan trọng để đánh giá hoạt động bài tiết của tuyến giáp.

- Tác dụng lên huyết áp: người bị ưu năng tuyến giáp huyết áp tâm thu tăng nhẹ (do tim đập nhanh và mạnh) còn huyết áp tâm trương lại giảm (do giãn mạch).

d. Tác dụng lên hệ thống thần kinh cơ

- Hormon tuyến giáp làm phát triển về kích thước và chức năng của não và hệ thần kinh nói chung. Người bị nhược năng tuyến giáp thì tư duy chậm chạp. Còn người bị ưu năng tuyến giáp thì thần kinh luôn ở trạng thái hưng phấn quá mức, căng thẳng, lo lắng do vậy thường bị mất ngủ, dễ bị kích thích thậm chí hoang tưởng.

- Tác dụng lên cơ làm cơ tăng phản ứng. Người ưu năng tuyến giáp bị run cơ.

e. Tác dụng lên cơ quan sinh dục

Tuyến giáp bình thường thì cơ quan sinh dục phát triển và hoạt động bình thường.

- Ở nam: nồng độ hormon tuyến giáp tăng hoặc giảm đều gây giảm khả năng tình dục.

- Ở nữ: thiếu hormon tuyến giáp gây rong kinh, kinh nhiều nhưng thừa hormon tuyến giáp lại gây kinh ít hoặc vô kinh, giảm tình dục.

f. Tác dụng lên hệ tiêu hóa

Hormon tuyến giáp làm tăng bài tiết dịch tiêu hoá và tăng vận động của đường tiêu hoá, nhu động ruột tăng. Vì vậy, thừa hormon tuyến giáp thường gây tiêu chảy, thiếu hormon tuyến giáp gây táo bón.

2. Rối loạn hoạt động của tuyến giáp

a. Ưu năng tuyến giáp:

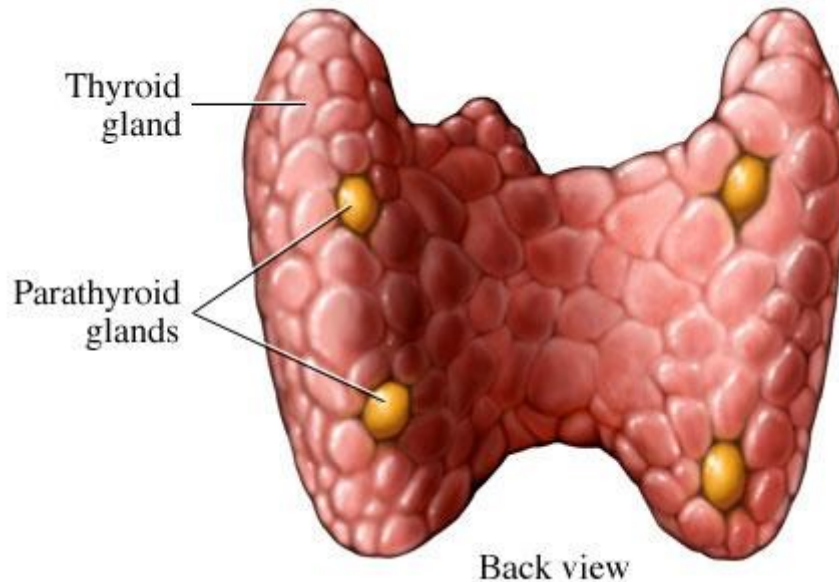
Gây bệnh cường giáp (còn gọi là bệnh Basedow) với biểu hiện: bướu cổ, lồi mắt, run tay, nhịp tim nhanh, hay mất ngủ, hồi hộp lo lắng, chuyển hoá cơ sở tăng...

b. Nhược năng tuyến giáp (hay suy giáp)

Bệnh biểu hiện: tinh thần chậm chạp, nhịp tim chậm, ngủ nhiều, chuyển hoá cơ sở giảm, táo bón, giảm chức năng dinh dưỡng gây rụng tóc. Người bị suy giáp có dấu hiệu phù niêm. Đây là loại phù cứng, ấn không lõm.

c. Bệnh đần độn: do suy giáp trong thời kỳ bào thai, trẻ nhỏ, do thiếu hormon tuyến giáp nên cơ thể không phát triển cả về thể chất và trí tuệ. Bệnh nhân thường bị lùn không cân đối do mô mềm phát triển mạnh hơn khung xương, người béo, lưỡi dày to gây khó nói, khó nuốt.

SINH LÝ TUYẾN CẬN GIÁP



Người có 4 tuyến cận giáp, chúng nằm ngay sau tuyến giáp, 2 tuyến nằm ở cực trên và 2 tuyến nằm ở cực dưới của tuyến giáp. Tuyến cận giáp tiết ra parathormon (PTH) là hormon có tác dụng điều nồng độ calci và phosphat máu:

- Làm tăng cường hoạt động của hủy cốt bào huy động calci từ xương vào máu, do đó làm tăng calci huyết.
- Làm giảm phosphat huyết.

Ngoài ra hormon tuyến cận giáp còn làm giảm tính hưng phấn của thần kinh cơ.

* Rối loạn chức năng tuyến cận giáp:

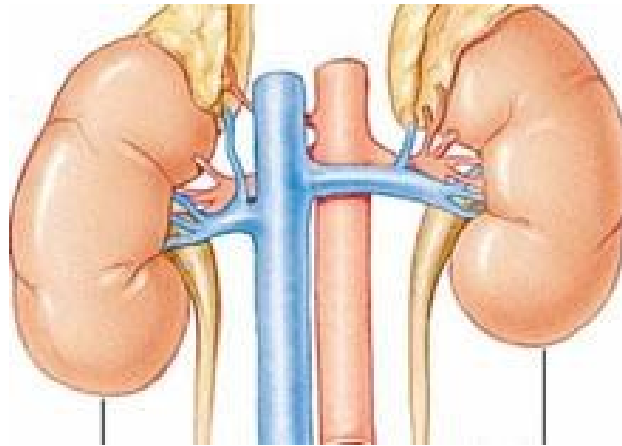
- Ưu năng: xương mất calci, có hốc, méo mó, mềm, dễ gãy, calci huyết tương tăng. -

Nhược năng:

+ Thể nhẹ: co giật cơ vùng má (dấu hiệu Chvostek) và có dấu hiệu bàn tay đờ đờ (dấu hiệu Trousseau).

+ Thể nặng: xuất hiện các cơn co cứng cơ (cơn tetani). Thường co các cơ ở mặt, đầu chi, bàn tay, cẳng tay và bàn chân co quắp, co thắt cơ thanh quản, nếu không cấp cứu kịp thời có thể tử vong.

SINH LÝ TUYẾN THƯỢNG THẬN



I. ĐẠI CƯƠNG

Có 2 tuyến thượng thận nằm ở cực trên của 2 thận. Tuyến thượng thận gồm 2 vùng: vỏ thượng thận và tuỷ thượng thận.

1. Vỏ thượng thận: tiết hormon corticosteroid (thường gọi tắt là corticoid)

a. Tác dụng của hormon vỏ thượng thận

* Nhóm hormon chuyển hoá đường (cortisol):

- Đối với chuyển hoá glucid: gây tăng đường máu.
- Đối với chuyển hoá protid: làm tăng dị hoá protid, phân huỷ protid thành acid amin.
- Đối với chuyển hoá lipid: ức chế tổng hợp lipid, tăng phân huỷ acid béo.
- Đối với chuyển hoá muối nước: giữ muối và nước gây phù. Vì vậy khi điều trị cortisol cần ăn giảm muối.
- Tác dụng chống viêm.
- Tác dụng chống dị ứng (lâm sàng hay dùng để chống dị ứng).
- Tác dụng chống stress: khi cơ thể có stress thì nồng độ ACTH tăng sau đó sự bài tiết cortisol cũng tăng giúp cơ thể chống lại stress.

- Làm tăng tiết HCl dịch vị và kích thích niêm mạc dạ dày, do đó người bị viêm dạ dày không được dùng corticoid. Trong trạng thái stress, corticoid được bài tiết ồ ạt có thể gây viêm loét, chảy máu dạ dày.

* Nhóm hormon chuyển hoá muối (aldosterol): tác dụng lên ống thận làm tăng tái hấp thu Na^+ và tăng bài xuất K^+ .

* Hormon nam hoá (Androgen): khi bị u vỏ thượng thận gây có biểu hiện dậy thì sớm ở con trai và nam hoá rõ ở con gái.

b. Rối loạn chức năng vỏ thượng thận

- Nhược năng: bệnh Addison (gầy sút, huyết áp giảm, xạm da...)
- Ưu năng: hội chứng Cushing (béo ở mặt, thân và bụng còn tay chân lại gầy, đường huyết tăng có thể gây đái đường).

2. Tuỷ thượng thận

Tuỷ thượng thận tiết 2 hormon là adrenalin và noradrenalin.

a. Tác dụng của hormon tuỷ thượng thận

* Tác dụng của adrenalin:

- Trên cơ tim: làm tim đập nhanh, tăng lực co bóp cơ tim.
- Trên mạch máu: làm co mạch dưới da nhưng lại giãn mạch vành, mạch não, mạch thận và cơ vân do đó làm tăng huyết áp tối đa.
- Trên cơ trơn khác: làm giãn cơ trơn ở phế quản, bàng quang, ruột non, dạ con.
- Làm tăng phân giải glycogen thành glucose ở gan và cơ do đó tăng giải phóng glucose vào máu.

* Tác dụng của noradrenalin: nhìn chung noradrenalin có tác dụng giống adrenalin nhưng tác dụng trên mạch máu mạnh hơn, làm tăng cả huyết áp tối đa và huyết áp tối thiểu do nó làm co mạch toàn thân. Các tác dụng khác thì kém hơn so với adrenalin.

b. Điều hoà bài tiết hormon tuỷ thượng thận

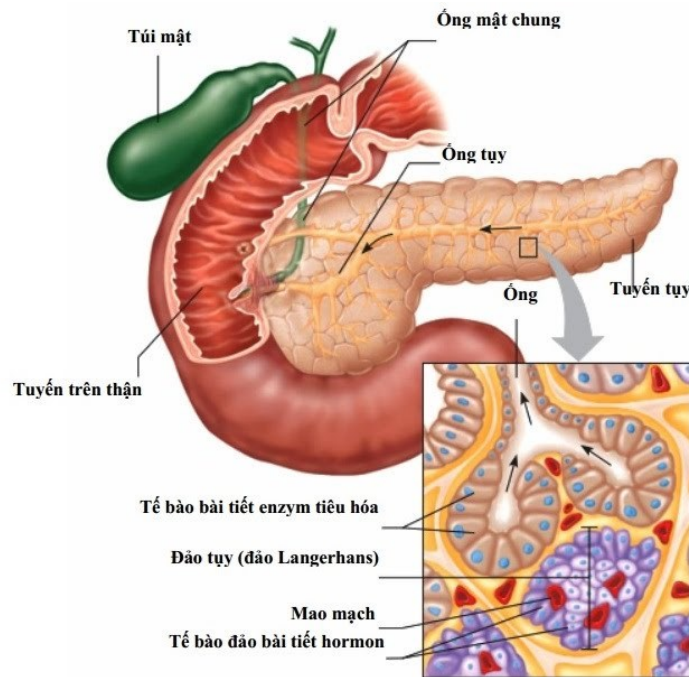
Đường huyết giảm, huyết áp giảm, stress, lạnh kích thích bài tiết hormon tuỷ thượng thận.

c. Rối loạn chức năng tuỷ thượng thận

- Ưu năng: bệnh u tuỷ thượng thận gây tăng huyết áp từng cơn (cắt bỏ u tuỷ thượng thận huyết áp sẽ về bình thường).

- Nhược năng: không có biểu hiện.

SINH LÝ TUYẾN TUY NỘI TIẾT



I. ĐẠI CƯƠNG: Tụy là 1 tuyến vừa có chức năng nội tiết vừa có chức năng ngoại tiết:

- Ngoại tiết: tiết men tiêu hóa (học ở phần sinh lý tiêu hóa).
- Nội tiết: tiết ra insulin và glucagon.

1. Tác dụng

- Tác dụng của insulin: insulin là hormon duy nhất làm hạ đường huyết.
- Tác dụng của glucagon: gây tăng đường huyết.

2. Điều hoà bài tiết

- Nồng độ đường huyết tăng làm tăng bài tiết insulin và ngược lại.
- Ăn no làm tăng bài tiết glucagon, khi đói thì giảm tiết glucagon.

3. Rối loạn chức năng nội tiết của tuyến tụy

- Giảm tiết insulin gây bệnh đái tháo đường.
- Tăng tiết insulin (thường do u tụy) gây hạ đường máu.

* Chú ý hệ thống điều hoà đường huyết: trong cơ thể có rất nhiều hormon làm tăng đường huyết (đó là: GH của tuyến yên, cortisol của vỏ thượng thận, các hormon tuỷ thượng thận, hormon tuyến giáp, glucagon của tuyến tụy) nhưng chỉ có 1 hormon duy nhất làm giảm đường huyết đó là insulin.